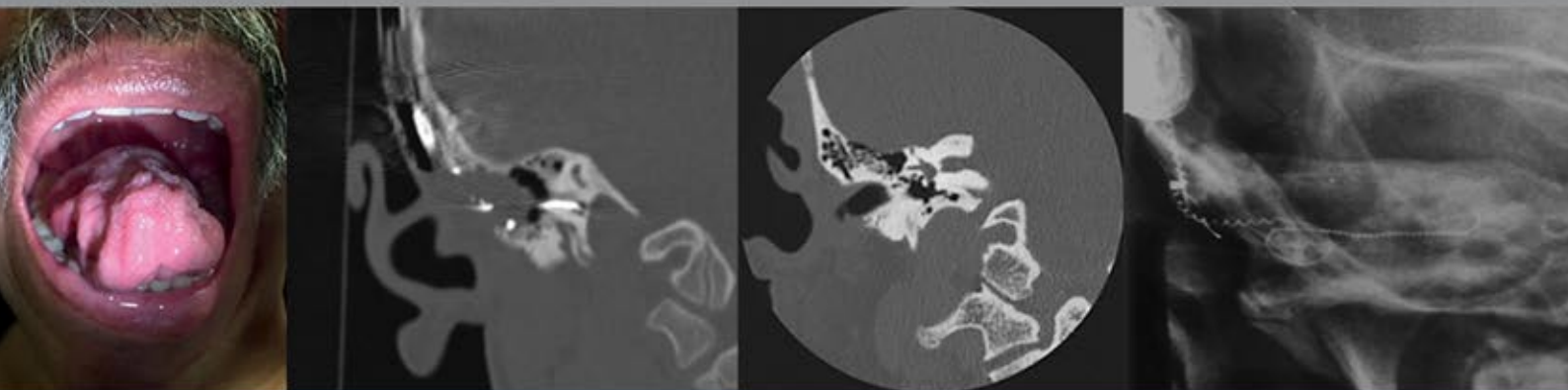


Anales de Otorrinolaringología Mexicana



Encuesta nacional del tratamiento de la enfermedad de Ménière

Utilidad del flujo nasal inspiratorio pico para evaluar el grado de obstrucción nasal con la escala NOSE como herramienta de pronóstico de respuesta al tratamiento en rinitis alérgica

Referencias anatómicas de la arteria etmoidal anterior en tomografía computada

Dolicoarteriopatías de la carótida interna cervical

Malformaciones congénitas de cóclea e implante coclear

Pericondritis auricular por *piercing* transcartilaginoso

Dehiscencia del canal semicircular superior: comunicación de un caso clínico atípico

Atrofia muscular bulboespinal (síndrome de Kennedy): hallazgos foniatricos

Historia de la endoscopia rinosinusal

Sociedad Mexicana de Otorrinolaringología y Cirugía de Cabeza y Cuello, AC.

Antibiótico con efecto post antibiótico^{1,2}

MACROZIT[®]

azitromicina

Espectro antibacteriano extendido¹

🎯 **Alta penetración en los tejidos infectados.⁶**

Sinusitis⁵
94%

Otitis⁴
91%

Faringoamigdalitis⁴
93%

1
Toma al día³



**NUEVA
PRESENTACIÓN**



Bibliografía: 1.- Debbia EA, Molinari G, Paglia P, Schito GC. Post-antibiotic effect of azithromycin on respiratory tract pathogens. *Drugs Exp Clin Res.* 1990;16(12): 615-9 2. Wang MG, Zhang YY, ZHU DM, Zhang J, SHI YG. Postantibiotic effect of eleven antimicrobials on five bacteria. *Acta Pharmacol Sin.* 2001;22(9):804-808 3. Macrozit® (azitromicina), Información para prescribir, Laboratorios Liomont SA de CV. Regs. Núms. 151M2009, 170M2002 y 015M2001, SSA IV 4. Alvarez MP, Simon M, Sanchez S, Apaolaza I, Prieto J et al. Estudio de farmacovigilancia de azitromicina comprimidos (500 mg) en el tratamiento de pacientes adultos con infecciones de vías respiratorias. *Revista Española de Quimioterapia.* 2000; 13(3) 5. Vargas-Jiménez JL, Silva-Hernández R, de Lago-Acosta A, Parada-Tapia MG. Estudio sobre eficacia y seguridad de azitromicina vs amoxicilina + ácido clavulánico en el tratamiento de rinosinusitis bacteriana aguda. *Acta Pediatr Mex.* 2011;32(3):169-174 6. Hilal-Dandan R, Brunton LL. Goodman & Gilman: Manual de farmacología y terapéutica. Segunda edición. 2015: 986-91 No. de Ingreso SSA: 163300202C3200

Reg. 015M2001, 151M2009, SSA IV



Volumen 64, Núm. 3, 2019

Revista Anales de Otorrinolaringología Mexicana

Órgano de difusión de:

Sociedad Mexicana de Otorrinolaringología y Cirugía de Cabeza y Cuello
Asociación Mexicana de Comunicación, Audiología, Otoneurología y Foniatría
Asociación Panamericana de Otorrinolaringología y Cirugía de Cabeza y Cuello

Director-Editor

Luz Arcelia Campos Navarro
lucycampos@prodigy.net.mx

Editores en Jefe

Edgard Novelo Guerra
Mauricio Morales Cadena

Editores asociados

Otorrinolaringología general: Dr. Alejandro Vargas Aguayo
Cirugía plástica facial: Dr. Jaime Fandiño Izundegui
Cirugía de cabeza y cuello: Dr. Héctor Prado Calleros
Base de cráneo: Dr. Guillermo Hernández Valencia
Trauma facial: Dr. Marcos Antonio Rodríguez Perales
Laringología: Dr. Julio César Mena Ayala
Otología: Dr. Gonzalo Corvera Behar
Neurotología: Dr. Carlo Pane Pianese
ORL pediátrica: Dr. Enrique Azuara Pliego
Nariz y senos paranasales: Dr. José R Arrieta Gómez
Imagenología: Dr. Fernando Martín Biasotti
Especialidades afines: Dr. Miguel Ángel Collado Corona
Casos clínicos: Dr. Germán Fajardo Dolci

Consejo Editorial

Arrieta Gómez José R, Ciudad de México
Astorga del Toro Rigoberto, Guad., Jal.
Azuara Pliego Enrique, Ciudad de México
Chavolla Magaña Rogelio, Ciudad de México
Collado Corona Miguel Ángel, Ciudad de México
Corvera Behar Gonzalo, Ciudad de México
De la Garza Hesles Héctor, Ciudad de México
Fajardo Dolci Germán, Ciudad de México
Fandiño Izundegui Jaime, Ciudad de México
Fernández Espinosa Jaime, Ciudad de México
García Lara León Felipe, Ciudad de México
García Palmer Rafael, Ciudad de México

Gerson Cwilich Raquel, Ciudad de México
González Romero Armando, Guad., Jal.
Guinto Balanzar Martha Patricia, Ciudad de México
Gutiérrez Marcos José Ángel, Ciudad de México
Hernández Palestina Mario, Ciudad de México
Hernández Valencia Guillermo, Ciudad de México
Labra Herrera Alberto, Ciudad de México
Lugo Saldaña Rodolfo, Mty., NL
Martín Biasotti Fernando, Ciudad de México
Mena Ayala Julio César, Ciudad de México
Montes de Oca Rosas David, Ciudad de México

Morales Cadena Mauricio, Ciudad de México
Pane Pianese Carlo, Ciudad de México
Prado Calleros Héctor, Ciudad de México
Ramírez Oropeza Fernando, Puebla, Pue.
Rivera Pesquera Francisco, Querétaro, Qro.
Rodríguez Perales Marcos Antonio, Ciudad de México
Schimelmitz Idi José, Ciudad de México
Soda Merhy Antonio, Ciudad de México
Toledo de Coutinho Heloisa, Ciudad de México
Vargas Aguayo Alejandro, Ciudad de México
Vargas Jiménez José Luis, Ciudad de México
Zubiatur Gomar Fermín M, Ciudad de México

Consejo Editorial Extranjero

Angeli Simon I, Miami, FL.
Bhatt Nikhil J, Chicago, Illinois
Casiano Roy R, Miami, FL.
Cobo Sefair Roxana, Bogotá, Colombia
Draf Wolfgang Fulda, Alemania

Gullane Patrick J, Toronto, Canadá
Koltai Meter J, Stanford, CA.
Lee KJ, Boston, MA.
Lusk Rodney P, Omaha, Nebraska
Myers Eugene, Pittsburgh, MA.
Paparella Michael, Minneapolis, MN.

Papel Ira, Washington, DC.
Rosenfeld Richard M, Nueva York, NY.
Ruíz Héctor E, Rosario, Argentina
Villagra Siles Erick, Bolivia
Wei William I, Hong Kong

Consejeros al Comité Editorial

Dr. Rafael García Palmer
Dr. Daniel Bross Soriano

Dr. Marcos A Rodríguez Perales
Dr. Guillermo Piña Uribe

Publicada por la Sociedad Mexicana de Otorrinolaringología y Cirugía de Cabeza y Cuello

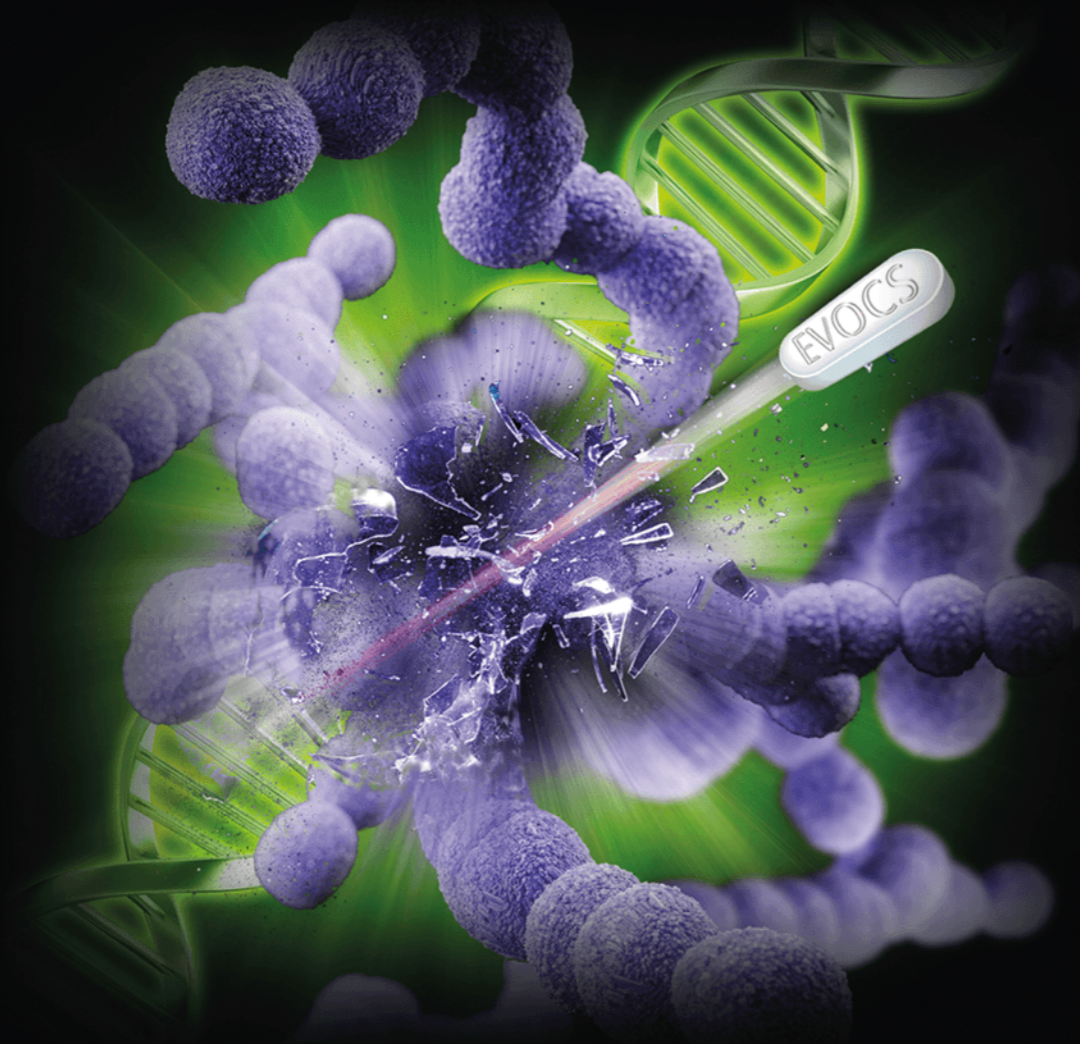
Presidente: Dr. Sergio Caretta Barradas
Secretario: Dr. Matsuhiro Akaki Caballero

Vicepresidente: Dr. Martín Castañeda
Tesorero: Dr. Guillermo Piña Uribe

Dirección comercial y oficina de redacción: Sociedad Mexicana de Otorrinolaringología y Cirugía de Cabeza y Cuello. Montecito 38, W.T.C. Piso 18 oficinas 24-26, colonia Nápoles, CP 03810, México, DF. Tel.: 3095-4640 al 43, fax 3095-4639. Correo electrónico: aom@smorlccc.org.mx, www.smorlccc.org.mx Registro de la Dirección General de Derecho de Autor No. 743-92. Certificado de licitud de contenido No. 4877 Certificado de licitud de título No. 6442 Registro I.S.S.N. No. 1665-5672. Publicación periódica, permiso Registro Postal CR-DF 090-96 Autorizados por SEPOMEX. Esta revista se encuentra indizada a: LILACSY ARTEMISA, MEDIC LATINA. Publicación realizada, comercializada y distribuida por **Edición y Farmacia SA de CV**. Cerrada de Antonio Maceo 68, colonia Escandón, CP 11800 Ciudad de México. Teléfono: 5678-2811. La revista también se publica en: www.nietoeditores.com.mx y www.otorrino.org.mx

IMPIDA SU EVOLUCIÓN DESDE EL DNA

Streptococcus Pneumoniae



▶ Alto índice de cumplimiento de tratamiento.¹



En Infecciones respiratorias

EVOCS[®] III

levofloxacino



▶ Una toma al día.¹

REFERENCIAS 1.- M. File, Thomas Jr., Segreti John, Dumar Lala, et al. A Multicenter, Randomized Study Comparing the Efficacy and Safety of Intravenous and/or Oral Levofloxacin Versus Ceftriaxone and/or Cefuroxime Axetil in Treatment of Adults with Community-Acquired Pneumonia. Antimicrobial agents and Chemotherapy. Sep 1997, vol. 41 No. 9, pp.1965-1972. No. de Ingreso SSA: 153300202C8561



 **LIOMONT**
ETICA FARMACEUTICA DESDE 1938
www.liomont.com

CONTENIDO

ARTÍCULOS ORIGINALES

- 75 **Encuesta nacional del tratamiento de la enfermedad de Ménière**
Nidia Karina Bermúdez-Tirado, Isaura-Beatriz Zazueta-López, Erika María Celis-Aguilar, Ángel Castro-Urquizo
- 84 **Utilidad del flujo nasal inspiratorio pico para evaluar el grado de obstrucción nasal con la escala NOSE como herramienta de pronóstico de respuesta al tratamiento en rinitis alérgica**
Nayeli Elizabeth Martínez-Salazar, Olga Luz Márquez-López
- 91 **Referencias anatómicas de la arteria etmoidal anterior en tomografía computada**
Gabriel Mauricio Morales-Cadena, Ángela María Valenzuela-Siqueiros, Edgar Enrique Durán-Ruiz, Mariana Gabriela Fonseca-Chávez
- 96 **Dolicoarteriopatías de la carótida interna cervical**
Pável Rocha-Remón, Alejandro José Fonseca-Pisch
- 102 **Malformaciones congénitas de cóclea e implante coclear**
Jose Alberto López-Sisniega, Simón González-Domínguez, César Cardona-Martínez, Rosa Oliva Paquot-Chico, Luis M Valdés-Oberhauser
- 112 **Pericondritis auricular por *piercing* transcartilaginosa**
Erik Narvaez-Hernández, Ofelia Candolfi-Arballo, Marlet Nuño-Rodríguez

CASOS CLÍNICOS

- 118 **Dehiscencia del canal semicircular superior: comunicación de un caso clínico atípico**
Adriana Vázquez-Cortés, Julia Kioko Ishiwara-Niembro, Ivonne Calderón-Leyva
- 128 **Atrofia muscular bulboespinal (síndrome de Kennedy): hallazgos foniatrícos**
Mónica Segura-Hernández, Emma Génesis Pérez-Chirino, Araceli Patricia Sánchez-Valerio, Ana Luisa Lino-González

HISTORIA

- 134 **Historia de la endoscopia rinosinusal**
José Refugio Arrieta-Gómez

CONTENTS

ORIGINAL ARTICLES

- 75 **National survey in Meniere management**
Nidia Karina Bermúdez-Tirado, Isaura-Beatriz Zazueta-López, Erika María Celis-Aguilar, Ángel Castro-Urquizo
- 84 **Utility of the peak nasal inspiratory flow to evaluate the degree of nasal obstruction according to the NOSE scale as a prognostic tool for response to treatment in allergic rhinitis**
Nayeli Elizabeth Martínez-Salazar, Olga Luz Márquez-López
- 91 **Anatomical references of anterior ethmoidal artery in computed tomography**
Gabriel Mauricio Morales-Cadena, Ángela María Valenzuela-Siqueiros, Edgar Enrique Durán-Ruiz, Mariana Gabriela Fonseca-Chávez
- 96 **Dolicho-arteriopathies of the cervical internal carotid artery**
Pável Rocha-Remón, Alejandro José Fonseca-Pisch
- 102 **Congenital cochlear malformations and cochlear implant**
Jose Alberto López-Sisniega, Simón González-Domínguez, César Cardona-Martínez, Rosa Oliva Paquot-Chico, Luis M Valdés-Oberhauser
- 112 **Auricular perichondritis due to transcartilaginous piercing**
Erik Narvaez-Hernández, Ofelia Candolfi-Arballo, Marlet Nuño-Rodríguez

CLINICAL CASES

- 118 **Superior semicircular canal dehiscence: A report of an atypical clinical case**
Adriana Vázquez-Cortés, Julia Kioko Ishiwara-Niembro, Ivonne Calderón-Leyva
- 128 **Bulboespinal muscular atrophy (Kennedy syndrome): phoniatric findings**
Mónica Segura-Hernández, Emma Génesis Pérez-Chirino, Araceli Patricia Sánchez-Valerio, Ana Luisa Lino-González

HISTORY

- 134 **History of the rhinosinusal endoscopy**
José Refugio Arrieta-Gómez

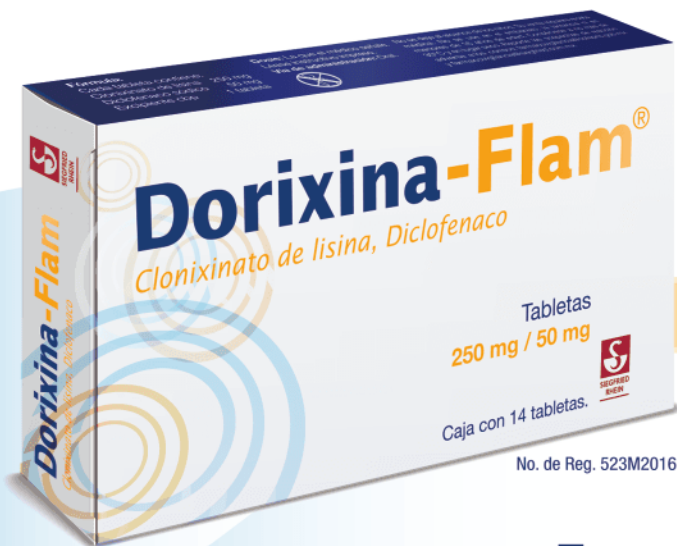Las instrucciones a los autores sobre la **FORMA DE PRESENTAR SUS MANUSCRITOS** la pueden consultar en el sitio WEB de la Sociedad Mexicana de Otorrinolaringología y Cirugía de Cabeza y Cuello, A.C.
<http://www.smorlccc.org.mx/adentro.asp?pagina=/interes/revista/instrucciones.asp>

Dorixina-Flam[®]

Clonixinato de lisina, Diclofenaco

Combinación en acción

- **Potencia analgésica y antiinflamatoria** por la asociación de sus componentes^{1,2}
- **Elevada concentración** que penetra eficazmente en el tejido inflamado^{3,4}
- **Acción antiinflamatoria de larga duración**^{3,5}
- Favorable perfil de **tolerabilidad**^{1,2,6,7}



Presentación⁹

Caja con 14 tabletas
250 mg / 50 mg

Tomar una tableta cada 8 horas

Aviso Cofepris 163300202C6151 SSA 2016

Referencias:

1. Prestoflam Estudio de eficacia clínica. 2. Perez U.J., Pozos G.A., et al. Eficacia analgésica de la combinación de clonixinato de lisina y diclofenaco versus ibuprofeno o ketorolaco después de la extracción del tercer molar mandibular impactado. Estudio piloto. Revista ADM 2013; 70 (3): 126-133. 3. Altman R, Bosch B, et al. Advances in NSAID Development: Evolution of Diclofenac Products Using Pharmaceutical Technology, Drugs (2015) 75:859-877. 4. Toold PA, Sorkin EM, Diclofenac Sódico. Una Reevaluación de sus Propiedades Farmacodinámicas y Farmacocinéticas y de su Eficacia Terapéutica, Drugs: 244-285, 1988. 5. Fowler PD, Voltarol Diclofenaco Sódico, Clinics in Rheumatic Diseases 5(2):427-464, Ago 1979. 6. Sanchez M.A. Clonixinato de lisina Evidencia farmacológica. México D.F. 2013. 7. Tong J. Gan (2010) Diclofenac: an update on its mechanism of action and safety profile, Current Medical Research and Opinion, 26:7, 1715-1731. 8. IPP Dorixina. 9. IPP Dorixina Flam.





Encuesta nacional del tratamiento de la enfermedad de Ménière

National survey in Meniere management.

Nidia Karina Bermúdez-Tirado,¹ Isaura Beatriz Zazueta-López,¹ Erika María Celis-Aguilar,² Ángel Castro-Urquizo³

Resumen

ANTECEDENTES: La enfermedad de Ménière es una causa común de vértigo periférico en la consulta. Hasta el momento no existe consenso en el tratamiento de esta enfermedad.

OBJETIVO: Conocer la tendencia actual en el tratamiento de la enfermedad de Ménière en México.

MATERIAL Y MÉTODO: Encuesta nacional anónima aplicada de octubre de 2017 a enero de 2018 a neurootólogos mexicanos.

RESULTADOS: Se recibieron 26 respuestas de neurootólogos mexicanos, 73.1% hombres; media de edad de 46.2 años. De acuerdo con la encuesta, un paciente con enfermedad de Ménière clase funcional 2-3 se trata de forma conservadora con restricción de sal en la dieta (84.6%), así como con diuréticos tipo acetazolamida (53.8%) y calcioantagonistas (50%). En pacientes con enfermedad de Ménière clase funcional 4 a 6 los corticoesteroides intratimpánicos (56.6%) se prescriben en audición funcional, mientras que gentamicina en 55% de los pacientes con audición no funcional. En enfermedad de Ménière resistente con audición funcional 73% se tratan con medicamentos intratimpánicos y la cirugía más frecuente es la descompresión del saco endolinfático (19.2%). En enfermedad de Ménière resistente con audición no funcional 38.4% prefieren gentamicina intratimpánica y 23% laberintectomía como tratamiento quirúrgico.

CONCLUSIONES: La encuesta mostró preferencia por la terapia intratimpánica en el manejo de la enfermedad de Ménière estadio 4 a 6, así como en la enfermedad resistente.

PALABRAS CLAVE: Enfermedad de Ménière; vértigo periférico; encuestas.

Abstract

BACKGROUND: Ménière's disease is a common cause of peripheral vertigo in the clinic. To this date there are no consensus on its treatment.

OBJECTIVE: To evaluate the current management practices in Ménière's disease.

MATERIAL AND METHOD: A cross-sectional study was carried out from October 2017 to January 2018 by means of anonymous questionnaire to Mexican neurotologists.

RESULTS: Twenty-six responses of Mexican neurotologists were obtained, 73.1% were men with a mean age of 46.2 years. According to survey results, medical treatment was the principal choice in a patient with functional class 2 and 3, dietary salt restriction (84.6%), diuretics such as acetazolamide (53.8%) and calcium antagonists (50%). In Ménière's disease functional class 4-6 intratympanic steroids (56.6%) were mainly used in patients with preserved hearing and intratympanic gentamicin was prescribed in 55% in patients with non-preserved hearing. Refractory Ménière's disease with preserved hearing was treated with intratympanic medications in 73% and the surgery most commonly performed was endolymphatic sac procedure (19.2%). Refractory Ménière's disease with non-preserved hearing was treated with intratympanic gentamicin (38.4%) and 23% with labyrinthectomy.

CONCLUSION: The survey showed a preference towards the use of intratympanic therapy in Ménière's disease of functional class 4 to 6 and refractory Ménière's disease.

KEYWORDS: Meniere's disease; Peripheral vertigo; Surveys.

¹ Médico pasante de servicio social.

² Profesora de Neuro-otología.

³ Residente de tercer año de la especialidad de Otorrinolaringología.

Centro de Investigación y Docencia en Ciencias de la Salud (CIDOCS), Universidad Autónoma de Sinaloa, Hospital Civil de Culiacán, Culiacán, Sinaloa, México.

Recibido: 13 de diciembre 2018

Aceptado: 1 de julio 2019

Correspondencia

Erika María Celis Aguilar
erikacelis@hotmail.com

Este artículo debe citarse como

Bermúdez-Tirado NK, Zazueta-López IB, Celis-Aguilar EM, Castro-Urquizo A. Encuesta nacional del tratamiento de la enfermedad de Ménière. An Orl Mex. 2019 julio-septiembre;64(3):75-83.

ANTECEDENTES

La enfermedad de Ménière es la tercera causa más frecuente de vértigo periférico y su incidencia es de aproximadamente 40/100,000 por año. Ocurre en ambos sexos entre 40 y 50 años de edad, aunque puede manifestarse a cualquier edad, incluida la infancia.¹ Fue descrita por primera vez en 1861 por Prosper Ménière, quien describió un ensayo con un complejo de síntomas de vértigo episódico, hipoacusia fluctuante pero progresiva y acúfeno.²⁻⁴

La enfermedad de Ménière se caracteriza por tres síntomas principales: vértigo o mareos, pérdida auditiva y acúfeno, a veces acompañados de plenitud ótica. Uno de los aspectos más importantes de esta enfermedad es que suele ser incapacitante y tiene gran efecto psicosocial en los pacientes afectados. El diagnóstico de la enfermedad de Ménière es clínico, se basa en la historia clínica y exploración neuro-otológica. Actualmente se utilizan criterios diagnósticos creados por el comité de audición y equilibrio de la Academia Americana de Otorrinolaringología y Cirugía de Cabeza y Cuello (AAO-HNS) en 1972 y 1995.⁵

La gravedad de las manifestaciones clínicas de esta enfermedad varía de un paciente a otro, así como el curso natural de la enfermedad. Es por ello que existe una escala del nivel funcional del paciente para estandarizar en lo posible la clase funcional del paciente, es decir el impacto de la enfermedad en su calidad de vida.

El tratamiento de la enfermedad de Ménière ha sido un reto para la Otorrinolaringología, porque no existe un medicamento único y efectivo, éste va orientado primordialmente a eliminar el vértigo, que es el síntoma más incapacitante. Existe una amplia gama de modalidades terapéuticas: el tratamiento conservador, que incluye las modificaciones de la dieta, cambios en el estilo

de vida, y el farmacológico: diuréticos, antihistamínicos, calcioantagonistas; medicamentos intratimpánicos (corticoesteroides y aminoglucósidos). También está el tratamiento quirúrgico, como la descompresión de saco endolinfático, neurectomía vestibular y laberintectomía en casos resistentes.⁶

La teoría más aceptada respecto a la fisiopatología, es la del hidrops endolinfático, por lo que la terapia médica en ocasiones consiste en disminuir la presión endolinfática.^{7,8}

Debido a la amplia diversidad de métodos terapéuticos que existen, se carece de un tratamiento eficaz y con pocos efectos adversos; además, no hay guías de práctica clínica o consensos nacionales e internacionales con información contundente del manejo apropiado y que oriente sobre la toma de decisiones clínico-terapéuticas sustentadas con la mejor evidencia disponible, en la atención de la enfermedad de Ménière. Por ello se realizó esta encuesta con el fin de conocer las decisiones terapéuticas de los especialistas.

MATERIAL Y MÉTODO

Estudio transversal, prospectivo, descriptivo y analítico realizado de octubre de 2018 a enero de 2019, mediante una encuesta electrónica realizada a neurootólogos del país que forman parte del Colegio Mexicano de Otolología, Neurootología y Cirugía de Base de Cráneo, A.C.

Se elaboró un cuestionario que incluyó características demográficas del médico entrevistado (por ejemplo, edad, género, dónde realizó sus estudios de subespecialidad, cuánto tiempo tiene ejerciendo como neurootólogo) y un segundo apartado encaminado específicamente a las opciones terapéuticas utilizadas en enfermedad de Ménière, eligiendo entre tratamiento conservador, farmacológico, terapia intratimpánica o manejo quirúrgico, ante los escenarios de las



diferentes clasificaciones funcionales y con base en el nivel de audición del paciente (funcional o no funcional). Acceso a la encuesta, siguiente links: <https://goo.gl/forms/OKQqGkydO6bY-NU0j2>

<https://doi.org/10.6084/m9.figshare.8321174.v1>

RESULTADOS

La encuesta fue enviada a 55 neurootólogos vía electrónica, de los que recibimos 26 respuestas, que corresponden a una tasa de respuesta de 47.2%.

Características demográficas

El 73.1% (19/26) eran hombres. El intervalo de edad fue de 34 a 66 años (media de 46.2 años). El 80% de los participantes realizó sus estudios de neurootología en el Instituto Nacional de Neurología y Neurocirugía Dr. Manuel Velasco Suárez (INNN) y la experiencia en el tratamiento de pacientes con diagnóstico de enfermedad de Ménière fue variable.

Tratamiento inicial en pacientes con enfermedad de Ménière clase funcional 2-3

En este grupo el tratamiento prescrito con más frecuencia por los neurootólogos fue el conservador. Todos los participantes consideran que la dieta tiene efectos a favor en el control del vértigo; la recomendación más frecuente resultó ser la restricción de sal en la dieta, seguido de la cafeína (55.7%), del alcohol (42.3%) y el chocolate (38.5%). Respecto al estilo de vida, 56.5% recomendó disminución de las situaciones de estrés y rehabilitación vestibular.

Los fármacos elegidos para el tratamiento fueron acetazolamida, que corresponde a 14 participantes (53.8%) e hidroclorotiazida (3 participantes). En el grupo de bloqueadores de

canales de calcio, nimodipino fue el de elección en 10 participantes. Betahistina por 12, en dosis de 24 mg cada 12 horas. Otros medicamentos prescritos fue el difenidol vía oral (n = 10), prednisona (n = 8), difenhidramina (n = 2) y meclizina (n = 2). **Cuadro 1.**

El 76% no prescribía antidepresivos. El uso del dispositivo de Meniett no fue tan común, porque 92.3% de los neurootólogos nunca lo habían prescrito.

Por último, 65.4% de los participantes no prescriben tratamiento quirúrgico en pacientes con enfermedad de Ménière clase funcional 2-3, en tanto que los que realizan cirugía prefieren la descompresión de saco endolinfático.

Cuadro 1. Tratamiento inicial administrado en pacientes con enfermedad de Ménière clase funcional 2-3

Modificaciones en la dieta	Núm. (%)
Restricción de sal en la dieta	22 (84.6)
Restricción de cafeína	15 (57.7)
Restricción de alcohol	11 (42.3)
Restricción de tabaco	8 (30.8)
Restricción de sustancias que contengan teofilina (chocolate)	10 (38.5)
Modificaciones del estilo de vida	
Disminución de las situaciones de estrés	13 (50)
Rehabilitación vestibular	13 (50)
Fármacos	
Acetazolamida	14 (53.8)
Betahistina	12 (46.15)
Nimodipino	10 (38.46)
Difenidol	10 (38.46)
Prednisona	8 (30.7)
Hidroclorotiazida	3 (1.54)
Difenhidramina	2 (7.69)
Meclizina	2 (7.69)

Tratamiento en pacientes con enfermedad de Ménière clase funcional 4-6 con audición funcional

El tratamiento prescrito con mayor frecuencia lo constituyeron los medicamentos intratimpánicos (88.5%). Solo 7.7% eligen manejo conservador y en menor frecuencia el tratamiento quirúrgico (3.8%). **Cuadro 2**

Tratamiento en pacientes con enfermedad de Ménière clase funcional 4-6 con audición no funcional

En este grupo los neurootólogos prefieren medicamentos intratimpánicos (76.9%). A diferencia del grupo con pacientes de clase funcional 4-6 con audición funcional, el tratamiento intratimpánico que destaca en esta categoría es prescribir solo gentamicina intratimpánica, elegida por 55% de los que prefieren el tratamiento intratimpánico (20 participantes). **Figura 1**

La posología de los medicamentos intratimpánicos se muestra en la **Figura 2**.

Además del tratamiento con medicamentos intratimpánicos, la cirugía de descompresión de saco endolinfático fue elegida por 75% de los neurootólogos.

Tratamiento en pacientes con enfermedad de Ménière resistente con audición funcional

Los medicamentos intratimpánicos son elegidos con mayor frecuencia (73.1%), seguidos del tratamiento quirúrgico (**Figura 3**). El esteroide más prescrito es dexametasona a dosis de 8 mg cada 24 horas durante cinco días y la gentamicina es administrada *on demand*, es decir dosis-respuesta en 30.7%.

Tratamiento en pacientes con enfermedad de Ménière resistente con audición no funcional

La terapia con gentamicina como medicamento intratimpánico fue el más referido (61.5%). La laberintectomía fue elegida por 3 participantes y la neurectomía vestibular por un neurootólogo.

Cuadro 2. Tratamiento en pacientes con enfermedad de Ménière resistente con audición funcional y no funcional

Modalidad terapéutica con audición funcional	%	Modalidad terapéutica con audición no funcional	%
Tratamiento intratimpánico	73	Tratamiento intratimpánico	64
Primero prescribo corticoesteroides y si persiste el vértigo administro gentamicina	30.7	Prescribo solo gentamicina	38.4
Prescribo solo corticoesteroides	23	Prescribo corticoesteroides y si persiste el vértigo administro gentamicina	23
Prescribo solo gentamicina	15.3		
Tratamiento quirúrgico	27	Tratamiento quirúrgico	36
Descompresión de saco endolinfático	19.2	Laberintectomía	67
Neurectomía vestibular	7.7	Descompresión de saco endolinfático	22
		Neurectomía vestibular	11
Otros		Otros	
Iniciar con gentamicina intratimpánica y si persiste el vértigo realizar descompresión de saco endolinfático	34.6	Iniciar con gentamicina intratimpánica y si persiste el vértigo realizar descompresión de saco endolinfático	30.7
Iniciar con descompresión de saco endolinfático y si persiste el vértigo aplicar gentamicina intratimpánica	26.9	Iniciar con gentamicina intratimpánica y si persiste el vértigo realizar laberintectomía	19.2

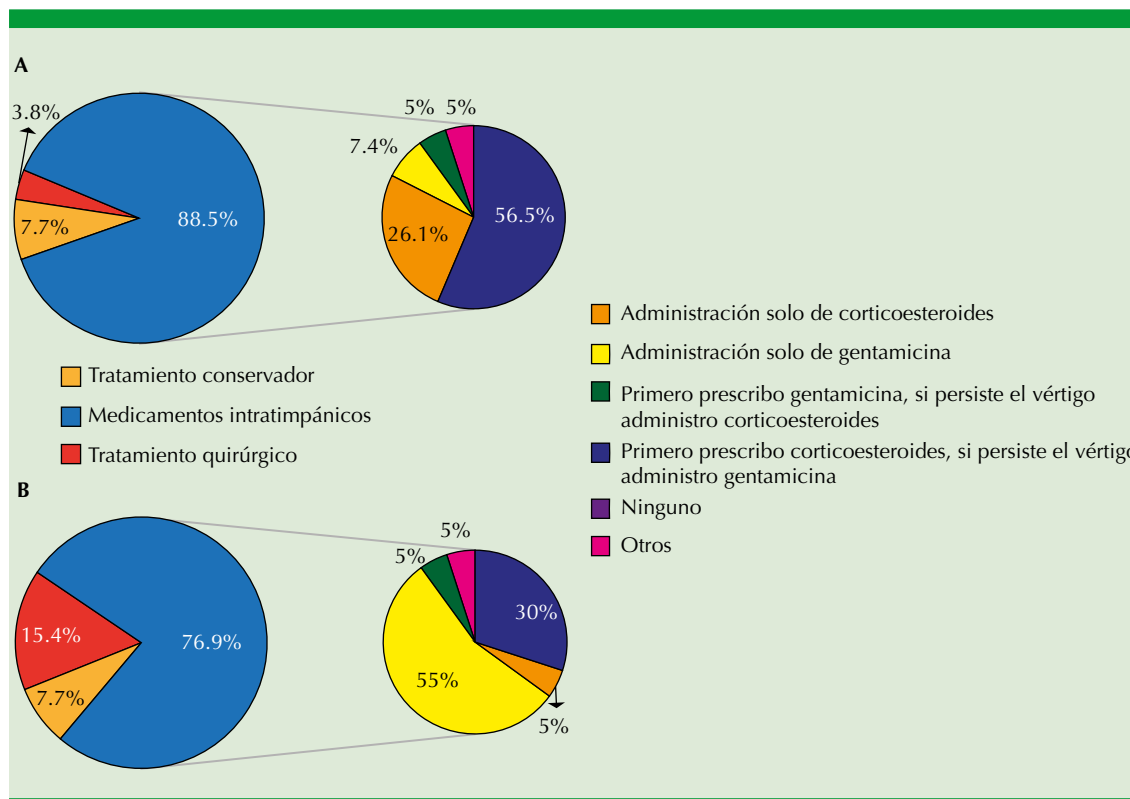


Figura 1. Modalidades terapéuticas utilizadas por neurootólogos del país en clase funcional 4-6 según si la audición es funcional (A) o no funcional (B).

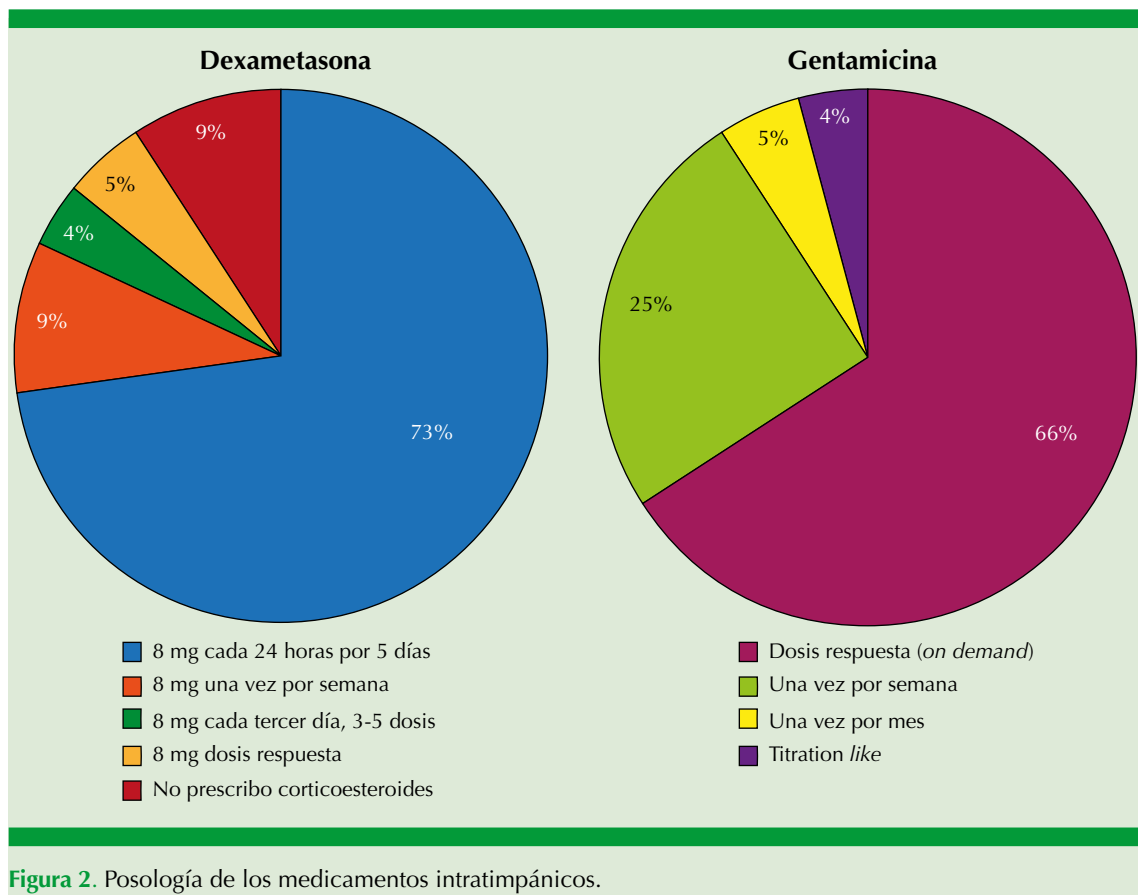
Nota: para obtener el porcentaje de medicamentos intratimpánicos elegidos sólo se consideró la respuesta de los neurootólogos que los prescribieron.

En la **Figura 4** se muestra un algoritmo con base en las tendencias de tratamiento según la clase funcional y el nivel de audición obtenido en pacientes con enfermedad de Ménière.

DISCUSIÓN

En México la terapia conservadora se prescribe con más frecuencia a pacientes con enfermedad leve, es decir, clase funcional 2 o 3. Las intervenciones ampliamente recomendadas fueron modificación en la dieta y estilo de vida. A pesar de ello, no hay suficiente evidencia a favor de que estas prácticas tengan efecto positivo en el control del vértigo.^{9,10}

Según los resultados, los fármacos más prescritos son los diuréticos (acetazolamida). En un estudio transversal Clyde y su grupo encontraron que el diurético más prescrito en Pennsylvania es la combinación de hidroclorotiazida/triamtereno.¹¹ Sin embargo, según una revisión sistemática publicada en Cochrane, no hubo ensayos de calidad suficientemente alta y concluyen con pruebas suficientes del efecto de los diuréticos en el vértigo, la pérdida de la audición, el acúfeno y la plenitud auditiva en la enfermedad de Ménière.¹² La betahistina es otro fármaco elegido con frecuencia en el estudio; sin embargo, tampoco hay evidencia suficiente para afirmar que es útil en el tratamiento de esta enfermedad.¹³⁻¹⁶ A pesar



de ello, todavía es muy prescrito y estudiado en la práctica clínica, especialmente en Europa, por lo que está justificada la reevaluación del efecto de la betahistina en el tratamiento de la enfermedad de Ménière mediante una revisión sistemática.¹⁶

Los neurootólogos del país eligieron con mayor frecuencia la terapia intratimpánica en pacientes con clase funcional 4-6 y resistente. La pauta que ellos toman para decidir qué medicamento administrar es el nivel de audición, si era funcional o no. Los corticoesteroides intratimpánicos (dexametasona a dosis de 8 mg cada 24 horas durante 5 días) son elegidos cuando la audición es funcional y posteriormente si el vértigo persiste se decide administrar gentamicina.

Asimismo, la gentamicina intratimpánica *según demanda* es la elegida de primera intención cuando la audición no es funcional. Una revisión sistemática publicada en 2011 concluyó que la gentamicina intratimpánica parece ser un tratamiento efectivo de los síntomas de vértigo en la enfermedad de Ménière, pero conlleva riesgo de pérdida auditiva, misma conclusión a la que llegan algunos ensayos clínicos controlados.^{17,18}

El primer estudio que evaluó la eficacia de los esteroides intratimpánicos se realizó en 1998; se han desarrollado otros ensayos clínicos controlados en los que se muestra una respuesta significativa en el control del vértigo.¹⁹⁻²² Una revisión sistemática que evaluó la eficacia de los esteroides

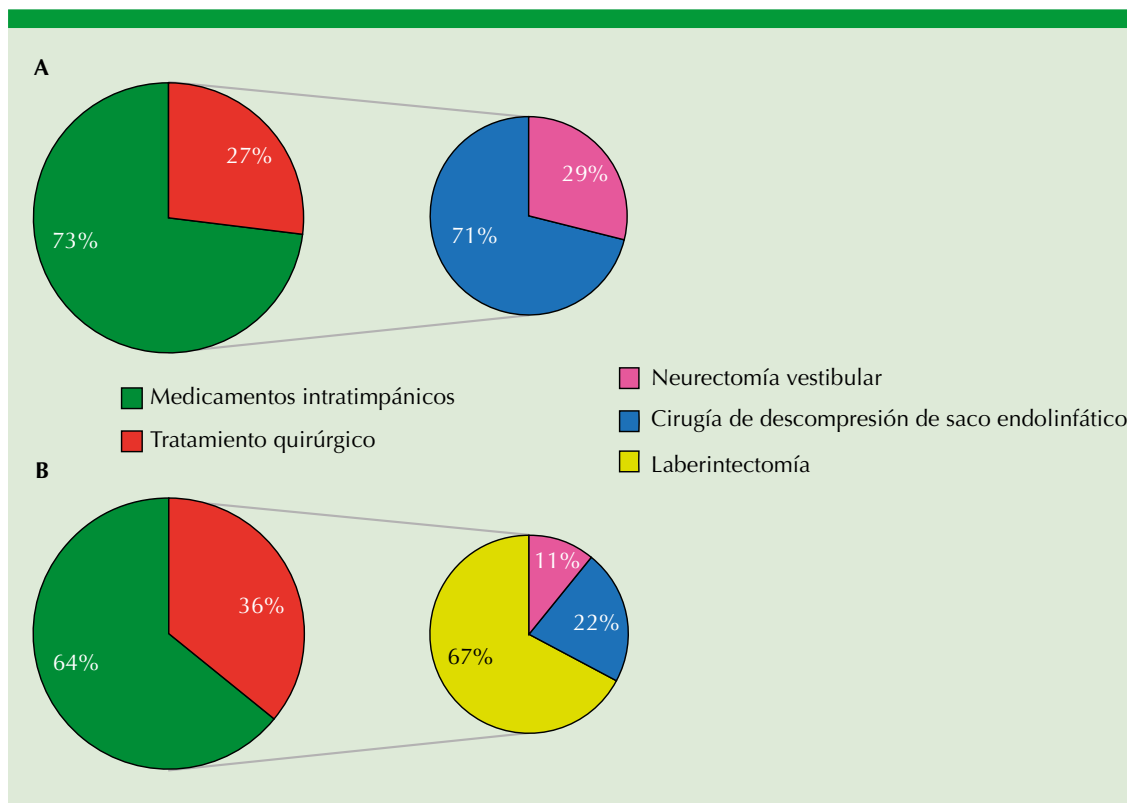


Figura 3. Tratamiento quirúrgico en enfermedad de Ménière resistente con base en el nivel de audición si es funcional (A) o no funcional (B).

* En los porcentajes se toma en cuenta únicamente a los neurootólogos que respondieron tratamiento quirúrgico.

intratimpánicos demostró disminución estadística y clínicamente significativa de la frecuencia y la gravedad del vértigo medido 24 meses después de la administración del tratamiento.²³ Asimismo, Clyde reportó que los neurootólogos prefieren la administración intratimpánica de medicamentos en comparación con los otorrinolaringólogos generales, prescriben siempre o con frecuencia dexametasona a dosis de 12 y 24 mg/mL semanalmente (por ejemplo, una vez a la semana durante tres semanas). Mientras tanto, la gentamicina solo la prescriben algunas veces a dosis de 40 mg/mL *sobre demanda*.¹¹

El tratamiento quirúrgico fue elegido solamente en la enfermedad de Ménière resistente con audición funcional y no funcional en 26 y 36%,

respectivamente; la descompresión del saco endolinfático con derivación es la cirugía más frecuente cuando el paciente tiene audición funcional. Mientras que en pacientes con audición no funcional la elección de una modalidad terapéutica fue más heterogénea, la laberintectomía fue la cirugía más elegida. No hay diferencias en el efecto de la descompresión de saco endolinfático en comparación con la inserción de tubos de ventilación o cirugía placebo.^{24,25} El único tratamiento quirúrgico evaluado con ensayo clínico controlado con distribución al azar es la descompresión de saco endolinfático. No se encontraron diferencias significativas entre el grupo con tratamiento y el de control, por tanto, no hay pruebas suficientes del efecto benéfico de la cirugía de saco endolinfático.²⁶

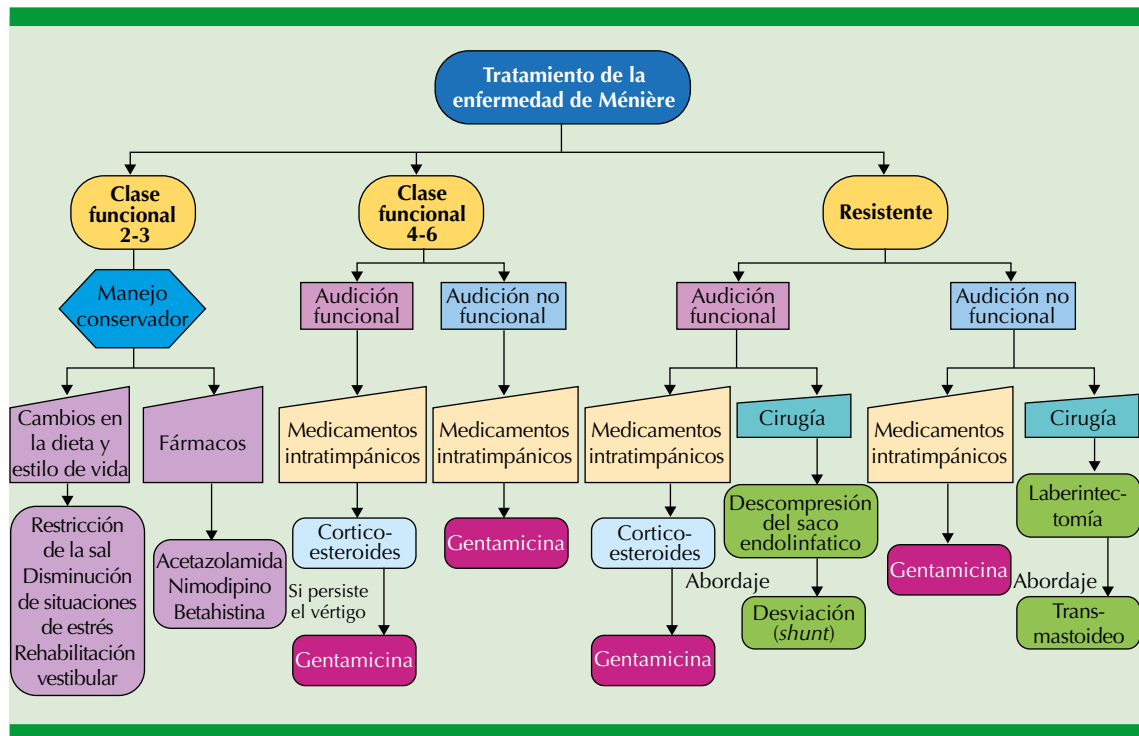


Figura 4. Tendencias de los tratamientos más prescritos por los neurootólogos del país, según la clase funcional y nivel auditivo de los pacientes con enfermedad de Ménière.

El tratamiento de esta enfermedad continúa siendo un gran reto para la neurootología y la otorrinolaringología, así como para el paciente, porque puede ser invalidante física, emocional y funcionalmente, debido a que no hay estudios publicados para establecer cuál o cuáles medicamentos son los más efectivos para tratar este padecimiento.

Una limitación del estudio es el número de encuestas obtenidas; sin embargo, cerca de 50% de los neurootólogos afiliados respondieron el estudio. Por medio de esta encuesta se aprecia la alta prescripción de los medicamentos intratimpánicos en nuestro país, aún más que el tratamiento quirúrgico; otro autor en Inglaterra encontró igualmente bajas tasas de cirugías en el tratamiento contra la enfermedad de Ménière.²⁷

Es necesaria la realización de ensayos clínicos controlados con distribución al azar de buena ca-

lidad metodológica, con criterios adecuados, que evalúen el efecto de las terapias en la enfermedad de Ménière. Esto permitirá mayor información de la eficacia terapéutica basada en evidencia científica en la enfermedad de Ménière.

CONCLUSIÓN

La encuesta nacional realizada a neurootólogos mexicanos respecto al tratamiento de la enfermedad de Ménière identifica que el tratamiento médico conservador predomina en clase funcional 2 y 3, terapia intratimpánica con dexametasona en estadios 4 a 6 con audición funcional y terapia intratimpánica con gentamicina cuando la audición no es funcional en estadios funcionales 4 a 6.

El tratamiento principal en la enfermedad de Ménière estadio 4 a 6 y resistente se basó en medicamentos intratimpánicos.



Se requieren investigaciones más fortalecidas que ayuden a la toma de decisiones en el paciente con enfermedad de Ménière.

Agradecimientos

A los integrantes del Colegio Mexicano de Otolología, Neurootología y Cirugía de Base de Cráneo, AC, México.

REFERENCIAS

1. Centro Nacional de Excelencia Tecnológica en Salud. Diagnóstico y Tratamiento de la Enfermedad de Ménière en los tres niveles de atención. México: Secretaría de Salud; 27/07/2018; adquirido el 12 diciembre 2018 de: <http://cenetec-difusion.com/gpc-sns/?p=975>
2. Saenz AM. Enfermedad de Ménière. *Rev Otorrinolaringol Cir Cab Cuello* 2002;62:289-98.
3. Awuah P, Duah IM. Trends of Meniere's disease In Ghana. *J Biol Agric Healthc* 2012;2(6):1-6.
4. Lalwani A, Jason QZ, McGuire JF. Pharmacologic and molecular therapies of the cochlear and vestibular labyrinth. In: Flint PW, Haughey BH, Lund VJ, et al, editors. *Cummings Otolaryngology - Head and Neck Surgery*. Philadelphia: Mosby; 2010;2179-93.
5. Lopez-Escamez J, Carey J, Chung WH, et al. Diagnostic criteria for Ménière's disease. *J Vestib Res* 2015;25(1):1-7.
6. Bianchi MV. Tratamiento de la enfermedad de Ménière. *Rev FASO* 2015; S22(1):69-74.
7. Wladislavsky-Waserman P, Facer GW, Mokri B, Kurland LT. Meniere's disease: a 30-year epidemiologic and clinical study in Rochester, MN, 1951-1980. *Laryngoscope* 1984;94(8):1098-102.
8. Paparella MM, Djalilian HR. Etiology, pathophysiology of symptoms, and pathogenesis of Meniere's disease. *Otolaryngol Clin North Am* 2002 Jun; 35(3):529-45.
9. Luxford E, Berliner KI, Lee J, Luxford WM. Dietary modification as adjunct treatment in Ménière's disease: patient willingness and ability to comply. *Otol Neurotol* 2013 Oct;34(8):1438-43.
10. Hussain K, Murdin L, Schilder AGM. Restriction of salt intake and other dietary modifications for the treatment of Ménière's disease or syndrome. *Cochrane Database of Syst Rev*. 2016;5:CD012173.
11. Clyde JW, Oberman BS, Isildak H. Current management practices in Ménière's disease. *Otol Neurotol* 2017;38(6):159-67.
12. Burgess A, Kundu S. Diuretics for Ménière's disease or syndrome. *Cochrane Database of Syst Rev* 2006;3:CD003599.
13. Albera R, Ciuffolotti R, Di Cicco M, et al. Double-blind, randomized, multicenter study comparing the effect of betahistine and flunarizine on the dizziness handicap in patients with recurrent vestibular vertigo. *Acta Otolaryngol* 2003;123(5):588-93.
14. Lacour M, van de Heyning PH, Novotny M, Tighilet B. Betahistine in the treatment of Ménière's disease. *Neuropsychiatr Dis Treat* 2007 Aug;3(4):429-40.
15. Adrion C, Fischer CS, Wagner J, Gürkov R, Mansmann U, Strupp M. Efficacy and safety of betahistine treatment in patients with Meniere's disease: primary results of a long term, multicentre, double blind, randomised, placebo controlled, dose defining trial (BEMED trial). *BMJ* 2016 Jan;352:1-16.
16. van Esch BF, van der Zaag-Loonen HJ, Bruintjes T, Murdin L, James A, van Benthem P. Betahistine for Ménière's disease or syndrome. *Cochrane Database of Syst Rev* 2018;1:CD012914.
17. Pullens B, van Benthem PP. Intratympanic gentamicin for Ménière's disease or syndrome. *Cochrane Database of Syst Rev* 2011;3:CD008234.
18. McFeely WJ, Singleton GT, Rodriguez FJ, Antonelli PJ. Intratympanic gentamicin treatment for Meniere's disease. *Otolaryngol Head Neck Surg* 1998;118(5):589-96.
19. Silverstein H, Isaacson JE, Olds MJ, Rowan PT, Rosenberg S. Dexamethasone inner ear perfusion for the treatment of Meniere's disease: a prospective, randomized, double-blind, crossover trial. *Am J Otol* 1998;19(2):196-201.
20. Bayazit Y. Hearing results of intratympanic steroid treatment of endolymphatic hydrops. *Laryngoscope* 2001 Jun;111(6):1114-5.
21. Patel M. Intratympanic corticosteroids in Ménière's disease: a mini-review. *J Laryngol Otol* 2017 Sep;12(3):117-24.
22. Boleas AM, Lin FR, Della SC, Minor LB, Carey JP. Longitudinal results with intratympanic dexamethasone in the treatment of Ménière's disease. *Otol Neurotol* 2008;29(1):33-8.
23. Phillips JS, Westerberg B. Intratympanic steroids for Ménière's disease or syndrome. *Cochrane Database of Syst Rev* 2011 Jul;7:CD008514.
24. Thomsen J, Bonding P, Becker B, Stage J, Tos M. The non-specific effect of endolymphatic sac surgery in treatment of Meniere's disease: a prospective, randomized controlled study comparing "classic" endolymphatic sac surgery with the insertion of a ventilating tube in the tympanic membrane. *Acta Otolaryngol* 1998;118(6):769-73.
25. Bretlau P, Thomsen J, Tos M, Johnsen NJ. Placebo effect in surgery for Ménière's disease: nine-year follow-up. *Am J Otol* 1989;10(4):259-61.
26. Pullens B, Verschuur HP, van Benthem PP. Surgery for Ménière's disease. *Cochrane Database of Syst Rev* 2013;(2):CD005395.
27. Smith WK, Sankar V, Pfeleiderer AG. A national survey amongst UK otolaryngologists regarding the treatment of Meniere's disease. *J Laryngol Otol* 2005;119(2):102-105.

SensiDex[®]

Desloratadina

- **Antihistamínico**
 - **Antialérgico²**
 - **Antiinflamatorio²**
- de tercera generación²

Desloratadina de eficacia rápida y experta¹



NUEVA PRESENTACIÓN



Nueva Solución Pediátrica
ahora disponible para niños mayores de 6 meses de edad



www.liomont.com



1. Información Para Prescribir SENSIDEX[®] Desloratadina Tabletas Reg. Núm 025M2016 SSA IV
2. Información Para Prescribir Amplia SENSIDEX[®] Desloratadina Solución. Reg. Núm. 495M2016 SSA IV

No. Aviso SSA: 183300202C1149

Ver IPP





Utilidad del flujo nasal inspiratorio pico para evaluar el grado de obstrucción nasal con la escala NOSE como herramienta de pronóstico de respuesta al tratamiento de rinitis alérgica

Utility of the peak nasal inspiratory flow to evaluate the degree of nasal obstruction according to the NOSE scale as a prognostic tool for response to treatment in allergic rhinitis.

Nayeli Elizabeth Martínez-Salazar,¹ Olga Luz Márquez-López²

Resumen

OBJETIVO: Determinar la eficacia del uso del flujo nasal inspiratorio pico para evaluar su correlación con el grado de obstrucción nasal como herramienta de pronóstico de respuesta al tratamiento para elección de tratamiento conservador o quirúrgico en pacientes con rinitis alérgica.

MATERIAL Y MÉTODO: Estudio analítico de correlación mediante muestreo simple no probabilístico de casos consecutivos, prospectivo y analítico de los pacientes de la consulta externa de otorrinolaringología con rinitis alérgica que refirieron obstrucción nasal entre sus síntomas de agosto a octubre de 2017. Se realizó valoración inicial y seguimiento a 30, 60 y 90 días con la escala NOSE; se clasificaron los cornetes inferiores mediante rinoscopia anterior y se midió el flujo nasal inspiratorio pico previo y posterior a la aplicación de fenilefrina.

RESULTADOS: Se incluyeron en el estudio 46 pacientes con rinitis alérgica con obstrucción nasal, 19 eran hombres (41.3%); la media de edad fue de 42.7 ± 13.1 años. Entre la escala NOSE y el flujo nasal inspiratorio pico se encontró que la correlación inicial previo a fenilefrina fue de -0.015, posterior a fenilefrina -0.243, a 30 días 0.093 y -0.209, a 60 días -0.195 y -0.244, respectivamente; no se encontró correlación.

CONCLUSIONES: El flujo nasal inspiratorio pico no es una herramienta útil para la elección del tipo de tratamiento de la obstrucción nasal en pacientes con rinitis alérgica, debido a que la correlación con la escala NOSE fue menor a 0.45.

PALABRAS CLAVE: Rinitis alérgica; obstrucción nasal; fenilefrina.

Abstract

OBJECTIVE: To determine the efficacy of the use of peak nasal inspiratory flow to evaluate its correlation with the degree of nasal obstruction as a predictive tool for response to conservative or surgical treatment in patients with allergic rhinitis.

MATERIAL AND METHOD: A correlation analytical study was carried out by means of simple non-probabilistic sampling of consecutive cases, prospective and analytical of the patients of the otolaryngology outpatient clinic, with allergic rhinitis that referred nasal obstruction among their symptoms from August to October 2017. Initial assessment and follow-up were performed at 30, 60 and 90 days with the NOSE scale, inferior turbinates were classified by anterior rhinoscopy and the peak nasal inspiratory flow was measured before and after the application of phenylephrine.

RESULTS: Forty-six patients with allergic rhinitis with nasal obstruction, 19 men (41.3%), with a mean age of 42.7 ± 13.1 years, were included in the study. Between the NOSE scale and peak nasal inspiratory flow it was found that the initial correlation prior

¹ Otorrinolaringólogo, Servicio de Otorrinolaringología, Departamento de Cirugía General, Hospital General de Zona núm. 2, Instituto Mexicano del Seguro Social, Zacatecas, México.

² Otorrinolaringólogo, práctica privada y adscrito al Servicio de Otorrinolaringología, UMAE núm. 1, Instituto Mexicano del Seguro Social, Bajío, León, Guanajuato, México.

Recibido: 15 de enero 2019

Aceptado: 15 de julio 2019

Correspondencia

Nayeli Elizabeth Martínez Salazar
nayes85@hotmail.com

Este artículo debe citarse como

Martínez-Salazar NE, Márquez-López OL. Utilidad del flujo nasal inspiratorio pico para evaluar el grado de obstrucción nasal con la escala NOSE como herramienta de pronóstico de respuesta al tratamiento de rinitis alérgica. An Orl Mex. 2019 julio-septiembre;64(3):84-90.



to phenylephrine was -0.015, after phenylephrine -0.243, at 30 days 0.093 y -0.209, at 60 days -0.195 y -0.244, respectively, so, no correlation was found.

CONCLUSIONS: Peak nasal inspiratory flow is not a useful tool for choosing the type of treatment for nasal obstruction in patients with allergic rhinitis, since the correlation with the NOSE scale was less than 0.45.

KEYWORDS: Allergic rhinitis; Nasal obstruction; Phenylephrine.

ANTECEDENTES

La rinitis alérgica es un problema de salud importante debido a su alta prevalencia y repercusión en la vida del paciente.¹ Entre los síntomas que manifiestan los pacientes con rinitis están la obstrucción nasal, rinorrea, descarga posterior, estornudos y prurito.^{1,2} La obstrucción nasal es una manifestación común de la rinitis, caracterizada por flujo de aire insuficiente a través de la nariz que se vincula generalmente con inflamación de la mucosa nasal.^{2,3} Es común encontrar hipertrofia de los cornetes en los pacientes con rinitis alérgica y no alérgica,² concomitante con dilatación venosa, edema y altera la permeabilidad nasal, lo que resulta en obstrucción nasal.^{4,5} A pesar del número de pacientes con problemas nasales, no se utilizan métodos objetivos para la evaluación de la obstrucción nasal de manera rutinaria.⁶

Cuantificar directamente la obstrucción nasal mediante la exploración física es complicado, por lo que una evaluación con pruebas objetivas es necesaria.^{1,3} Medir la función nasal permitirá establecer el diagnóstico correcto y elegir el mejor tratamiento.^{2,6} Idealmente las pruebas objetivas que evalúan la permeabilidad nasal deben ser cómodas, precisas, estandarizadas, fáciles de realizar, clínicamente aplicables y que no alteren la anatomía y fisiología nasal.⁷

El flujo nasal inspiratorio pico se ha utilizado en diversos estudios para evaluar la permeabilidad nasal, ha demostrado que tiene la misma sensibilidad que la rinomanometría y la rinometría acústica.³ Se ha utilizado para evaluar la eficacia de los medicamentos intranasales en el tratamiento de la rinitis y los efectos de pruebas de provocación con manitol, histamina o alérgenos, así como el éxito en la cirugía nasal,^{2,3} por lo que muchos autores lo han recomendado como un método objetivo valioso para la valoración de la obstrucción nasal.²

La evaluación subjetiva del paciente con obstrucción nasal puede realizarse mediante la escala NOSE (*Nasal Obstruction Symptom Evaluation*), porque es un instrumento validado y específico para evaluar pacientes con obstrucción nasal.^{5,8}

La reducción de los cornetes inferiores es una de las cirugías nasosinusales realizadas con mayor frecuencia; la indicación más común es la obstrucción nasal secundaria a la hipertrofia de cornetes. La exploración física adecuada permite distinguir entre patrones óseos o mucosos como posibles causas de la hipertrofia de cornetes. Antes de considerar alguna intervención quirúrgica, típicamente el tratamiento debe ser médico e incluir esteroides nasales, antihistamínicos y lavados nasales con solución salina. La reducción quirúrgica de los cornetes inferiores

es un tratamiento efectivo para pacientes con obstrucción nasal crónica secundaria a hipertrofia de cornetes.⁹

MATERIAL Y MÉTODO

Estudio prospectivo, longitudinal, analítico de correlación, efectuado en pacientes con rinitis alérgica que acudieron al servicio de Otorrinolaringología de agosto a octubre de 2017.

Se incluyeron en el estudio los pacientes con edades entre 17 y 70 años, de cualquier sexo, con obstrucción nasal entre sus síntomas y que no hubieran recibido tratamiento con esteroides nasales al menos dos meses antes del inicio del estudio. Se excluyeron los pacientes con desviación septal obstructiva, colapso valvular, desviación rinoseptal que pudiera ser la causa de la obstrucción nasal, infecciones de las vías respiratorias altas y con diagnóstico de glaucoma.

El tamaño de la muestra se calculó con base en la siguiente fórmula: $n = (Z\alpha + Z\beta)^2 \div C + 3$ con coeficiente de correlación esperado 0.45, entre el flujo nasal inspiratorio pico con los niveles de obstrucción, nivel de confianza de 95% y poder de 80% que da un total de 46 pacientes. Se calculó la muestra de acuerdo con la teoría central porque no se encontraron estudios que evaluaran la utilidad del flujo nasal inspiratorio pico como herramienta de pronóstico de la respuesta al tratamiento en pacientes con rinitis alérgica.

Método

Se invitó a los pacientes a participar en el estudio y al aceptar firmaron carta de consentimiento informado, el proyecto fue autorizado por el comité hospitalario. Previo a la exploración física se aplicó la escala NOSE. Se realizó rinoscopia anterior estadiando los cornetes inferiores con la clasificación propuesta por Camacho y

colaboradores,¹⁰ luego se realizaron tres mediciones del flujo nasal inspiratorio pico, y se registró la mejor medición. Se colocaron mechas impregnadas con fenilefrina nasal en ambas fosas nasales; al retirarlas se estadiaron nuevamente los cornetes inferiores y se repitió el flujo nasal inspiratorio pico ya descrito. Se dio tratamiento con esteroide nasal a todos los pacientes, se revaloraron 30, 60 y 90 días después del inicio del estudio, midiendo el flujo nasal inspiratorio pico en cada visita, así como la escala NOSE. Se revisaron los resultados obtenidos en la valoración inicial y en las revisiones.

Análisis estadístico

Se compararon el flujo nasal inspiratorio pico con los valores cuantitativos de la escala NOSE a los 30, 60 y 90 días mediante ANOVA siempre y cuando siguieran distribución normal o Kruskal-Wallis en caso contrario. Se buscó el índice de correlación mediante el coeficiente de Pearson. Se consideraron significativos los valores de p menores a 0.05. El paquete estadístico utilizado fue MedCalc versión 17.9.9.

RESULTADOS

Se incluyeron 46 pacientes con rinitis alérgica con obstrucción nasal, 19 hombres (41.3%), con media de edad de 42.7 ± 13.1 años. Durante la valoración inicial tuvieron escala NOSE de 60.8 ± 12.5 (**Figura 1**), flujo nasal inspiratorio pico previo a fenilefrina 83.2 ± 16.4 y posterior a fenilefrina 105.2 ± 14.7 . En la rinoscopia se encontró cornete derecho grado 2 en 11 individuos (23.9%) y grado 3 en 35 (76.1%); cornete izquierdo: 13 grado 2 (28.3%) y 33 grado 3 (71.7%). A los 30 días se encontró escala NOSE de 41.1 ± 16.1 , flujo nasal inspiratorio pico previo a fenilefrina 103.3 ± 12.3 y posterior a fenilefrina 120.5 ± 13.7 , cornete derecho 16 grado 2 (34.8%), 30 grado 3 (65.2%), cornete izquierdo 14 grado 2 (30.4%), 32 grado 3

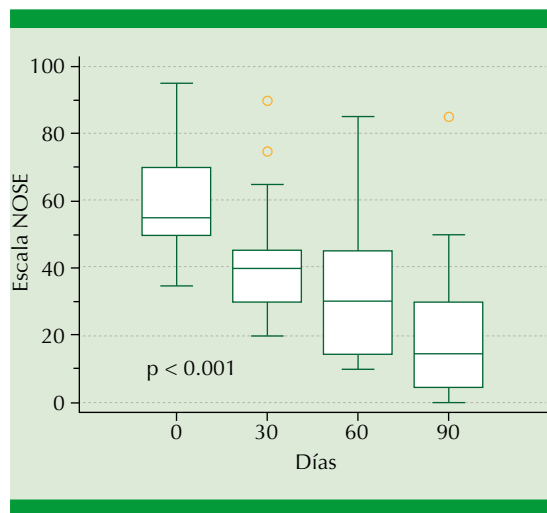


Figura 1. Escala NOSE de los pacientes durante el estudio.

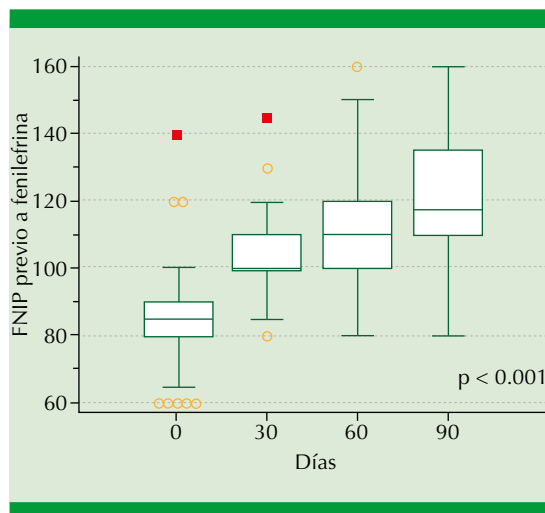


Figura 2. Flujo nasal inspiratorio pico (FNIP) previo a la colocación de fenilefrina.

(69.6%). A los 60 días se encontró escala NOSE 32.7 ± 17.4 , flujo nasal inspiratorio pico previo a fenilefrina 111.9 ± 115.7 y posterior a fenilefrina 131.2 ± 17.9 , cornete derecho grado 2 (69.6%), 14 grado 3 (30.4%), cornete izquierdo grado 1 (2.2%), 27 grado 2 (58.7%), 18 grado 3 (39.1%). A los 90 días se encontró escala NOSE de 17.5 ± 16.7 , flujo nasal inspiratorio pico previo a fenilefrina 118.3 ± 16.2 y posterior a fenilefrina 131.6 ± 14.6 (**Cuadro 1 y Figuras 2 y 3**). Los hallazgos en el cornete derecho fueron: 7 en grado 1 (15.2%), 35 grado 2, 4 (34.8%) en grado 3 (8.7%); cornete izquierdo: 6 grado 1 (13%), 34 grado 2 (73.9%), 6 grado 3 (13%).

Cuadro 2

Cuadro 1. Resultados obtenidos de la escala NOSE, flujo nasal inspiratorio pico antes y después de la administración de fenilefrina en la valoración inicial y después de 30, 60 y 90 días

	Media \pm DE n = 46	Flujo nasal inspiratorio pico previo a fenilefrina (L/min)	Flujo nasal inspiratorio pico posterior a fenilefrina (L/min)
Escala NOSE inicial	60.8 ± 12.5	83.2 ± 16.4	105.2 ± 14.7
Escala NOSE 30 días	41.1 ± 16.1	103.3 ± 12.3	120.5 ± 13.7
Escala NOSE 60 días	32.7 ± 17.4	111.9 ± 15.7	131.2 ± 17.9
Escala NOSE 90 días	17.5 ± 16.7	118.3 ± 16.2	131.6 ± 14.6

Entre la escala NOSE y el flujo nasal inspiratorio pico la correlación inicial previo a fenilefrina fue de -0.015, posterior a fenilefrina -0.243, a 30 días 0.093 y -0.209, a 60 días -0.195 y -0.244, respectivamente y no se encontró correlación (**Cuadro 3**).

DISCUSIÓN

La rinitis es la enfermedad respiratoria crónica más frecuente en la mayor parte del mundo y se estima que afecta a alrededor de 600 millones de personas. La rinitis alérgica es un problema global de salud pública, porque los síntomas nasales ocasionan deterioro de la calidad de

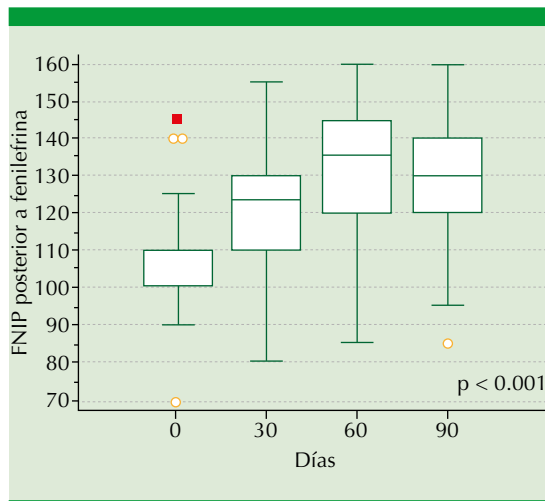


Figura 3. Flujo nasal inspiratorio pico (FNIP) posterior a la colocación de fenilefrina.

Cuadro 2. Distribución en la graduación del cornete derecho

Cornete medición inicial (p < 0.0001)	Derecho (p < 0.0001) N (%)	Izquierdo (p < 0.0001) N (%)
Grado 2	11 (23.9)	13 (28.3)
Grado 3	35 (76.1)	33 (71.7)
Cornete 30 días		
Grado 2	16 (34.8)	14 (30.4)
Grado 3	30 (65.2)	32 (69.6)
Cornete 60 días		
Grado 1		1 (2.2)
Grado 2	32 (69.6)	27 (58.7)
Grado 3	14 (30.4)	18 (39.1)
Cornete 90 días		
Grado 1	7 (15.2)	6 (13)
Grado 2	35 (76.1)	34 (73.9)
Grado 3	4 (8.7)	6 (13)

vida, alteración del sueño, ausentismo escolar, laboral y gastos en salud.¹¹

La obstrucción nasal es una manifestación común de la rinitis,² resultado de la hipertrofia de cornetes secundario a la dilatación venosa

Cuadro 3. Correlación entre la escala NOSE y el flujo nasal inspiratorio pico

	Tiempo	Flujo nasal inspiratorio pico previo a fenilefrina		Flujo nasal inspiratorio pico posterior a fenilefrina	
		r	p	r	p
Escala NOSE	Inicial	-0.015	NS	-0.243	NS
	30 días	0.093	NS	-0.209	NS
	60 días	-0.195	NS	-0.244	NS

NS: no significativo.

y edema, que alteran la permeabilidad nasal, lo que da como resultado obstrucción nasal.^{4,5}

En este trabajo se busca determinar si el flujo nasal inspiratorio pico es de utilidad para distinguir entre los pacientes con rinitis alérgica con obstrucción nasal secundaria a la hipertrofia de cornetes y definir si ésta es por un patrón óseo o mucoso; esto permitiría distinguir entre pacientes que tendrán respuesta adecuada al tratamiento médico o si es apto a un procedimiento quirúrgico para reducción de los cornetes inferiores. El tratamiento debe ser médico e incluir esteroides nasales, antihistamínicos y lavados nasales con solución salina.¹²

El flujo nasal inspiratorio pico (FNIP) es una técnica simple, no invasiva, de bajo costo, rápida y portátil. Tiene reproducibilidad con coeficiente de correlación de 92%,^{2,3,7} además de ser preciso para detectar cambios obstructivos en la nariz con sensibilidad de 66%.⁷ Por tanto, se le considera un método objetivo simple para evaluar la permeabilidad nasal y es ideal para su uso en la atención primaria.^{3,6}

Blomgren y su grupo⁶ demostraron en 2003 la reproducibilidad realizando 20 pares de mediciones en pacientes no fumadores, la media de la primera y segunda mediciones del flujo nasal inspiratorio pico fue de 126 ± 43.2 y 123 ± 51.3



L/min, respectivamente, y la media de todas las mediciones fue de 124.5 ± 46.3 L/min, con coeficiente de repetitividad de 40.3 L/min (32% de toda la serie), por lo que se concluyó que el flujo nasal inspiratorio pico es una técnica reproducible y con utilidad clínica.⁶

Ottaviano y colaboradores establecieron en 2006 rangos de normalidad en pacientes adultos caucásicos con medición del flujo nasal inspiratorio pico en hombres de 143 ± 48.6 y en mujeres de 121.9 ± 36.2 .² Al tomar como parámetro la información aportada en este estudio, se corroboró que los pacientes incluidos tenían disminución de la permeabilidad nasal, porque la media del flujo nasal inspiratorio pico al inicio del estudio fue de 83.2 ± 16.4 L/min previo a la administración de fenilefrina y 105.2 ± 14.7 L/min posterior a la fenilefrina. La diferencia entre estudios fue haber sido en pacientes caucásicos, con intervalos de normalidad diferentes por el tipo de nariz.

En 2011 Teixeira y su grupo realizaron un estudio de cohorte, transversal, en el que incluyeron pacientes sanos y con rinitis con un total de 73 voluntarios con edades entre 19 y 67 años. Encontraron en pacientes sanos media del flujo nasal inspiratorio pico de 151.4 L/min y 123.6 L/min en pacientes que refirieron obstrucción ($p = 0.002$). Estudiaron también la relación del flujo nasal inspiratorio pico con la hipertrofia de cornetes, dividiendo ésta por grados, encontrando la siguiente relación: grado 0 (sin hipertrofia): 163.0 L/min, grado I: 141.2 L/min, grado II: 138.2 L/min, grado III: 116.4 L/min. En esta regresión, el valor del flujo nasal inspiratorio pico y la escala visual análoga tuvo valor $p < 0.001$.⁷ Por nuestra parte también se estudió la relación entre la hipertrofia de cornetes, estadiando los cornetes inferiores con la clasificación propuesta por Camacho y colaboradores¹⁰ en la que se clasificaban del 1 al 4 según el porcentaje de la luz nasal (grado

1: 0-25%, grado 2: 26-50%, grado 3: 51-75%, grado 4: 76-100%), el flujo nasal inspiratorio pico y la escala NOSE; encontramos que en la valoración inicial hubo mayor distribución de cornetes grado 3, con escala NOSE más alta y flujo nasal inspiratorio pico más bajo; de igual forma, se observó reducción posterior al tratamiento a 30 y 60 días del inicio del mismo de la hipertrofia de los cornetes, así como mejoría del flujo nasal inspiratorio pico y en la escala NOSE. A 90 días se mostró mejoría en la escala NOSE de manera importante; sin embargo, en el flujo nasal inspiratorio pico se mantuvieron cifras similares, con ello se infiere que se requieren dos meses de tratamiento médico para que el paciente tenga alivio de la obstrucción nasal corroborado subjetivamente mediante la escala NOSE y objetivamente mediante la medición del flujo nasal inspiratorio pico; con base en esta información pudiera considerarse la suspensión o disminución de la dosis del esteroide nasal en estos pacientes, reduciendo así el riesgo de efectos secundarios a la administración del esteroide nasal.

Tsounis y su grupo realizaron en 2014 un estudio en el que incluyeron 131 sujetos; 52% hombres ($n = 68$), 48% mujeres ($n = 63$) con promedio de edad de 38.7 ± 13.9 años, intervalo de 18-79, mediana de 40 años. En este estudio encontraron que el flujo nasal inspiratorio pico, el índice de permeabilidad nasal y la escala visual análoga (EVA) se relacionaron significativamente con la escala NOSE (flujo nasal inspiratorio pico: coeficiente de regresión $B = -0.29$, intervalo de confianza de 95%, $p < 0.01$; EVA $B = 8.27$, intervalo de confianza de 95%, $p < 0.01$). Por lo que concluyeron que el flujo nasal inspiratorio pico y la escala visual análoga se correlacionan con la escala NOSE o con la percepción subjetiva de la obstrucción nasal.⁵ Contrario a lo que encontramos, la correlación entre la escala NOSE y el flujo nasal inspiratorio pico no fue significativa.

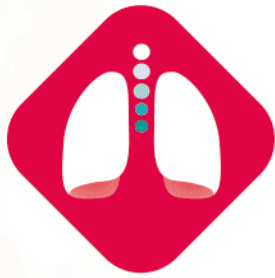Todos los pacientes en este estudio mostraron mejoría en la escala NOSE, el flujo nasal inspiratorio pico y en la graduación de los cornetes inferiores, por lo que no pudo determinarse que el flujo nasal inspiratorio pico pueda utilizarse como herramienta de pronóstico en la respuesta al tratamiento médico. Sin embargo, con lo observado podemos inferir que dar seguimiento a 30 o 60 días con control del flujo nasal inspiratorio pico puede proporcionar información acerca de la respuesta del paciente al tratamiento.

CONCLUSIÓN

El flujo nasal inspiratorio pico no es una herramienta útil para la elección del tipo de tratamiento contra la obstrucción nasal en pacientes con rinitis alérgica debido a que la correlación con la escala NOSE fue menor a 0.45.

REFERENCIAS

1. De Souza-Campos Fernandes S, De Andrade CR, Ibiapina C da C. Application of Peak Nasal Inspiratory Flow reference values in the treatment of allergic rhinitis. *Rhinol* 2014;52(2):133-136. DOI: 10.4193/Rhin
2. Ottaviano G, Fokkens W. Measurements of nasal airflow and patency: a critical review with emphasis on the use of peak nasal inspiratory flow in daily practice. *Allergy* 2016;71:162-174. doi.org/10.1111/all.12778
3. Starling-Schwanz R, Peake HL, Salome CM, Toelle BG, Ng KW, Marks GB, et al. Repeatability of peak nasal inspiratory flow measurements and utility for assessing the severity of rhinitis. *Allergy* 2005;60(6):795-800.
4. Chin D, Marcellis G, Malek J, et al. Nasal peak inspiratory flow (NPIF) as a diagnostic tool for differentiating decongestable from structural nasal obstruction. *Rhinology* 2014 Jun;52(2):116-21. doi: 10.4193/Rhin13.126
5. Tsounis M, Swart KMA, Georgalas C, Markou K, Menger DJ. The clinical value of peak nasal inspiratory flow, peak oral inspiratory flow, and the nasal patency index. *Laryngoscope* 2014 Dec;124(12):2665-9.
6. Blomgren K, Simola M, Hytönen M, Pitkäranta A. Peak nasal inspiratory and expiratory flow measurements-Practical tools in primary care? *Rhinology* 2004 Jan;41(4):206-10.
7. Teixeira RUF, Zappellini CEM, Alves FS, da Costa EA. Peak nasal Inspiratory flow evaluation as an objective method of measuring nasal airflow. *Braz J Otorhinolaryngol* 2011;77(4):473-80.
8. Rhee J, Sullivan C, Frank D, Kimbell J, Garcia G. A Systematic review of patient-reported nasal obstruction scores defining normative and symptomatic ranges in surgical patients. *JAMA Facial Plast Surg* 2014;16(3):219-225. DOI: 10.1001/jamafacial.2013.2473
9. Larrosa F, Roura J, Dura MJ, Guirao M, Alberti A, Alobid I. Adaptation and validation of the Spanish version of the Nasal Obstruction Symptom Evaluation (NOSE) Scale. *Rhinology* 2015 Jun;53(2):176-80. doi: 10.4193/Rhin14.137
10. Camacho M, Zaghi S, Certal V, Abdullatif J, Means C, Acevedo J, et al. Inferior turbinate classification system, grades 1 to 4: Development and validation study. *Laryngoscope* 2015;125(2):296-302.
11. Baena C, Carlos E, Dirceu Solé, et al. Actualización de rinitis alérgica y su impacto en el asma (ARIA 2008). La perspectiva latinoamericana. *Rev Alerg Mex* 2009;56(2):56-63.
12. Jourdy D. Inferior turbinate reduction. *Oper Tech Otolaryngol Head Neck Surg* 2014;25(2):160-70.



ZEDESEN®

NUEVO

En la elección del **antibiótico** adecuado

ZEDESEN

es **Ceftibuteno**, una cefalosporina de 3era. generación, de **dosis única al día** con utilidad en:

- 1** Infecciones del tracto respiratorio
- 2** Infecciones del tracto urinario
- 3** Infecciones intestinales



ZEDE-01A-18 - Número de entrada: 183300202C0825





Referencias anatómicas de la arteria etmoidal anterior en tomografía computada

Anatomical references of anterior ethmoidal artery in computed tomography.

Gabriel Mauricio Morales-Cadena,¹ Ángela María Valenzuela-Siqueiros,² Edgar Enrique Durán-Ruiz,² Mariana Gabriela Fonseca-Chávez³

Resumen

OBJETIVO: Identificar una constante en la emergencia de la arteria etmoidal anterior en estudios tomográficos convencionales.

MATERIAL Y MÉTODO: Estudio descriptivo y longitudinal en el que se seleccionaron tomografías computadas simples de macizo facial de enero a diciembre de 2018. Se incluyeron pacientes mayores de 15 años con secuencias completas del estudio. Se excluyeron los estudios con antecedentes de traumatismo facial agudo, enfermedad tumoral e inflamatoria y en los que no se logró localizar la arteria. En los cortes coronales se obtuvo la longitud en milímetros desde el borde externo del techo etmoidal a la fisura etmoidal anterior (LE). Se realizó estadística descriptiva e inferencial.

RESULTADOS: Se revisaron 250 tomografías computadas de las que se incluyeron 180, 50% eran del sexo masculino. La media de LE del sexo masculino fue: lado derecho 6.83 mm y lado izquierdo 6.83 mm. La media de LE del sexo femenino: lado derecho 6.69 mm y lado izquierdo 6.67 mm. En la comparación de LE entre ambos lados y ambos sexos no se obtuvo diferencia estadísticamente significativa.

CONCLUSIONES: No encontramos una diferencia estadísticamente significativa entre los valores obtenidos, por lo que la medida puede considerarse confiable independientemente del sexo, edad y lado medido.

PALABRAS CLAVE: Arteria etmoidal; tomografía computada; base del cráneo.

Abstract

OBJECTIVE: To identify a constant in the emergence of the anterior ethmoidal artery in conventional tomographic studies.

MATERIAL AND METHOD: A descriptive and longitudinal study selecting simple computed tomographies of facial mass was done from January to December 2018. Patients older than 15 years were included with complete sequences of the study. We excluded studies with a history of acute facial trauma, tumor and inflammatory disease and studies in which the artery could not be located. In the coronal sections, the length was obtained in millimeters from the external edge of the ethmoidal roof to the anterior ethmoidal fissure (LE). Descriptive and inferential statistics were performed.

RESULTS: A total of 250 computed tomographies were reviewed, of which 180 were included; 50% were male. Mean of LE of the male sex: right side 6.83 mm and left side 6.83 mm. Average LE of the female sex: right side 6.69 mm and the left 6.67 mm. In the comparison of LE between both sides and both sexes a statistically significant difference was not obtained.

CONCLUSIONS: We did not find a statistically significant difference between the values obtained, so the measure can be considered reliable regardless of sex, age and side.

KEYWORDS: Ethmoidal artery; Computed tomography; Skull base.

¹ Profesor titular del curso de posgrado de Otorrinolaringología y Cirugía de Cabeza y Cuello.

² Residente del curso de posgrado de Otorrinolaringología y Cirugía de Cabeza y Cuello.

³ Médico asociado del Servicio de Otorrinolaringología y Cirugía de Cabeza y Cuello.

Facultad Mexicana de Medicina, Universidad La Salle, Hospital Español de México, Ciudad de México.

Recibido: 7 de abril 2019

Aceptado: 10 de julio 2019

Correspondencia

Gabriel Mauricio Morales Cadena
moralescadena@gmail.com

Este artículo debe citarse como

Morales-Cadena GM, Valenzuela-Siqueiros AM, Durán-Ruiz EE, Fonseca-Chávez MG. Referencias anatómicas de la arteria etmoidal anterior en tomografía computada. An Orl Mex. 2019 julio-septiembre;64(3):91-95.

ANTECEDENTES

La arteria etmoidal anterior se origina de la arteria oftálmica, a nivel intraorbitario se sitúa entre el músculo oblicuo superior y el recto interno, penetrando por el foramen etmoidal anterior al canal etmoidal anterior. Cruza la órbita, el laberinto etmoidal y la fosa anterior del cráneo. Entra a la fosa olfatoria a través de la lamela lateral y la lámina cribiforme por el sulcus etmoidal anterior. En este punto el hueso es extremadamente delgado y se considera de alto riesgo en cirugía endoscópica nasal.^{1,2} Esta arteria da irrigación a las celdillas etmoidales anteriores, al seno frontal y da origen a las arterias meníngeas en el trayecto a través de la fosa olfatoria, también desciende a la fosa nasal para irrigar los tercios anteriores del tabique nasal y la pared lateral de la nariz.³ Muchos reportes de la bibliografía (Kainz y Stammberger, Becker) refieren que la fisura etmoidal anterior puede estar en contacto con la base del cráneo si el techo etmoidal es muy bajo, pero en la mayoría existe un espacio mayor o igual a 5 mm entre la arteria etmoidal anterior y el techo.⁴

La arteria etmoidal anterior supone una de las referencias endoscópicas más notables marcando el límite posterior del receso frontal y define el límite superior de la base del cráneo. En los abordajes externos, su identificación en la sutura fronto-etmoidal señala el límite de la base del cráneo anterior.²

Estudios endoscópicos realizados en cadáveres para localizar la arteria han revelado tres variantes principales: la primera en la lámina papirácea a nivel de la pared orbitaria medial, entre la sutura fronto-etmoidal en una distancia promedio de 22 mm de la cresta lagrimal. La segunda en la pared etmoidal lateral en donde el canal etmoidal anterior se encuentra entre la segunda y tercera lamelas del seno etmoidal, aunque Moon y su grupo en 2001 corroboraron

que en 60 de 70 casos estaba pegada a la base del cráneo. Y en la tercera ubicación la arteria etmoidal anterior atraviesa diagonalmente el seno etmoidal y llega a la lámina cribiforme, anterior al foramen etmoidal anterior.^{1,2}

Conocer el trayecto de la arteria etmoidal ayuda al cirujano a no lesionarla durante el procedimiento endoscópico y sirve como referencia para localizar el sitio más frágil del techo etmoidal.⁴ Por ello, conocer su localización en estudios tomográficos orienta al cirujano al momento de planear el tipo de abordaje según las características anatómicas nasosinuales del paciente, de suma importancia para evitar complicaciones graves, como hemorragia intensa, fístula de líquido cefalorraquídeo, retracción de la arteria hacia el espacio intraorbitario y, en consecuencia, hematoma orbitario o incluso infección intracraneal o pérdida de la visión por daño embólico a la arteria oftálmica.^{2,4,5}

La anatomía radiológica de las arterias etmoidales se ha sido estudiado ampliamente. La mayor parte de los trabajos publicados hace referencia a observaciones en tomografía computada de los canales etmoidales anterior y posterior.¹ La posición de la arteria en relación con el techo etmoidal es muy variable, por lo que es muy vulnerable a lesión durante un procedimiento endoscópico.^{1,3} Es identificable en 95 a 100% en una tomografía computada. Se sitúa entre la segunda y la tercera lamela etmoidal en 74.2% y a nivel basicraneal en 66.6%. La neumatización etmoidal se relaciona con la situación de la arteria etmoidal anterior en la base del cráneo. Entre 83 y 85.3% se localiza en el receso suprabullar.²

La arteria puede localizarse en cortes coronales de tomografía computada encontrando la fisura etmoidal anterior en la pared medial de órbita a nivel del seno etmoidal anterior. Estudios han demostrado que la fisura etmoidal anterior se



identifica en los cortes coronales de tomografía computada de manera bilateral en 95 a 100% y en los casos remanentes de manera unilateral.⁶ Lannoy Penisson y su grupo demostraron que hay correlación satisfactoria entre los hallazgos en tomografía computada y la disección endonasal. Hay dos planos confiables, el primero en cortes coronales de órbita donde se observa una brecha en la pared orbitaria interna, lugar en que la arteria etmoidal anterior deja la órbita y entra al etmoides. Cuando la arteria entra en el canal óseo la imagen radiológica corresponde a una estructura con densidad de tejido que pasa a través de una cortical fina de hueso, incluso cuando existe una neumatización supraorbitaria, esta variación indica que la arteria etmoidal anterior se encuentra más distante del techo etmoidal. El segundo plano es en cortes sagitales en donde se localiza 1-2 mm dentro de la pared orbitaria en la porción anterior y superior de la bulla. Se han investigado diversos estudios para identificar la arteria etmoidal anterior y el estudio de imagen más efectivo resulta ser la tomografía computada de senos paranasales con ventana para hueso.^{7,8}

El objetivo de este estudio es identificar una constante en la emergencia de la arteria etmoidal anterior en estudios tomográficos convencionales y relacionarlo con una estructura anatómica fácilmente identificable durante la cirugía endoscópica nasal, con el objeto de evitar accidentes quirúrgicos.

MATERIAL Y MÉTODO

Estudio descriptivo, longitudinal y retrospectivo. Se realizó una selección con distribución al azar de las tomografías computadas simples de macizo facial en cortes axiales de 1 mm con reconstrucciones coronales, realizadas en el Hospital Español de México en el periodo comprendido de enero a diciembre 2018. Los estudios se realizaron con tomógrafo General Electric Discovery 750HD de 64 detectores

(cortes). Protocolo para macizo facial (cortes de 1.25 x 0.625 mm).

Los estudios incluidos contaban con secuencias completas en pacientes mayores de 15 años. Los criterios de exclusión fueron pacientes menores de 15 años, antecedente de intervención quirúrgica previa, traumatismo facial agudo, afección tumoral e inflamatoria que opacificaran el receso del frontal y celdillas etmoidales anteriores. También se excluyeron los estudios en los que no se logró localizar la arteria etmoidal anterior.

Se establecieron referencias anatómicas para localizar la fisura etmoidal anterior; en cortes coronales de tomografía se identificó el foramen etmoidal anterior. Se tomaron en cuenta variaciones anatómicas, como neumatización supraorbitaria del seno frontal y celdillas etmoidales accesorias. Se realizó una medición en milímetros de la longitud del canal etmoidal anterior hacia el borde externo del techo etmoidal (**Figura 1**).

Las mediciones las realizaron dos observadores de los servicios de Radiología y Otorrinolarin-

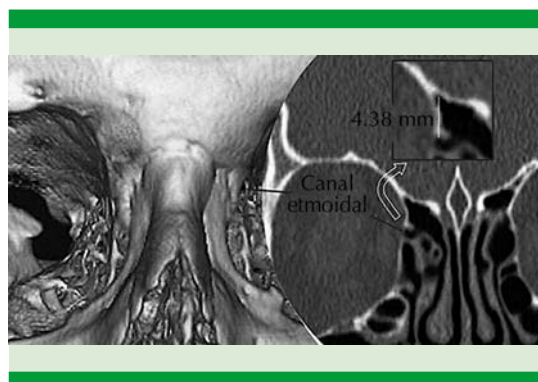


Figura 1. Canal etmoidal en una reconstrucción tridimensional y en un corte coronal de tomografía simple de macizo facial. Se ejemplifica la medida del borde externo del techo etmoidal al canal etmoidal anterior en un recuadro amplificado.

gología. Con la información obtenida se realizó estadística descriptiva e inferencial utilizando la prueba t de Student para comparar las variables ordinales entre ambos lados y sexos.

RESULTADOS

Se revisaron un total de 202 tomografías computadas de las que se incluyeron 180 (**Cuadro 1**). En relación con el sexo se hizo una comparación 1:1. La media de edad en el sexo masculino fue de 43.98 años y en el femenino de 52.12 años. La media de longitud del canal etmoidal anterior hacia el borde externo del techo etmoidal (LE) en el sexo masculino del lado derecho fue de 6.83 mm y del lado izquierdo de 6.83 mm. La media de LE en el sexo femenino del lado derecho fue de 6.69 mm y del lado izquierdo de 6.67 mm. En la comparación de LE entre ambos lados en el sexo masculino y femenino no se obtuvo diferencia estadísticamente significativa ($p = 0.98$ y $p = 0.94$, respectivamente). Respecto al lado derecho e izquierdo entre ambos sexos no se obtuvo diferencia estadísticamente significativa ($p = 0.65$ y $p = 0.59$, respectivamente). **Cuadro 2**

Cuadro 1. Total de tomografías revisadas

Visualización del conducto etmoidal anterior		
	Derecho	Izquierdo
Presente	196	186
No valorable (excluidos)	6	16
Total	202	202
Muestra final		180

Cuadro 2. Comparación entre lados y sexos (n = 90)

Sexo	Masculino	Femenino	Entre sexos
Lado derecho			0.65
Lado izquierdo	0.98	0.94	0.59

p significativa < 0.05.

DISCUSIÓN

En la gran mayoría de los casos reportados en la bibliografía consultada, la arteria etmoidal anterior se situó entre la segunda y tercera lamela. En 5% de los casos, la arteria no pudo localizarse en los cortes sagitales y en el 5% restante, la arteria estaba ausente. Éste es un dato constante en la bibliografía, descrito por Han y su grupo, Kirchner y colaboradores y Araujo y su grupo. En sus trabajos establecieron la ausencia de la arteria etmoidal anterior en 4, 7 y 8% de los casos, respectivamente.² La neumatización del laberinto etmoidal, la existencia de celdillas supraorbitarias y suprabulares repercute en la posición de la arteria etmoidal anterior, principalmente en la distancia de ésta respecto al techo etmoidal. La neumatización del seno frontal, inserción alta del proceso uncinado, profundidad de la fosa olfatoria, celdillas etmoidales posteriores o infundibulares también influyen en la posición de la arteria.^{9,10} En la bibliografía se ha identificado de manera confiable el foramen etmoidal anterior en 95% de los casos, estadística que concuerda con nuestro trabajo. La arteria etmoidal anterior es una referencia anatómica importante para localizar la base del cráneo anterior y el receso del seno frontal. La posición está descrita 2-3 mm por detrás de la bulla etmoidal, sobresaliendo de la pared orbitaria medial. Cuando se encuentra neumatización supraorbitaria la arteria se encuentra por debajo del techo etmoidal e incluso en ocasiones puede estar dehiscente el canal etmoidal, el daño a la arteria ocasiona complicaciones catastróficas.^{11,12} El foramen etmoidal anterior es visible en 95-98% de las tomografías computadas en cortes coronales, por lo que disponer de estos cortes es fundamental para la evaluación preoperatoria de cualquier paciente que será sometido a cirugía endoscópica de senos paranasales.



CONCLUSIONES

Los estudios hasta ahora reportados hacen referencia a la gran variabilidad que existe en el curso de la arteria etmoidal anterior. Su localización sirve como referencia en la cirugía del seno frontal y la ubicación de la base del cráneo. El resultado obtenido demuestra una constante en la localización de la arteria etmoidal anterior, que resultó independiente de la edad, sexo y lado estudiado, lo que permite tomarlo como una medida confiable para localizar la arteria etmoidal anterior en la planeación prequirúrgica o durante el procedimiento endoscópico nasal planeado, disminuyendo la posibilidad de serios accidentes durante la cirugía.

REFERENCIAS

1. Monjas I, García E, Arenas J, Abarca J, Sánchez F, Gras J. Anatomía radiológica de las arterias etmoidales: Estudio por TC en cadáver. *Acta Otorrinolaringol Esp* 2011;62(5):367-374.
2. White D, Sincoff E, Abdulrauf S. Anterior ethmoidal artery: microsurgical anatomy and technical considerations. *Neurosurgery* 2005;56:406-410.
3. Lisbona MP, Fernández R, Muñoz A, Pérez L, Herrera S, Tejero G, Guallar M, Ortiz A. La arteria etmoidal anterior en el laberinto etmoidal: Revisión bibliográfica sobre variantes anatómicas y referencias para la cirugía endoscópica. *Acta Otorrinolaringol Esp* 2010;61(3):202-208.
4. McDonald SE, Robinson PJ, Nuñez DA. Radiological anatomy of the anterior ethmoidal artery for functional endoscopic sinus surgery. *J Laryngol Otol* 2009;122:264-267.
5. Souza S, Ale de Souza M, Gregorio L, Ajzen S. Anterior ethmoidal artery evaluation on coronal CT scans. *Braz J Otorhinolaryngol* 2009;75:101-106.
6. Araujo Filbo, Weber R, Pinheiro Neto, Miranda Lessa, Voegels R, Butugan O. Endoscopic anatomy of the anterior ethmoidal artery: a cadaveric dissection study. *Rev Bras Otorrinolaringol* 2006;72(3):303-8.
7. Brien O, Hamelin S, Weitzel EK. The preoperative sinus CT: avoiding a close call with surgical complications. *Radiology* 2016;281:10-21.
8. Lannoy-Penissou L, Schultz P, Riehm S, Atallah I, Veillon F, Debry C. The anterior ethmoidal artery: radio-anatomical comparison and its application in endonasal surgery. *Acta Otolaryngol* 2007;127;6: 618-622.
9. Ding J, Sun G, Lu Y, Bing-Bing Yu, Li M, Li Li, Guo-Ying Li, Zhao-Hui Peng, Xu-Ping Zhang. Evaluation of anterior ethmoidal artery by 320-slice CT angiography with comparison to three-dimensional spin digital subtraction angiography: Initial experiences. *Korean J Radiol* 2012;13:667-673.
10. Amarnath S, Suresh Kumar P. Study of variants of anterior ethmoidal artery on computed tomography of paranasal sinuses. *Int J Otorhinolaryngol Head Neck Surg* 2019;5:19-23.
11. Noori F, Ali A, Karim R, Kumar Mandal S, Omar S, Ali G. Observation of anterior ethmoidal artery in coronal CT scans of paranasal sinuses in patients attending Katihar Medical College, Katihar. *Ann Int Med Dental Res* 2017;3:4-6.
12. Chung Lee W, Ka Ming Ku P, van Hasselt CA. New guidelines for endoscopic localization of the anterior ethmoidal artery: A cadaveric study. *Laryngoscope* 2000;110:1173-1178.

SensiDex[®]

Desloratadina

Desloratadina de **eficacia** rápida y **experta**

Eficaz para
Pacientes Polimedicados



Aviso de publicidad No.: 183300202C3707

Registro Sanitario No.: 025M2016 SSA IV

SensiDex[®]

Desloratadina

Desloratadina de **eficacia** rápida y **experta**

Seguro a partir
de los 6 meses



Nueva Solución
Pediátrica
ahora disponible para niños
mayores de 6 meses de edad



Registro Sanitario No.: 495M2016 SSA IV



Dolicoarteriopatías de la carótida interna cervical

Dolicho-arteriopathies of the cervical internal carotid artery.

Pável Rocha-Remón, Alejandro José Fonseca-Pisch

Resumen

ANTECEDENTES: Las arterias carótidas constituyen la principal vía de suministro de sangre a la cabeza y el cuello y el profundo conocimiento de su anatomía es vital para todo cirujano que opere en el cuello. Existen variaciones anatómicas en la presentación de la arteria carótida interna que varían en su severidad y que son muy propensas a generar accidentes operatorios. Estas anomalías se han atribuido a una variedad de agentes etiológicos, aunque su causa sigue siendo motivo de controversia.

OBJETIVO: Describir la incidencia de anomalías anatómicas de la arteria carótida interna cervical en una sola institución.

MATERIAL Y MÉTODO: Estudio retrospectivo de los informes operatorios de los pacientes sometidos a disecciones de cuello en el Hospital General Camilo Cienfuegos, Cuba, de septiembre de 2017 a marzo de 2019, en búsqueda de reportes de variaciones anatómicas de la arteria carótida interna.

RESULTADOS: Se revisaron 72 informes operatorios con 94 disecciones de cuello. Se encontraron tres reportes de variaciones anatómicas de la arteria carótida interna, dos de ellas con curvatura leve y una moderada. No se reportaron accidentes operatorios ni pudo determinarse relación causal de la alteración.

CONCLUSIONES: Al presentar esta experiencia contribuimos a fomentar la alerta y el conocimiento de esta anomalía en la comunidad científica para prevenir la ocurrencia de accidentes operatorios.

PALABRAS CLAVE: Arteria carótida interna; variación anatómica.

Abstract

BACKGROUND: The carotid arteries are the main way of supply with blood to the head and the neck and the deep knowledge of its anatomy is vital for all surgeons who operate in the neck area. There are anatomic variations in the presentation of the internal carotid artery with varied degrees of severity and really prone to operative accidents.

OBJECTIVE: To describe the incidence of anatomic anomalies in the cervical internal carotid artery in a single institution.

MATERIAL AND METHOD: A retrospective study of the operative reports was made. All the patients submitted to a neck dissection in Camilo Cienfuegos General Hospital, Cuba, from September 2017 to March 2019 were considered, searching for reports of anatomic variations of the internal carotid artery.

RESULTS: A total of 72 operative reports were reviewed finding on them 94 neck dissections. There were found three reports of anatomic variations of the internal carotid artery, two of which had a mild curvature and the other median curvature. No reports of operative accidents were found and we couldn't establish a causal relation for this alteration.

CONCLUSIONS: Presenting this experience we contribute to foment the awareness and the knowledge of this anomaly in the scientific community in order to prevent operative accidents.

KEYWORDS: Internal carotid artery; Anatomic variation.

Doctor en Estomatología. Especialista de I Grado en Cirugía Maxilofacial. Subespecialista en Cirugía Oncológica de Cabeza y Cuello. Profesor Instructor. Servicio Provincial de Cirugía Maxilofacial, Hospital General Camilo Cienfuegos, Provincia Sancti-Spiritus, Cuba.

Recibido: 27 de mayo 2019

Aceptado: 2 de julio 2019

Correspondencia

Pável Rocha Remón
procha@infomed.sld.cu

Este artículo debe citarse como

Rocha-Remón P, Fonseca-Pisch AJ. Dolicoarteriopatías de la carótida interna cervical. An Orl Mex. 2019 julio-septiembre;64(3):96-101.



ANTECEDENTES

La disección de cuello es uno de los procedimientos más comúnmente realizados por los cirujanos de cabeza y cuello. A pesar de las modificaciones técnicas que se han sucedido a través de los años y el profundo conocimiento que tienen estos profesionales de la anatomía del cuello, en ocasiones, con más frecuencia de lo deseado, ocurren variaciones anatómicas que pueden generar accidentes y complicaciones muy graves. Las arterias carótidas, al ser la mayor fuente de transporte sanguíneo del corazón hacia la cabeza y el cuello, ameritan el detallado conocimiento de su localización exacta y su curso, para cualquier cirujano que opere en esta región es vital estar alerta a cualquier posible variación en su anatomía.^{1,2}

La mayor parte de las referencias concuerdan en que las mayores anomalías radican en la porción cervical cerca de su origen o en el segmento distal a nivel del atlas o axis. Se han documentado diferentes variaciones anatómicas en el curso de la arteria carótida interna. Tales anomalías se han englobado bajo el término dolicoarteriopatías de la arteria carótida interna (DICAs por sus siglas en inglés).³

La porción cervical de la arteria carótida interna tiene dos puntos de fijación, específicamente en su bifurcación y a la entrada en el hueso piramidal; las dolicoarteriopatías de la arteria carótida interna pueden ocurrir si el tamaño del vaso es más grande que la distancia entre estos dos puntos.⁴

Metz y su grupo (1961)⁵ y Weibel y colaboradores (1965)⁶ clasificaron las dolicoarteriopatías de la arteria carótida interna en tres tipos, llamadas en inglés: *tortuous*, *coiling* y *kinking*. La tortuosa se subclasificó en elongación, redundancia u ondulación en dependencia de si la arteria carótida interna desarrolla una o más curvas asumiendo

forma de “C” o de “S”. En algunos casos el tipo tortuoso incluye los tipos *coiling* o *kinking*. *Coiling* se caracteriza por elongación de la arteria carótida interna en un espacio restringido, lo que causa tortuosidad y resulta en una configuración de “C”, “S” o “U” o circular (o doble circular). *Kinking* es por mucho la anomalía más frecuente y puede subclasificarse en tres grados: La anomalía grado I indica un ángulo agudo de 90-60° entre los dos segmentos que forman el doblez; el grado II indica un ángulo de 60-30° y grado III indica una angulación de menos de 30°. Estas configuraciones anómalas, según el grado de severidad, pueden reducir significativamente el abasto de sangre al cerebro que puede sobreañadirse a condiciones, como la aterosclerosis, hipertensión y envejecimiento y que producirían síntomas y alteraciones hemodinámicas significativas.^{7,8}

Paulsen y colaboradores proponen una clasificación del curso de la arteria carótida interna en cuatro tipos. Si la desviación del eje vertical es menor de 15° está “derecha” (**Figura 1**), si es mayor de 15° y menor de 70° es “curvada” (**Figura 2**) y si la desviación es entre 70 y 145° es “enrollada” o “doblada” y si es de 360° es “en lazo”.⁹

Las dolicoarteriopatías de la arteria carótida interna no son infrecuentes, se documenta incidencia de 10 a 25%. Pellegrino y colaboradores¹⁰ realizaron en Italia un extenso estudio por Doppler con 1220 personas con incidencia de la alteración de 25.9%.

La teoría patogénica más aceptada es que la arteria carótida interna extracraneal es el segmento de transición entre los vasos elásticos de la arteria carótida común y los vasos más musculares de la arteria carótida interna intracraneal y las DICAs pueden ocurrir por una transformación metaplásica de la arteria carótida interna extracraneal. La causa de la transformación metaplásica sigue

siendo controvertida. Algunos factores incluyen mal desarrollo embriológico y pérdida de la elasticidad de la pared vascular relacionada con la edad. Una elongación mayor y dispareja de la capa muscular de la arteria carótida interna en comparación con la capa adventicia resulta en la acodadura de la arteria, incluyendo tortuosidad y estenosis.¹¹

MATERIAL Y MÉTODO

Estudio descriptivo, retrospectivo, transversal de los informes operatorios y fotografías intraoperatorias de los pacientes sometidos a disecciones ganglionares cervicales para el tratamiento de distintos tipos de neoplasias de cabeza y cuello en el Hospital Clínico-Quirúrgico Camilo Cienfuegos de septiembre de 2017 a marzo de 2019 (18 meses).

RESULTADOS

En el periodo de estudio se hicieron disecciones ganglionares cervicales a 72 pacientes y se realizaron 94 disecciones cervicales (en 22 pacientes se hicieron disecciones bilaterales de cuello). Se revisaron los 72 informes buscando las descripciones de estas variaciones que sabíamos que habían ocurrido con anterioridad. De las 94 disecciones de cuello y 72 pacientes revisados, tres tuvieron variaciones de la arteria carótida interna en la zona del nivel II. De ellos dos eran hombres y una mujer con media de edad de 68 años (límites: 65-71 años). En cuanto a la severidad de la variación, se determinó que dos de ellos tenían tortuosidad leve y el restante tortuosidad severa. Al analizar el origen de las disecciones, se encontró que en los dos casos con desviación leve de la arteria carótida interna se realizaron disecciones ganglionares terapéuticas para tratar lesiones metastásicas cervicales de la tiroides y la laringe; el caso con desviación severa no tenía lesiones metastásicas cervicales, pero fue tratado con disección electi-

va o profiláctica por un carcinoma epidermoide de la lengua y el suelo de la boca, por lo que no puede considerarse correlación alguna entre esta anomalía y la existencia de adenomegalias. Los tres pacientes recibieron el tratamiento sin que ocurrieran accidentes operatorios ni complicaciones posoperatorias.

Se describen dos de los tres casos encontrados en la revisión, del restante no contamos con evidencia gráfica.

Caso 1

Paciente femenina de 72 años de edad con antecedentes de hipertensión arterial y de enfermedad neoplásica de la mama izquierda (carcinoma ductal infiltrante), operada hacía tres años y recibió quimio-radioterapia. Tuvo una recaída regional hacía un año en la región supraclavicular izquierda que fue resecada (nodulectomía) y recibió quimioterapia nuevamente. Acudió al servicio con lesión nodular en la cola de la parótida izquierda, se le realizó citología que informó carcinoma quístico adenoideo. Se dio tratamiento quirúrgico que consistió en una parotidectomía subtotal con disección ganglionar selectiva de los niveles II, III, IV izquierdo. En el curso de la disección del nivel II se detectó desviación de la arteria carótida interna que hacía prominencia posterior y medial a la vena yugular interna (**Figura 1**). Se disecó la misma y se continuó el proceder sin que ocurrieran complicaciones. La paciente evolucionó favorablemente y fue dada de alta cuatro días después.

Caso 2

Paciente femenina de 76 años de edad con antecedentes de etilismo crónico, fumadora inveterada e hipertensa que estaba en estudio por posible cirrosis hepática. Acudió a consulta por odinofagia y dislalia. Se diagnosticó carcinoma

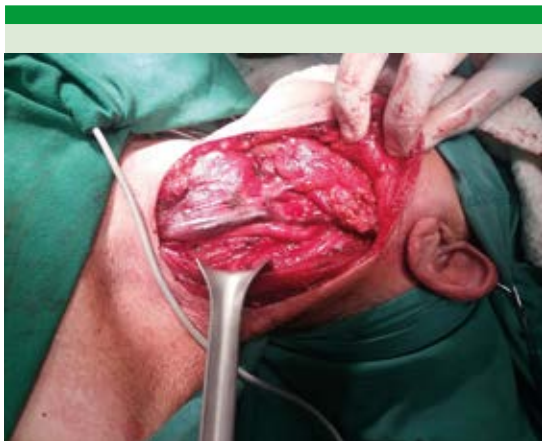

Figura 1. Curvatura de la arteria carótida interna de alrededor de 30° en el curso de una disección cervical.

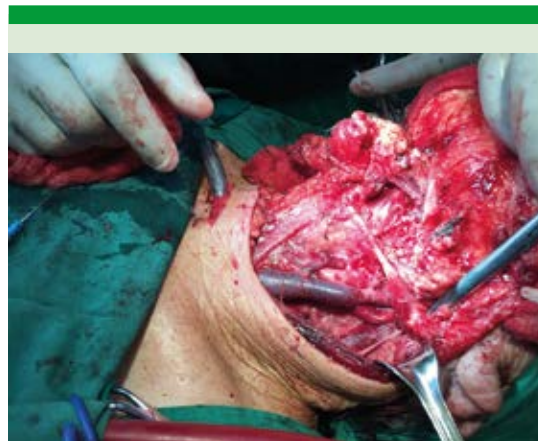

Figura 2. Presentación anómala de la arteria carótida interna que protruye posteriormente a la vena yugular interna, con incursión moderada en el nivel II y angulación mayor de 70° respecto al eje carotídeo. Es un cuello al que se le realizó disección selectiva izquierda de los niveles I-IV.

epidermoide del piso de la boca y se programó tratamiento quirúrgico que consistió en pelvectomía parcial con disección selectiva de cuello bilateral de los niveles I, II, III, IV.

En el curso de la disección del nivel II, mientras se realizaba la disección de la porción cefálica de la vena yugular interna, se comprobó incursión de la arteria carótida interna haciendo una curvatura por detrás de la vena con angulación de alrededor de 70° respecto al eje carotídeo (**Figura 2**). Se prosigue con la disección cervical como estaba planificado sin ocurrencia de accidentes, en el lado contralateral no se observó la anomalía.

DISCUSIÓN

La arteria carótida común derecha nace en la base del cuello, en la bifurcación del tronco braquiocefálico y la arteria carótida común izquierda, lo hace en el tórax a nivel del cayado aórtico con un trayecto intratorácico antes de penetrar en el cuello.

Ambas arterias carótidas comunes se bifurcan a nivel del borde superior del cartílago tiroideo,

en la proyección de C4 aproximadamente, pero esta referencia es sumamente variable, puede dividirse tan alto como el hueso hioides o tan bajo como a nivel de la laringe (**Figura 3**). Rara vez la carótida común asciende sin bifurcarse y en ocasiones se constituye de dos arterias separadas que ascienden ambas desde la aorta. La arteria carótida externa se extiende desde la bifurcación de la arteria carótida común hasta 4-5 cm superior al ángulo de la mandíbula y se divide en el espesor de la glándula parótida en sus ramas terminales arteria temporal superficial y maxilar interna. La arteria carótida interna no da ramas en el cuello, su trayecto se divide en cuatro porciones: cerebral, petrosa, cavernosa y cerebral. Sus ramas terminales son la arteria cerebral posterior, la comunicante posterior, la coroidea anterior y la cerebral media. En su inicio en el triángulo carotídeo, está cubierta por el músculo esternocleidomastoideo y cruzada por el nervio hipogloso; pasa por dentro del vientre posterior del digástrico y del estilohiodeo y es cruzado por las arterias auricular posterior y

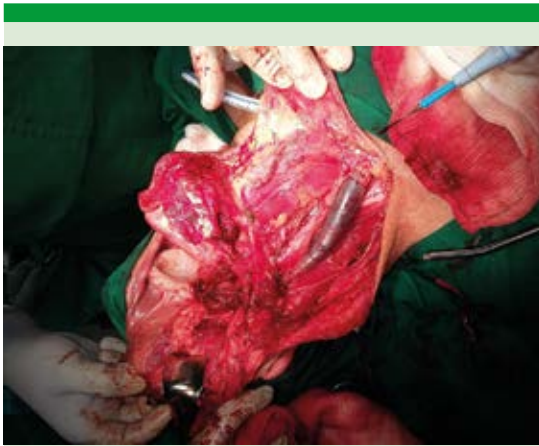

Figura 3. Relación normal de la arteria carótida interna con la vena yugular interna. Es un cuello al que se le realizó disección radical modificada derecha con bucofaringectomía transmaxilar por carcinoma de trigono retromolar y orofaringe.

occipital. Se relaciona con la apófisis estiloides y los músculos insertados en ella, así como con el IX par y la rama faríngea del vago.⁷

La vena yugular interna y el nervio vago se hallan por fuera de la carótida interna, pero en la base del cráneo la vena está detrás de la arteria carótida interna separada por los cuatro últimos pares craneales. Tiene relaciones profundas con el ganglio cervical superior y la cadena simpática, la aponeurosis prevertebral, los músculos prevertebrales y las apófisis transversas de las vértebras cervicales (C1-C3), hacia adentro con la pared de la faringe y con los nervios laríngeos externo e interno (**Figura 3**).

Las arterias carótidas internas tienen variabilidad en su anatomía con diferentes grados de severidad. En los casos estudiados no se encontró relación causal entre esta variación y factores como el sexo, la existencia o no de metástasis o de hábitos tóxicos. De los tres casos, uno de ellos no tenía hábitos tóxicos y los dos restan-

tes eran fumadores inveterados y bebedores habituales; la relación en cuanto a género fue predominante el sexo masculino 2:1 y en uno de los casos con carcinoma epidermoide de laringe que se sometió a disección de cuello bilateral se encontró la variación anatómica en el cuello izquierdo mas no en el derecho. Lo único que coincide es el grupo etario; todos los pacientes eran mayores de 65 años, consistente con el grupo etario implicado en la génesis del cáncer de cabeza y cuello, y esto es constante en casi todas las series.

Algunos autores atribuyen esta anomalía en la arteria carótida interna a procesos degenerativos secundarios a enfermedades crónicas que aparecen después de la quinta década de la vida y que pueden afectar la elasticidad y la integridad de las paredes vasculares, obesidad, diabetes mellitus, etc. Los tres pacientes en este estudio padecían hipertensión arterial y uno de ellos, cirrosis hepática.¹¹⁻¹⁸

Esta variación constituye un hallazgo intraoperatorio en la mayoría de los casos en el curso del tratamiento de un cáncer de cabeza y cuello. Esto puede detectarse en los estudios de imagen de tomografías computadas contrastadas, resonancias magnéticas con gadolinio o angiografías carótídeas en planos axiales y coronales a los que se les realizan reconstrucciones tridimensionales que permiten evaluar, entre otras cosas, el eje vascular del cuello. Estos estudios no se realizan sistemáticamente a todos los pacientes en nuestro país, al menos que tengan tumor de origen vascular o se sospeche afectación de la vaina carótídea; por lo que debe prestarse especial atención en el momento de abordar el nivel II. Siempre debe tenerse en mente la posibilidad de que ocurra esta anomalía de la arteria carótida interna y, por tanto, deben tomarse siempre las precauciones para evitar graves accidentes. En el servicio, luego de localizar el XI par y el vientre posterior del músculo digástrico, se disecciona la



porción cefálica de la vena yugular interna circunferencialmente y en ese momento se crea un plano de disección posterior a la vena que permite la disección ganglionar segura en el nivel II.

La acumulación de estas experiencias y directrices propuestas es especialmente valiosa en países subdesarrollados en los que los estudios de imagen avanzados no están disponibles para ser indicados sistemáticamente y, por tanto, estas variaciones vasculares van a constituir, en la mayoría de los casos, hallazgos intraoperatorios.

CONCLUSIONES

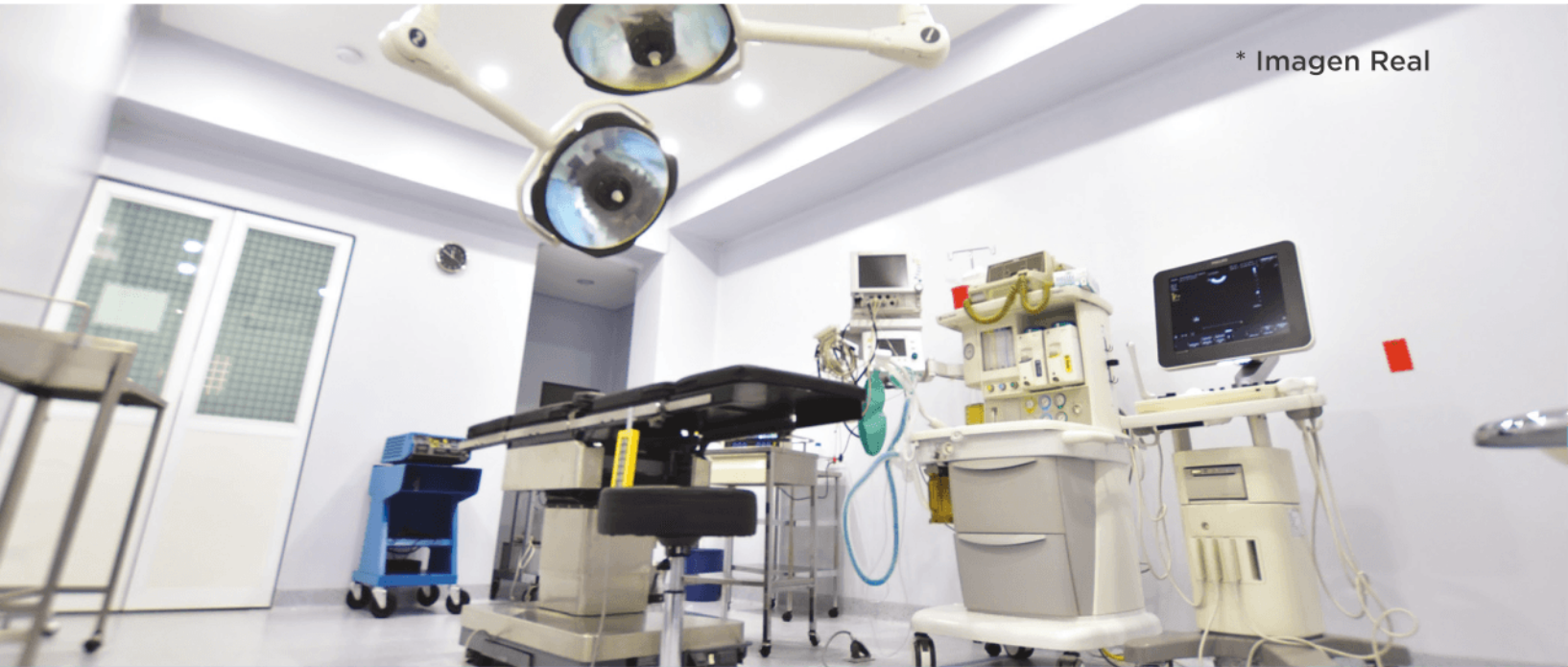La experiencia en nuestra institución de esta anomalía anatómica no tan infrecuente, identificada en tres casos en revisión de un año y medio, no debe pasar inadvertida en el momento de disecar el tejido linfonodular del nivel II. Las variaciones vasculares van a constituir, en la mayoría de los casos, hallazgos intraoperatorios. La comunicación de nuestra experiencia contribuye a reducir la ocurrencia de accidentes vasculares a este nivel.

REFERENCIAS

1. Akpek S, Arat A, Morsi H, et al. Self-expandable stent-assisted coiling of wide-necked intracranial aneurysms: a single-center experience. *AJNR Am J Neuroradiol* 2005;26:1223-31.
2. Bates MC, Kyer PD, Kavasmaneck C, et al. Stent-supported angio-plasty correction of symptomatic critical carotid angulation. *W V Med J* 2003;99:22-4.
3. Gray's anatomy: the anatomical basis of clinical practice. Standring S, editor. 39th ed. Philadelphia: Elsevier; 2005.
4. Pfeiffer J, Ridder GJ. A clinical classification system for aberrant internal carotid arteries. *Laryngoscope* 2008;118:1931-6.
5. Metz H, Murray-Leslie RM, Bannister RG, Bull JW, Marshall J. Kinking of the internal carotid artery. *Lancet* 1961;1:424-6.
6. Weibel J, Fields WS. Tortuosity, Coiling, and Kinking of the Internal Carotid Artery. I. Etiology and Radiographic Anatomy. *Neurology* 1965;15:7-18.
7. Choudhry FA, Grantham JT, Rai AT, Hogg JP. Vascular geometry of the extracranial carotid arteries: an analysis of length, diameter, and tortuosity. *J Neurointerv Surg* 2016;8:536-40.
8. Jinlu Y, Lai Q, Baofeng X, et al. Current understanding of dolichoarteriopathies of the internal carotid artery: A review. *Int J Med Sci* 2017;14(8):772-784.
9. Paulsen F, Tillmann B, Christofides C, et al. Curving and looping of the internal carotid artery in relation to the pharynx: frequency, embryology and clinical implications. *J Anat* 2000;197:373-81.
10. Pellegrino L, Prencipe G, Vairo F. Dolicho-arteriopathies (kinking, coiling, tortuosity) of the carotid arteries: study by color Doppler ultra-sonography. *Minerva Cardioangiol* 1998;46:69-76.
11. Saba L, Mallarini G. Correlation between kinking and coiling of the carotid arteries as assessed using MDCTA with symptoms and degree of stenosis. *Clin Radiol* 2010 Sep;65(9):729-34.
12. Rajendra BM, Anjali RM, Vinita VM, Vivek J. Variations of the cervical internal carotid artery. *Indian J Otolaryngol Head Neck Surg* 2013;65(3):210-213.
13. McVeigh GE. Arterial compliance in hypertension and diabetes mellitus. *Am J Nephrol* 1996;16(3):217-222.
14. Del Corso L, Moruzzo D, Conte B, et al. Tortuosity, kinking, and coiling of the carotid artery: expression of atherosclerosis or aging? *Angiology* 1998;49:361-71.
15. Kaplan ML, Bontsevich DN. Effect of the form of pathological tortuosity of the internal carotid artery on cerebral haemodynamics. *Angiol Sosud Khir* 2013;19(3):102-6.
16. Yu K, Zhong T, Li L, Wang J, Chen Y, Zhou H. Significant association between carotid artery kinking and leukoaraiosis in middle-aged and elderly Chinese patients. *J Stroke Cerebrovasc Dis* 2015;24:1025-3.
17. Kamenskiy AV, Pipinos II, Carson JS, MacTaggart JN, Baxter BT. Age and disease-related geometric and structural remodeling of the carotid artery. *J Vasc Surg* 2015;62:1521-8.
18. Kozakova M, Palombo C, Morizzo C, et al. Obesity and carotid artery remodeling. *Nutr Diabetes* 2015 Aug;5(8):e177.



RED DE CENTROS DE CIRUGÍA DE CORTA ESTANCIA EN CIUDAD DE MÉXICO



* Imagen Real

Equipo para Cirugía de Otorrinolaringología

- Torre de Endoscopia
- Microdebridador
- Microscopio
- Láser Ceralas
- Laboratorio de Patología
- Neuronavegador

Convenio con más de 60 aseguradoras nacionales e internacionales

- \$0 Depósito hospitalario
- Coaseguro y deducible topado
- 50% descuento en Tomografías
- Asistencia para la programación de su cirugía
- Transporte privado para su paciente el día de la cirugía

50% de descuento en su primera programación de cirugía

☎ (55) 5531 - 3575 Ext. (105)
📞 (55) 2848 0705



UNIDAD POLANCO

Eugenio Sue 355
Piso 7 Polanco
Frente al Hospital Español

UNIDAD IZTAPALAPA

Domingo Arellano 44,
Juan Escutia, Iztapalapa
Frente al IMSS No. 25

12 meses sin intereses

Instalaciones acorde a la NORMA Oficial Mexicana NOM-026-SSA3-2012, Para la práctica de la cirugía mayor ambulatoria.

www.cirugia-ambulatoria.org



Malformaciones congénitas de cóclea e implante coclear

Congenital cochlear malformations and cochlear implant.

José Alberto López-Sisniega,¹ Simón González-Domínguez,² César Cardona-Martínez,⁴ Rosa Oliva Paquot-Chico,³ Luis M Valdés-Oberhauser⁵

Resumen

OBJETIVO: Identificar las malformaciones de oído en pacientes intervenidos de implante coclear.

MATERIAL Y MÉTODO: Estudio retrospectivo, descriptivo y observacional de los tipos de malformaciones congénitas cocleares encontradas en cirugías de colocación de implante coclear, realizado de agosto de 2001 a agosto de 2018.

RESULTADOS: De 111 pacientes implantados se encontraron 8 casos (7.2%) con malformaciones congénitas de cóclea. En dos pacientes se utilizó la técnica quirúrgica de abordaje de canal semicircular horizontal y en el resto fue de tipo cocleostomía ampliada hacia la ventana redonda. Se usaron tallos de electrodos de tipo recto en todos los pacientes. Se observaron electrodos extracocleares con mayor frecuencia en pacientes con hipoplasia coclear. La respuesta auditiva y adquisición de lenguaje fue favorable después de la implantación coclear en estos pacientes.

CONCLUSIONES: La casuística comunicada mostró 8 pacientes intervenidos con diagnóstico de malformación coclear (7.2%) de un total de 111, frecuencia menor a la reportada en la bibliografía.

PALABRAS CLAVE: Implante coclear; cóclea.

Abstract

OBJECTIVE: To identify ear malformations in patients undergoing cochlear implants.

MATERIAL AND METHOD: A retrospective, descriptive and observational study of the types of cochlear congenital malformations found in cochlear implant placement surgeries, performed from August 2001 to August 2018.

RESULTS: Of 111 implanted patients, 8 cases (7.2%) were found with congenital cochlea malformations. In two patients a horizontal semicircular canal surgical technique was performed. In the rest of the patients a cochleostomy extended to the round window was executed. Straight electrode stems were used in all patients. Extracochlear electrodes were observed more frequently in patients with cochlear hypoplasia. The auditory response and language acquisition was favorable after cochlear implantation in these patients.

CONCLUSIONS: The reported casuistry showed 8 patients operated with a diagnosis of cochlear malformation (7.2%) of a total of 111, a frequency lower than that reported in the literature.

KEYWORDS: Cochlear implant; Cochlea.

¹ Otorrinolaringólogo, Hospital Ángeles Chihuahua. Cirujano Implantes Cocleares, Instituto José David AC, Chihuahua, México.

² Otorrinolaringólogo, Hospital Sierra Cuauhtémoc, Chihuahua, México.

³ Audiología y Otoneurología, Clínica Integra, Chihuahua, México.

⁴ Radiólogo.

⁵ Audiólogo.

Hospital Ángeles Chihuahua, Chihuahua, México.

Recibido: 7 de junio 2019

Aceptado: 13 de julio 2019

Correspondencia

José Alberto López Sisniega
jlopezsisniega@angeleschihuahua.com

Este artículo debe citarse como

López-Sisniega JA, González-Domínguez S, Cardona-Martínez C, Paquot-Chico RO, Valdés-Oberhauser LM. Malformaciones congénitas de cóclea e implante coclear. An Orl Mex. 2019 julio-septiembre;64(3):102-111.



ANTECEDENTES

En la colocación de implante coclear en una cóclea malformada existen consideraciones especiales referentes al diagnóstico prequirúrgico, tipo de implante a colocar y alteraciones anatómicas en la cirugía.

Aproximadamente 20% de los pacientes con hipoacusia congénita sensorineural tienen alteraciones radiológicas.¹ Incluso en 35% se observan en otras regiones anatómicas del oído además de la cóclea, como el acueducto vestibular, coclear, conducto auditivo interno y canales semicirculares. La buena valoración radiológica mediante tomografía computada de oído de alta resolución y resonancia magnética son esenciales en la valoración prequirúrgica.²

Hace varias décadas se tomaba en cuenta la clasificación del Dr. Jackler (1987), basada en alteraciones o arrestos en la embriogénesis con correlación radiológica.³ Esta descripción se basó en politomografía helicoidal (**Figura 1**).

Durante la tercera semana de gestación, un engrosamiento del ectodermo se forma en la superficie lateral del tubo neural, que se conoce como plácoda ótica; la falla en el desarrollo en esta etapa primitiva resulta en aplasia completa laberíntica conocida como aplasia de Michel. Durante la cuarta semana, la placoda ótica se invagina para formar una cavidad simple llamada otocisto y la falta de diferenciación a este nivel forma una larga invaginación semejante a una sola cavidad o cavidad en común, que correspondería a la cóclea, vestíbulo y canales semicirculares. Durante la quinta semana ocurre la formación de tres apéndices que corresponderían al inicio de la formación de la cóclea, porción vestibular y saco endolinfático; el arresto del apéndice coclear llevaría a la formación de una aplasia coclear con porción vestibular normal. El cese en el desarrollo en

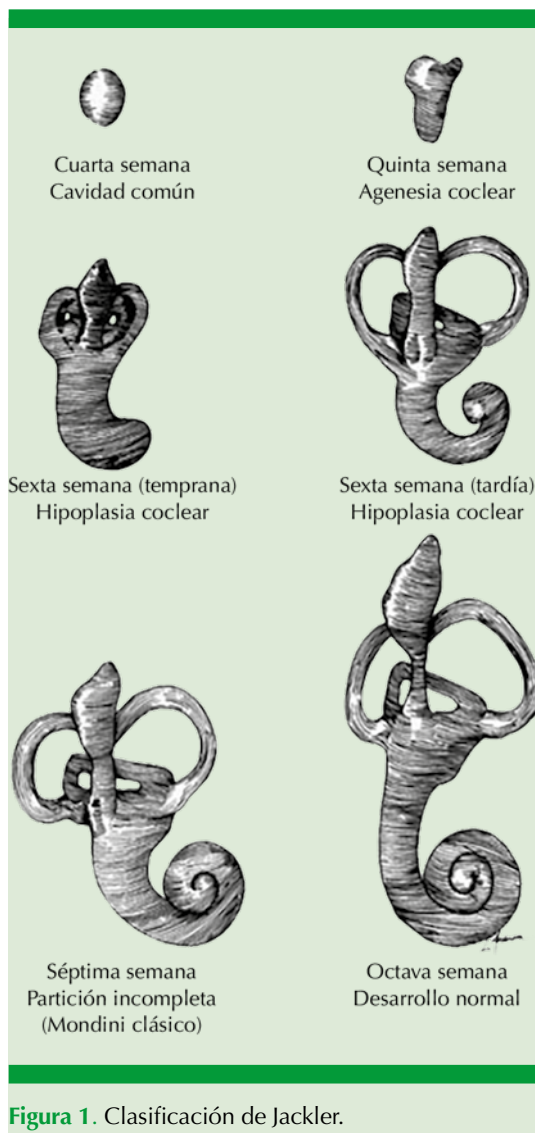


Figura 1. Clasificación de Jackler.

la sexta semana resulta en la formación de una cóclea rudimentaria que va desde un pequeño divertículo a una cavidad de varios milímetros de diámetro, que es lo que se conoce como la hipoplasia coclear. Durante la séptima semana la cóclea ha completado de una a una y media de sus vueltas y el arresto en este periodo lleva a formar la malformación clásica de Mondini, que se describe como una división incompleta. En la octava semana el oído interno se forma por

completo con las 2 y $\frac{3}{4}$ de vueltas en la cóclea y el resto de las estructuras con tamaño normal.

Existen combinaciones de tales malformaciones sin llegar a ser una sola. La alteración en el acueducto vestibular se observa en la quinta semana de gestación porque a partir de esa semana inicia su adelgazamiento y el arresto en este periodo lleva a su agrandamiento y probable permeabilidad con la cóclea, lo que causa la enfermedad de Gusher con mezcla de líquido cefalorraquídeo en rampas de la cóclea.

Otra clasificación, también basada en la embriogénesis, la describieron Sennaroglu y colaboradores en 2002;⁴ es más descriptiva que la anterior del Dr. Jackler. El mismo autor describió una nueva clasificación (2017) no basada en la embriogénesis, sino en las anomalías estructurales de la cóclea y de otras partes del oído interno.¹ En ella describe también los hallazgos audiológicos, las alteraciones posibles en el trayecto del nervio facial, posibilidad de enfermedad de Gusher y cuál tipo de electrodo es el más recomendado en cada caso. Además, agrega otro tipo de anomalías cocleares congénitas en la hipoplasia coclear y la bipartición incompleta (**Cuadro 1**).

MATERIAL Y MÉTODO

Estudio retrospectivo, descriptivo y observacional de los tipos de malformaciones congénitas cocleares encontradas en cirugías de colocación de implante coclear, realizado de agosto de 2001 a agosto de 2018.

El objetivo fue identificar las malformaciones de oído en pacientes intervenidos de implante coclear.

Se incluyeron solamente los pacientes con malformaciones en la cóclea y se excluyeron los pacientes con malformaciones en otro

sitio, como en el conducto auditivo interno, el acueducto coclear, alteraciones en canales semicirculares, etc. Un paciente no fue intervenido al observar en la resonancia magnética una agenesia de nervio auditivo en el conducto auditivo interno.

El diagnóstico prequirúrgico se estableció mediante tomografía computada de alta resolución, resonancia magnética y estudios audiológicos, como audiometría, logaudiometría, potenciales evocados auditivos, emisiones otoacústicas.

En el protocolo de selección de los pacientes aptos para implantación coclear se requirió un mínimo de seis meses de observación en terapia de rehabilitación auditiva, con utilización de ambos auxiliares auditivos. De esta manera se determinó la asistencia, interés en la misma y se discutieron las expectativas de los padres o el paciente hacia el implante coclear. También se realizó una valoración psicológica completa del paciente y de los padres.

La técnica quirúrgica usada fue la cocleostomía ampliada hacia la ventana redonda, por medio de la timpanotomía posterior o abordaje del receso del facial. En algunos casos se utilizó la técnica de introducción de tallo principal de electrodos a través de la abertura del canal semicircular horizontal, que está indicada en pacientes con cavidad en común e hipoplasia tipo I y II.

Técnica utilizada de cocleostomía ampliada a la ventana redonda mediante el abordaje de timpanotomía posterior

Se infiltra con xilocaína y epinefrina a una dilución de 1:200,000 en el área retroauricular del oído escogido para operar, previo marcaje con plumón de la línea a incidir en la piel. Se utilizó la incisión en "C" ampliada en los primeros casos y finalmente se realiza una incisión retroauricu-



Cuadro 1. Características de las malformaciones del oído interno

Tipo de MOI	Radiología	Audiología	Salida de líquido cefalorraquídeo (Gusher)	Anomalía NF	Modalidad de tratamiento	Elección de electrodo
Aplasia laberíntica completa	Laberinto ausente	HSN profunda		Sí	ITC	ITC
Otocisto rudimentario	Remanente incompleto milimétrico de la cápsula ótica	HSN profunda		Sí	ITC	ITC
Aplasia coclear	Cóclea ausente	HSN profunda		Sí	ITC	ITC
Cavidad común	Estructura quística redonda u ovoide de cóclea y vestíbulo	HSN profunda	Raramente	Sí	IC o ITC	
Hipoplasia coclear	Cóclea pequeña, cuatro tipos+	HSN conductiva y profunda	Es posible en HC-II	Sí	AA, estapedotomía, IC o ITC	Electrodo corto y delgado
División incompleta I	Cóclea quística	HSN profunda	50% de los casos	Es posible	IC o ITC	Electrodo con sellador
División incompleta II	Ápice coclear quístico	HSN normal a mixta profunda o HSN progresiva	Siempre pulsátil, Gusher < 10% de los casos	No esperada	AA o IC, NO ITC	Cualquier electrodo, preferible electrodo con sellador
División incompleta III	Modiolo ausente, divisiones interesca-lares presentes	Mixta o HSN	100% de los casos	Sí	AA o IC, NO Estapedotomía, NO ITC	Electrodo con sellador, evitar electrodos perimodiolares
Acueducto vestibular agrandado	Cóclea normal con AV alargado	HSN normal a mixta profunda o HSN progresiva	Siempre pulsátil	No esperada	AA o IC, NO ITC	Cualquier electrodo, preferible electrodo con sellador
Anomalías en la apertura coclear	Apertura coclear estrecha o ausente	HSN profunda, EOA pueden ser normales	Ninguno	No esperada	IC para hipoplasia de NC, o ITC si NC está ausente	IC estándar o ITC

MOI: malformaciones del oído interno; HSN: hipoacusia sensorineural; NF: nervio facial; AV: acueducto vestibular; NC: nervio coclear; AA: auxiliar auditivo; IC: implante coclear; ITC: implante de tallo cerebral; EOA: emisiones otoacústicas; HC: hipoplasia coclear.

lar pequeña con la finalidad de realizar cirugía de mínima invasión de la forma que fue descrita por los doctores Davids y Papsin.⁵ Se incide y disecciona por planos hasta llegar a la aponeurosis

del músculo temporal, ahí se disecciona hacia los lados separando el cuero cabelludo de la aponeurosis, haciendo una pequeña bolsa donde se logra introducir el implante.

Se realiza colgajo músculo-aponeurótico con base cuadrada o de ángulos rectos hasta el nivel del periostio y se separa exponiendo el hueso temporal, el área cribiforme, la espina de Henle y el conducto auditivo externo. Se toman pequeños injertos del colgajo músculo-aponeurótico y se inicia la mastoidectomía cortical mediante fresado del triángulo de Macewen, hasta llegar a la identificación del antro mastoideo. Se completa la mastoidectomía en forma parcial, se practica aticotomía y se identifican la apófisis corta del yunque, el canal semicircular horizontal y la pared superior (tegmen timpani).

Se inicia el abordaje de la timpanotomía posterior identificando el nervio facial, la cuerda del tímpano y la apófisis corta del yunque. Se lleva a cabo éste y posteriormente se identifica en el oído medio la apófisis piramidal y la supraestructura del estribo, la ventana oval y redonda. Se inicia la cocleostomía en el sitio anteroinferior a la ventana redonda y se amplía el fresado hacia la misma ventana hasta alcanzar el endostio de la rampa timpánica. Se incide éste con extremo cuidado con la finalidad de preservar la audición lo más posible.

Posteriormente se cubre la cocleostomía y se inicia el fresado del lecho de receptor en la región temporal hasta el nivel de la cubierta ósea de la duramadre y se practican pequeños orificios óseos en forma lateral. En los casos más recientes ya solo se hace una pequeña bolsa retroauricular con base perióstica, sin fijación del implante con suturas o pegamento.⁶ Se coloca el tallo principal de electrodos en el sitio de la cocleostomía y se avanza hasta introducirlo en forma completa en la cóclea.

Se coloca el componente interno del implante en el lecho del receptor y se fija con nailon utilizando los pequeños orificios como anclaje, en la actualidad solo se coloca en la bolsa sin

fijarlo. El tallo principal de electrodos se fija hacia el ático con la técnica descrita de fijación por Balkany y su grupo.⁷ Se sutura el colgajo músculo aponeurótico con sutura absorbible tratando de cubrir la totalidad del componente interno previa hemostasia cuidadosa.

Se utilizaron en todos los casos implante de tipo Recto de la casa Cochlear y se practicaron mediciones eléctricas intraoperatorias, como medición de impedancias y telemetría de respuesta neural y se determinaron los electrodos funcionales y extracocleares. Utilizamos el monitor y estimulador del nervio facial en todos los casos de implante coclear tipo Brackman II, que utiliza la medición de la contractura muscular facial mediante monitoreo neuromuscular, por medio de la introducción de electrodos en los músculos de la cara del lado a intervenir, y es precisamente en los casos de malformaciones congénitas de oído donde pueden existir alteraciones en el trayecto del nervio facial y donde es más susceptible a lesionarse.

Existe la posibilidad de calentamiento del nervio por cercanía de la fresa al nervio y desafortunadamente en este caso el monitor de nervio facial no es de ayuda porque no llega a registrarse ninguna contractura muscular facial.⁸

Cuatro o cinco semanas después de haber colocado el implante se inicia el primer programa auditivo previa programación y calibración, realizada por médicos audiólogos. En todos los casos se llevó a cabo control radiológico, en algunos casos con ayuda de fluoroscopia. En todos se hizo control topográfico posterior a la cirugía. La técnica quirúrgica de fresado del canal semicircular horizontal está indicada en pacientes con malformación de cavidad en común o en hipoplasia con comunicación amplia entre el vestíbulo y la cóclea.⁹ El abordaje es el mismo anteriormente mencionado y, además de realizar la timpanotomía posterior y



cocleostomía, se realiza una abertura con fresa de diamante en el canal semicircular horizontal y por esta vía se introduce el tallo principal de electrodos, tratando de obtener un estrecho contacto del tallo principal con la pared ósea de la cavidad en común, porque se ha observado que en esta región se encuentran las principales restos de fibras nerviosas que se conectan con el ganglio espiral. Después de introducirlo también se sella el orificio restante con injertos de músculo aponeurosis en el canal semicircular y en la cocleostomía.

Existe la posibilidad de encontrar un acueducto vestibular amplio con comunicación directa con espacio subaracnoideo y oído interno, y el fenómeno de Gusher puede observarse en cualquier caso de malformación congénita de cóclea;¹⁰ por ello es muy importante la revisión tomográfica del paciente antes de la cirugía. Solo uno de los ocho pacientes tuvo el fenómeno de Gusher y fue en una cavidad en común.

En el caso de partición incompleta tipo 2 o displasia de Mondini clásico con una vuelta y media de la cóclea solamente, también es aconsejable utilizar un tallo de electrodos recto en lugar de perimodiolar, porque es mejor obtener un contacto más periférico o hacia las paredes óseas que al modiolo por la misma razón que la cavidad en común. La técnica es la mencionada de timpanostomía posterior y cocleostomía ampliada a ventana redonda o introducción a través de la ventana redonda solamente.

RESULTADOS

Del total de 111 pacientes implantados, se detectaron 8 pacientes con malformaciones congénitas de cóclea.

De los 8 pacientes se describieron como hallazgos radiológicos dos cavidades en común, tres hipoplasias: una tipo I, una tipo II, una tipo IV y

tres divisiones incompletas: dos tipo 1 y una tipo 2 o de Mondini (**Figuras 2 a 6**). En dos pacientes se utilizó la técnica quirúrgica de abordaje de canal semicircular horizontal y en el resto fue cocleostomía ampliada a ventana redonda.

Un paciente tuvo como complicación quirúrgica paresia facial transitoria tipo 3 de la escala de Brackman, con recuperación total después de varias semanas de tratamiento médico y rehabilitación física. Algunos pacientes no mostraron un franco potencial de acción sumatorio de los electrodos en la respuesta de telemetría neural intraoperatoria, lo que significa que posteriormente no va a existir respuesta neural al implante. El mayor número de electrodos extracocleares fue en pacientes con hipoplasia coclear. Todos los pacientes implantados mostraron resultados positivos o mejoría en la audición y en la adquisición de lenguaje posterior a la colocación de implante coclear (**Cuadro 2**).

DISCUSIÓN

La cirugía de colocación de implante coclear en pacientes con malformaciones congénitas de cóclea representa un reto diagnóstico y terapéutico, porque la omisión a estos niveles puede llevar a una complicación quirúrgica o falla en la colocación del implante coclear.

El estudio de tomografía computada de alta resolución en cortes coronales y axiales toma un papel de extrema importancia en el diagnóstico prequirúrgico y la resonancia magnética es complementaria con la finalidad de observar el desarrollo del nervio auditivo y conducto auditivo interno y permeabilidad coclear.

La casuística comunicada muestra 8 pacientes intervenidos con diagnóstico de malformación coclear (7.2%) de un total de 111. Nuestra frecuencia es menor a la reportada en la bibliografía: Sennaroglu¹ reportó una frecuencia

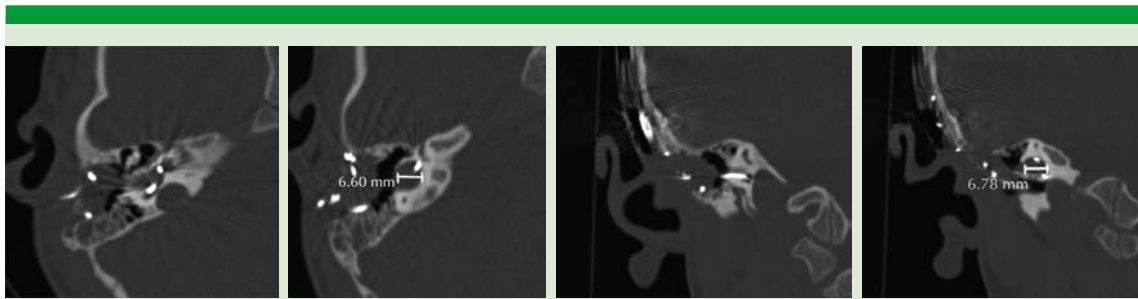


Figura 2. Cavidad en común.

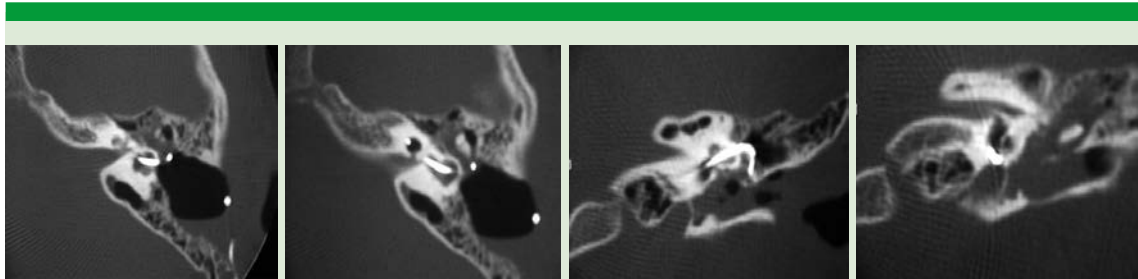


Figura 3. Hipoplasia coclear tipo I.

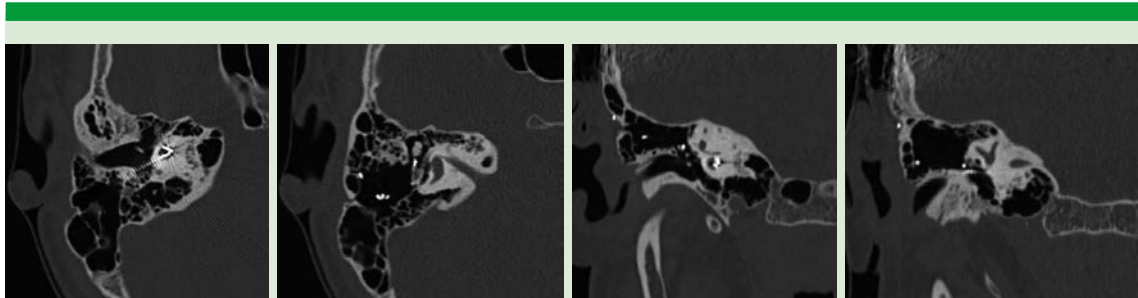


Figura 4. Hipoplasia coclear tipo II.

de 10% en sus pacientes implantados y Papsin de 22%.²

Uno de los pacientes no fue susceptible de realizarle la implantación por no tener un nervio

auditivo plenamente visible o presente en la tomografía y resonancia magnética y creemos que es de extrema importancia discutir estos casos con los médicos radiólogos y tomar en cuenta su opinión.

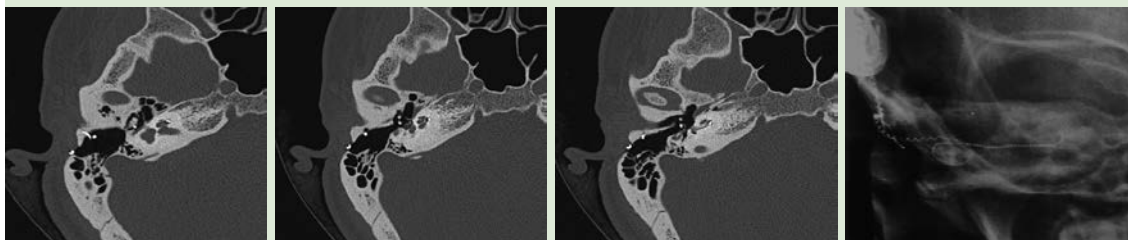


Figura 5. Hipoplasia coclear tipo IV.

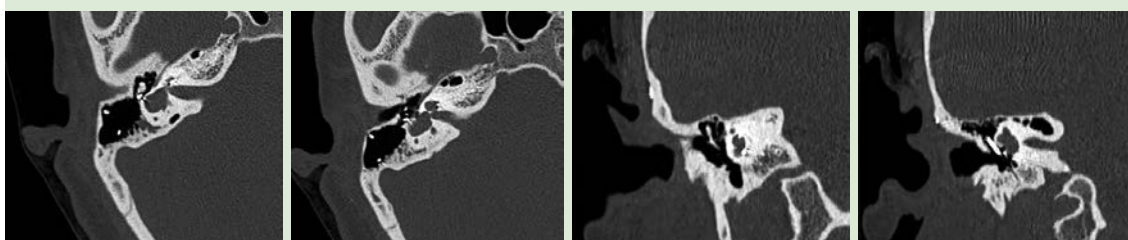


Figura 6. Partición incompleta tipo 1.

Cuadro 2. Malformaciones congénitas de cóclea e implante coclear. Implante Recto marca Cochlear

Malformación	Técnica quirúrgica	Electrodos extracocleares	Implante Recto
Cavidad común	Cocleostomía	0	24 K
Cavidad común	Cocleostomía/CSH	2	Freedom
Hipoplasia tipo I	Cocleostomía/CSH	6	Freedom
Hipoplasia tipo II	Cocleostomía	5	24 K
Hipoplasia tipo IV	Cocleostomía	11	Freedom
Bipartición tipo 1	Cocleostomía	0	24 K
Bipartición tipo 1	Cocleostomía	0	24 K
Bipartición tipo 2	Cocleostomía	0	24 K

CSH: canal semicircular horizontal.

Referente a la técnica quirúrgica usada, Molter⁹ describió la técnica de introducción de tallo principal de electrodos en pacientes con cavidad en común a través de canal semicircular horizontal, además de practicar una cocleos-

tomía por medio de timpanotomía posterior y así, de esta manera, observar la colocación hacia las paredes óseas de la cavidad. Es una manera más sencilla de introducción y asegura una mejor colocación.

Utilizar un implante de tipo recto asegura lo anteriormente mencionado y colocar un implante de tipo perimodiolar no llevaría a un buen resultado debido a que no está en el contacto mencionado. También es aconsejable utilizar un tallo principal de electrodos de tipo recto en pacientes con bipartición incompleta tipo 2, o descritos como de tipo Mondini clásico, donde existen una vuelta y media solamente en la cóclea en lugar de dos vueltas y tres cuartos, como en los pacientes sanos porque muchas de las fibras también se encuentran en las paredes laterales óseas de la cóclea.

Los casos de malformaciones congénitas de cóclea donde se observan electrodos cocleares no funcionales se deben a que se tiene una cóclea más pequeña o con menor número de vueltas en las rampas, como lo es en dos de los tipos de malformaciones mencionadas, como cavidad en común e hipoplasia. Es de suma importancia que el total de los electrodos introducidos en la cóclea se encuentren funcionales. Las pruebas eléctricas intraoperatorias, como la medición de impedancias eléctricas y prueba de telemetría de respuesta neural, son las indicadas para la evaluación de los electrodos. El hecho de que no se haya logrado introducir la totalidad de electrodos no indica un resultado adverso en la colocación del implante. En los casos de hipoplasia coclear es posible introducir un menor número de electrodos y es de suma importancia que tales electrodos sean funcionales. La programación y calibración del implante coclear, así como la rehabilitación, son de extrema importancia para obtener un resultado exitoso a largo plazo. Con base en la respuesta en la telemetría neural, sobre todo en niños pequeños, se determina el nivel T o de umbral auditivo.

Posteriormente se trata de encontrar el nivel C o de confort donde escuche el sonido a mayor intensidad sin que le llegue a moles-

tar. Lo anterior se efectúa en cada uno de los electrodos funcionales y se evalúan desde el primer electrodo, que es el más apical, hasta el último, que es el más basal y que corresponden respectivamente a las frecuencias graves y agudas. Existen varios programas y se inicia con uno muy cercano al umbral auditivo para posteriormente ir avanzando hasta llegar al programa definitivo muy cerca de los niveles C o de confort.

La rehabilitación debe realizarse por medio de terapeutas profesionales utilizando el método auditivo verbal cuyas bases presentan la comprensión y emisión del lenguaje en forma semejante al aprendizaje de un lenguaje desde el nacimiento a los primeros años de edad. No se utilizan señas ni aprendizaje de lenguaje de lectura labio-facial. El terapeuta cubre su boca al hablarle al paciente con la finalidad que entienda escuchando el sonido de las palabras. La asistencia debe ser frecuente y regular a las terapias y los padres en casa también ayudan a que la comprensión y emisión del lenguaje se realicen en casa utilizando el mismo método. Debido a que se ha observado una población de fibras nerviosas menor en el tipo de malformaciones cocleares, la terapia debe ser más ardua y constante en comparación con un paciente con cóclea normal. Las malformaciones congénitas de cóclea y la colocación de implante coclear representan un reto diagnóstico y terapéutico. Los resultados pueden llegar a ser variables según diversos factores, como edad de implantación, tipo de malformación, número de electrodos funcionales en la cóclea, discapacidad cerebral acompañante, programación y calibración y asistencia y eficacia de la terapia de rehabilitación.

Agradecimiento

Al Dr. Gonzalo Corvera Behar por su asesoría quirúrgica proporcionada en la implantación de dos de los casos clínicos comunicados.



REFERENCIAS

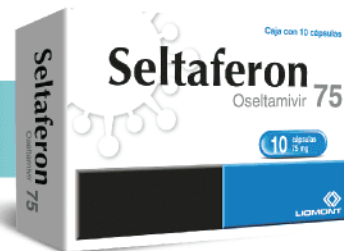1. Sennaroglu L, Bajin MD. Classification and current management of inner ear malformations. *Balkan Med J* 2017 Sep 29;34(5):397-411.
2. Papsin BC. Cochlear implantation in children with anomalous cochleovestibular anatomy. *Laryngoscope* 2005 Jan;115(1 Pt 2 Suppl 106):1.
3. Jackler RK, Luxford WM, House WF. Congenital malformations of the inner ear: a classification based on embryogenesis. *Laryngoscope* 1987 Mar;97(3 Pt 2 Suppl 40):2-14.
4. Sennaroglu L, Saatci I. A new classification for cochleovestibular malformations. *Laryngoscope* 2002 Dec;112(12):2230-41.
5. Davids T, Ramsden JD, Gordon KA, James AL, Papsin BC. Soft tissue complications after small incision pediatric cochlear implantation. *Laryngoscope* 2009 May;119(5):980-3.
6. Balkany TJ, Whitley M, Shapira Y, Angeli SI, Brown K, Eter E, Van De Water T, Telischi FF, Eshraghi AA, Treaba C. The temporalis pocket technique for cochlear implantation: an anatomic and clinical study. *Otol Neurotol* 2009.
7. Balkany T, Telischi FF. Fixation of the electrode cable during cochlear implantation: the split bridge technique. *Laryngoscope* 1995 Feb;105(2):217-8.ct;30(7):903-7.
8. Alzhrani F, Lenarz T, Teschner M. Facial palsy following cochlear implantation. *Eur Arch Otorhinolaryngol* 2016 Dec;273(12):4199-4207.
9. Molter DW, Pate BR Jr, McElveen JT. Cochlear implantation in the congenitally malformed ear. *Otolaryngol Head Neck Surg* 1993 Feb;108(2):174-7.
10. Cabbarzade C, Sennaroglu L, Süslü N. CSF gusher in cochlear implantation: The risk of missing CT evidence of a cochlear base defect in the presence of otherwise normal cochlear anatomy. *Cochlear Implants Int* 2015 Jul;16(4):233-6.



EL RIESGO DE INFLUENZA ESTÁ
EN TODAS PARTES

Seltaferon®
Oseltamivir 75

TAMBIÉN



Antiviral **SELECTIVO** para influenza

Referencia: 1. Lineamientos para prevenir y mitigar los efectos de la influenza A (H1N1) en el sector educativo. Programa Escuela y Salud. SEP. SALUD. 2010. Internet. En línea: <http://www.seslp.gob.mx/transparencia/LinInfluenza.pdf> Consultado en: septiembre de 2018.

Aviso no. de entrada: 183300202C6982

Seltaferon® cápsulas Reg. Núm.: 179M2016 SSA IV



Pericondritis auricular por *piercing* transcartilaginoso

Auricular perichondritis due to transcartilaginous piercing.

Erik Narvaez-Hernández,¹ Ofelia Candolfi-Arballo,² Marlet Nuño-Rodríguez³

Resumen

OBJETIVO: Describir las características de la pericondritis causada por perforación en el cartílago del pabellón auricular y el tratamiento antibiótico adecuado.

MATERIAL Y MÉTODO: Estudio retrospectivo, descriptivo, observacional y transversal de casos de pericondritis diagnosticados en la consulta externa de Otorrinolaringología de noviembre 2015 a diciembre de 2017.

RESULTADOS: Se analizaron 11 casos de pericondritis ocasionada por perforación transcartilaginosa en el pabellón auricular. Las causas más frecuentes fueron de tipo bacteriano por *Pseudomonas aeruginosa* y *Staphylococcus aureus* resistente a metilicina (SARM).

CONCLUSIONES: La pericondritis se reporta mayormente en mujeres jóvenes, que acuden nuevamente al lugar en el que se realizaron la perforación en busca de solución, donde reciben información inadecuada, lo que prolonga y complica aún más la infección. Es necesario conocer el tratamiento adecuado para evitar complicaciones en un procedimiento estético cada vez más frecuente.

PALABRAS CLAVE: Pericondritis; cartílago; infección bacteriana; *Pseudomonas aeruginosa*; *Staphylococcus aureus* resistente a metilicina.

Abstract

OBJECTIVE: To describe the characteristics of perichondritis caused by piercing in the cartilage of the auricular pavilion and the proper antibiotic treatment.

MATERIAL AND METHOD: A retrospective, descriptive, observational and cross-sectional study of the cases of perichondritis diagnosed in otolaryngology outpatient clinic from November 2015 to December 2017 was carried out.

RESULTS: We analyzed 11 cases of perichondritis caused by transcartilaginous piercing in the auricular pavilion. The most frequent etiologies were bacterial type due to *Pseudomonas aeruginosa* and methicillin resistant *Staphylococcus aureus* (MRSA).

CONCLUSIONS: Perichondritis is reported more frequently in young women, who assist again to the place where piercing was done searching for a solution, where they receive inadequate information, prolonging and complication even more the infection. It is necessary to know the adequate treatment to avoid complications of greater severity.

KEYWORDS: Perichondritis; Cartilage; Bacterial infection; *Pseudomonas aeruginosa*; methicillin resistant *Staphylococcus aureus*.

¹ Otorrinolaringólogo.

² Maestra en Ciencias, bióloga.

³ Estudiante de quinto año de la licenciatura en Medicina.

Universidad Autónoma de Baja California, Unidad Valle de las Palmas, Escuela de Ciencias de la Salud, Tijuana, Baja California, México.

Recibido: 9 de julio 2019

Aceptado: 15 de julio 2019

Correspondencia

Erik Narvaez Hernández
eriknvz@gmail.com
erik.narvaez@uabc.edu.mx

Este artículo debe citarse como

Narvaez-Hernández E, Candolfi-Arballo O, Nuño-Rodríguez M. Pericondritis auricular por *piercing* transcartilaginoso. An Orl Mex. 2019 julio-septiembre;64(3):112-117.



ANTECEDENTES

Las perforaciones o *piercings* son una práctica antigua que ha ido aumentando a lo largo del tiempo; cada año más de 30 mil personas en México, es decir, 82 cada día se perforan o tatúan el cuerpo; en especial la población adolescente y adultos jóvenes.¹ Su significado responde a una forma común en la actualidad de mejorar el aspecto físico.²

El oído es el sitio más común donde se hacen perforaciones; 80 a 90% de la población femenina tienen cuando menos un oído perforado.³

Por lo general, estas perforaciones se realizan en tiendas de tatuajes y deben cumplir con la Norma Oficial Mexicana NOM-087-ECOL-SSA1-2002, en referencia a los residuos peligrosos biológico-infecciosos.⁴ Hay gran variedad de técnicas descritas que se utilizan para la realización de una perforación,⁵ así como los lineamientos para el procedimiento de perforaciones, que ha sido emitido por COFEPRIS y la Ley General de Salud en el Artículo 268 Bis I,⁶ de manera general, la técnica de realizarse con instrumentos estériles y en condiciones asépticas y siguiendo las recomendaciones para la prevención de la infección tras la colocación del *piercing*, como la irrigación de la herida dos veces al día, girando al mismo tiempo la pieza en varios sentidos. También debe tenerse en cuenta que una limpieza excesiva, así como las medidas compresivas, pueden producir cicatrices anómalas y la consecuente infección. A pesar de ello, las infecciones posteriores a la perforación se observan en 25% de los procedimientos de perforación corporal,⁷ ya sea por falta de medidas higiénicas durante la colocación del *piercing* o en el cuidado posterior a la inserción.⁸

El *piercing* transcartilaginosa en el pabellón auricular es el tercero en la lista de las perforaciones

más comunes, asociado con riesgo mayor de complicaciones debido a la facilidad con la que sucede un traumatismo en el cartílago.^{7,8}

Aunque las infecciones causadas por la realización de perforaciones en el pabellón auricular no tienen una representación significativa entre los motivos de consulta en otorrinolaringología,⁹ pueden llegar a ser severas por la avascularidad del cartílago, lo que incrementa el desarrollo bacteriológico y disminuye la efectividad del antibiótico, donde las bacterias implicadas suelen ser diferentes a las que se observan en las infecciones de la piel del oído externo.¹⁰

Una de las complicaciones por perforación transcartilaginosa es la pericondritis. Aunque el agente causal es bacteriano, por lo regular existe un antecedente traumático. El origen bacteriano involucra a *Pseudomonas aeruginosa*, *Proteus* sp, *Streptococcus* sp y *Staphylococcus* sp.

Entre sus características clínicas, el pabellón se observa enrojecido, engrosado, doloroso y caliente a la palpación. El dolor es pulsátil y se vuelve intenso, aparece fiebre y abscesos. Puede evolucionar a necrosis del cartílago y deformidad. Cuando llega a afectarse gravemente el cartílago es necesario debridar la zona lesionada y las áreas circundantes.¹¹

El diagnóstico es clínico y la causa se confirma con el cultivo del exudado. Por ello, cuando una persona consulte acerca de la posibilidad de colocarse un *piercing*, deberían ser informados de las posibles complicaciones en función del lugar de implantación y de los cuidados necesarios en relación con la perforación.¹²

El objetivo de este trabajo es describir las características de la pericondritis causada por perforación en el cartílago del pabellón auricular y el tratamiento antibiótico adecuado, en una serie de pacientes que manifestaron

estas complicaciones y conocer los datos epidemiológicos.

MATERIAL Y MÉTODO

Estudio retrospectivo, descriptivo, observacional y transversal, efectuado de noviembre 2015 a diciembre de 2017, en el que se incluyeron todos los pacientes afectados por pericondritis a causa de perforación en la porción cartilaginosa del pabellón auricular, seleccionados al acudir a consulta privada de Otorrinolaringología y de la clínica de consulta externa de la Universidad Autónoma de Baja California, Escuela de Ciencias de la Salud, Unidad Valle de las Palmas, en la ciudad de Tijuana, Baja California, México. Se recabaron las siguientes características clínicas tomadas del expediente: sexo, edad de manifestación, afectación uni o bilateral, número de tratamientos previos a consulta por médicos de primer contacto, esquema farmacológico prescrito, material del *piercing*, número de veces que acudió al lugar donde se realizó la perforación para reportar complicaciones y las indicaciones para el manejo de las complicaciones posperforación por parte del aplicador de técnicas de decoración corporal. Se realizaron cultivos para aislar al microorganismo causante de la infección.

Se excluyeron los pacientes sin seguimiento en consultas subsecuentes. La información de los pacientes fue utilizada por medio de un consentimiento informado y previa aprobación del comité de ética de la Universidad Autónoma de Baja California en la Escuela de Ciencias de la Salud, Unidad Valle de las Palmas.

RESULTADOS

Para el análisis estadístico, se utilizó el programa SPSS versión 25, se seleccionaron en total 11 pacientes, todos de sexo femenino, que requirieron debridación de la herida. El 100%

utilizó *piercings* de fantasía (hechos de material no precioso), 2 pacientes (18%) tenían 18 años de edad, 2 (18%) 19 años de edad, 2 (18 %) 21 años, una paciente (9%) de 22 años, una paciente (9%) de 23 años, una paciente (9%) de 25 años, una paciente (9%) de 27 años y finalmente una paciente (9%) de 28 años. La media de edad fue de 21.90 años. Todas tuvieron afectación unilateral. Los tratamientos previos a la consulta de otorrinolaringología recetados por el médico de primer contacto fueron: 6 pacientes (54%) recibieron dos tratamientos, 4 pacientes (36%) solo un tratamiento previo y un paciente acudió de primera vez para recibir tratamiento directo en la consulta de otorrinolaringología. Respecto al tratamiento inicial emitido por médico de primer contacto, 3 pacientes recibieron esquema de amoxicilina 500 mg cada 8 horas durante 7 días, vía oral; 6 pacientes recibieron amoxicilina 875 mg/ácido clavulánico 125 mg cada 12 horas, durante 7 días vía oral y un paciente recibió claritromicina 500 mg cada 12 horas durante 7 días por vía oral. Entre los tratamientos que se indicaron durante la segunda visita dos pacientes recibieron claritromicina 500 mg cada 12 horas durante 7 días vía oral y a 2 pacientes se les prescribió gentamicina 100 mg cada 24 horas por 5 días vía oral y solo un paciente recibió tratamiento de amoxicilina 875 mg/ácido clavulánico 125 mg por 7 días vía oral y otro clindamicina 300 mg cada 12 horas por 7 días vía oral.

El tratamiento prescrito en la consulta de otorrinolaringología a las 11 pacientes fue levofloxacino 500 mg vía oral durante 14 días. Diez pacientes (90.9%) acudieron al lugar donde se realizaron la perforación para reportar complicaciones antes de la primera visita al médico dos veces y solo un caso (9%) acudió solo una vez. Como parte del manejo de la complicación por parte del aplicador de técnicas de decoración corporal en 8 casos (72%) se indicó la limpieza del área afectada



con alcohol etílico y en 3 casos (27%) hacer limpieza con agua oxigenada.

En ningún caso el aplicador sugirió consultar a un médico, en todos los casos (11) el aplicador de técnicas de decoración corporal recomendó a las pacientes esperar 15 días como mínimo para la recuperación espontánea.

Por último, a 54% de los casos se les realizó un cultivo donde se obtuvieron los siguientes microorganismos: en 4 pacientes se identificó SARM, en 2 pacientes *Pseudomonas aeruginosa* y solo en un paciente la combinación de SARM y *Pseudomonas aeruginosa*, en todos los casos meticilino-resistentes y sensibles a fluoroquinolonas (moxifloxacino y levofloxacino) y cefalosporinas de tercera generación. El tiempo de recuperación de las pacientes posterior a la consulta en otorrinolaringología fue de 14 días.

DISCUSIÓN

La realización de perforaciones con fines estéticos es una práctica observada cada vez más comúnmente en personas jóvenes y, por tanto, aumentarán las complicaciones del procedimiento, como las infecciones. La pericondritis del pabellón auricular es una infección por lo general de tipo aguda¹³ que puede destruir rápidamente el cartílago, incluso afectar el hueso y causar deformidad¹⁴ como resultado de algún traumatismo o extensión de la otitis externa.¹⁴ El diagnóstico puede establecerse de forma clínica con examen físico que revele otalgia, eritema, inflamación y puede llegar a encontrarse un absceso.¹⁵

En este estudio se observaron dos hallazgos importantes de acuerdo con los objetivos y resultados del estudio. En el primero, relativo a la microbiología, se observó que la prevalencia de microorganismos fue similar a los sugeridos por la bibliografía, que es *Pseudomonas*

aeruginosa, seguida de *Staphylococcus aureus* meticilino-resistente (SARM), pero en este estudio su frecuencia fue diferente porque según los cultivos realizados se encontró SARM en número mayor que *Pseudomonas*.

En lo referente al tratamiento, en la consulta de primer contacto, a los pacientes se les indicó principalmente amoxicilina con ácido clavulánico y en ninguno de esos casos se obtuvo mejoría, en la segunda consulta con el médico de primer contacto cambió el tratamiento con clindamicina y aminoglucósidos, con lo que nuevamente hubo fracaso terapéutico, estos resultados pueden explicarse al encontrar en los cultivos a SAMR y *Pseudomonas*, que reportaban resistencia a esos antibióticos y sensibilidad a quinolonas y cefalosporinas de tercera generación. En la consulta de otorrinolaringología se prescribió levofloxacino con mejoría. Estos datos pueden indicar la administración de fluoroquinolonas como tratamiento antibiótico de primera línea porque tienen actividad ante grampositivos meticilino-resistentes y acción anti-*Pseudomonas* o también pudieran prescribirse cefalosporinas de tercera generación con acción anti-*Pseudomonas*, todo esto junto con aplicación local de antibiótico y drenaje de absceso con debridación de tejido (cuando sea necesario); en presencia de colección hemática, purulenta o serosa es necesario el drenaje, así como cubrir la zona con gasa respetando los relieves y vendaje poco comprensivo.¹⁶ El aumento de las complicaciones posteriores a las perforaciones indica que es necesario tratarlas de manera temprana, las más comunes posteriores a la realización de una perforación en el pabellón auricular son: granulomas piógenos, impétigo, celulitis y queloides.¹⁷ Algunas condiciones de salud adicionales, como fumar o los tratamientos de comorbilidad (como diabetes u otras afecciones con inmunosupresión) pueden aumentar el riesgo de complicaciones, debido a la curación retardada de la piel provocada

por las mismas. Cuando el cartílago llega a afectarse gravemente es necesario debridar la zona afectada para evitar mayor complicación en el hueso temporal.

Según este estudio, la pericondritis tiene claro predominio por el sexo femenino y es unilateral, sobreviene dos a cuatro semanas después del procedimiento, pero el tiempo de cicatrización alcanzó ocho semanas.

Otra observación importante es la falta de conocimiento de los cuidados *postpiercing* por parte del personal que los coloca, así como de los médicos que atienden a estos casos. Las recomendaciones para la prevención de infección después de la perforación incluyen que el perforista se lave las manos con agua y jabón, el uso apropiado de guantes estériles, el equipo para realizar la perforación debe de ser desechable y cualquier artículo que no sea desechable debe esterilizarse en autoclave para cada cliente. Antes de incidir la piel en el sitio de perforación, ésta debe limpiarse con una base de solución desinfectante, al igual que la joyería que se coloque. Después de la perforación, el sitio debe limpiarse diariamente con una solución antiséptica y aplicar antibiótico tópico, la zona de la perforación no debe ser manejada hasta que se logre la cicatrización adecuada, debe evitarse la exposición de la zona de la perforación al agua o actividades acuáticas, como el contacto con agua de mar, el uso de piscinas y bañeras para hidromasaje durante el periodo de cicatrización. Asimismo, los perforadores profesionales deben proveer información de cuándo acudir a recibir atención médica ante los primeros signos de infección (y éstos a su vez conocerlos). Por último, no hay evidencia que apoye la administración de tratamiento antimicrobiano sistémico profiláctico para prevenir la infección en los sitios de perforación.¹⁸

CONCLUSIÓN

Las perforaciones transcartilaginosas en el oído son un procedimiento invasivo que puede llevar a complicaciones graves y a deformidad del pabellón auricular. La pericondritis se reporta mayormente en mujeres jóvenes, que acuden nuevamente al lugar de la realización de la perforación en busca de solución, donde reciben información inadecuada, lo que prolonga y complica aún más la infección.

Los médicos deben conocer los cuidados adecuados para evitar infecciones en los sitios de perforación. Los pacientes deben ser completamente informados al acudir a realizarse el procedimiento en caso de manifestar complicaciones.

Los antibióticos de primera línea pueden ser las fluoroquinolonas o cefalosporinas con acción anti-*Pseudomonas* por la existencia de SAMR y *Pseudomonas aeruginosa* administrados de forma temprana.

REFERENCIAS

1. Gil-Carcedo LM, Vallejo-Valdezate LA. Pericondritis del pabellón auricular. En: Ergon Editores. El oído externo. Ergon. 2001;281-289.
2. Camargo-Arias B, Álvarez-Robayo DY, Velasco-Acosta DJ. El cuerpo como símbolo e identidad en los adolescentes: creencias sobre la estética del cuerpo. Actualidades Pedagógicas 2015 Jan;(65):69-87. DOI: 10.19052/ap.3048
3. Simplot CT, Hoffman TH. Comparison between cartilage and soft tissue ear piercing complications. Am J Otolaryngol 1998 Sep-Oct;19(5):305-310. doi.org/10.1016/S0196-0709(98)90003-5
4. Norma Oficial Mexicana, NOM-087-ECOL-SSA1-2002, Protección ambiental-Salud ambiental-Residuos peligrosos biológico-infecciosos. Obtenida de: www.salud.gob.mx/unidades/cdi/nom/087ecolssa.html
5. Coretta JA, Reiter D. Ear piercing for individuals with metal hypersensitivity. Otolaryngol Head Neck Surg 2001 Jul;125(1). <https://doi.org/10.1067/mhn.2001.116787>



6. Ley General de Salud (Adicionado DOF 24 de Abril de 2006) Reforma Publicada en el Diario Oficial de la Federación. Capítulo VII, Art. 268 Bis I.
7. Bellaud G, Canestri A, Gallah S, et al. Bacterial chondritis complications following ear piercing. *Médecine maladies infectieuses* 2017;47(1):26-31.
8. Mangas de Arriba C, Carrascosa CJ, Ribera PM. Efectos secundarios de los piercing y tatuajes. *Piel* 2004;19(4):200-205.
9. Tenor-Serrano R, Plata-Sánchez C, Colomo-Rodríguez N, Conde-Jiménez M, Oliva-Domínguez M. Motivos de consulta de pacientes atendidos en un servicio de ORL en un hospital de segundo nivel. *Rev ORL* 2016;7(4):205-210. DOI: <https://org/10.14201/orl201674.14638>
10. Sosin M, Weissler MJ, Pulcrano M, Rodriguez DE. Transcartilaginous ear piercing and infectious complications: a systematic review and critical analysis of outcomes. *Laryngoscope* 2015 Aug;125(8):1827-34.
11. Querol FJ, Forja M, Querol JJ. Pericondritis post piercing. *FMC* 2018 Feb;25(2):136.
12. Looking after your body piercing to prevent the risk of infection. Caerfyrddin Carmarthenshire County Council and Dyfed Powys Health Authority. September 2002.
13. Cuesta M. Pericondritis del pabellón auricular. *Medicina Familiar y Comunitaria. Servicio de Urgencias. Hospital de Cruces. Baracaldo. Vizcaya. España. FMC* 2010;17(10):707-12.
14. Santhosh KR. Bilateral perichondritis of pinna following piercing of helix—A case report. *Otolaryngol Online J* 2014;4(1).
15. Durrani M, Cackovic C, Greer J, Pescatore R. Adolescent female with right ear redness. *Ann Emerg Medicine* 2018 May; 71(5):564-574. <https://doi.org/10.1016/j.annemerg-med.2017.11.010>
16. Díaz I, Zannin J, Jiménez A. Patología inflamatoria del oído externo. Otitis externa. Otitis externa maligna. Libro virtual de formación en ORL, Sociedad Española de Otorrinolaringología y Patología Cervical. 2015; Cap. 13:12-13.
17. Padrón-Arredondo G, Fernández-Amador J. Dermatofibroma auricular secundario a colocación de piercing. *Revista Salud Quintana Roo* 2015 Sep-Dec;8(32):16-19.
18. Pérez CS, Atitar de la Fuente A. Perforaciones inconscientes. Breve descripción del fenómeno de piercing y sus posibles complicaciones. *Aten Primaria* 2003 Nov;32(9):535-40.

Everest®

Montelukast

En Asma y Rinitis Alérgica¹

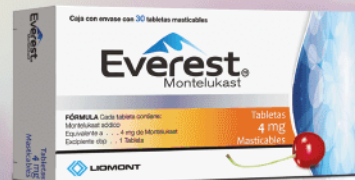- Controla por más tiempo la inflamación de vías respiratorias^{2,3}
- Disminuye el uso de esteroides inhalados³
- Mejora la **calidad de vida** del paciente^{4,5}
- Protección antiinflamatoria por **24 horas**⁴



De 15 años en adelante
Tabletas de 10 mg



De 6 a 14 años
Tabletas masticables de 5 mg



De 2 a 5 años
Tabletas masticables de 4 mg



De 6 meses a 2 años
Sobres con granulado de 4 mg

El poder
de la *inspiración*





Dehiscencia del canal semicircular superior: comunicación de un caso clínico atípico

Superior semicircular canal dehiscence: A report of an atypical clinical case.

Adriana Vázquez-Cortés,¹ Julia Kioko Ishiwara-Niembro,² Ivonne Calderón-Leyva²

Resumen

En 1998 Minor y colaboradores describieron el síndrome de dehiscencia del canal semicircular superior como una enfermedad cuyas manifestaciones incluyen vértigo u oscilopsia provocadas por sonidos intensos, presión transmitida desde el oído externo al interno o mediante maniobras de Valsalva. Si bien la mayoría de los pacientes describen síntomas vestibulares, existen casos con manifestación clínica inicialmente auditiva. La sospecha diagnóstica es clínica y se confirma mediante tomografía axial computada de peñasco. El tratamiento puede ser conservador o quirúrgico cuando la enfermedad es incapacitante, se comunica un caso clínico atípico.

PALABRAS CLAVE: Canal semicircular superior; vértigo.

Abstract

In 1998 Minor et al described the dehiscence syndrome of the upper semicircular canal as a pathology whose manifestations include vertigo or oscillopsia caused by intense sounds and/or pressure transmitted from the external ear to the inner ear or by Valsalva maneuvers. Although most patients describe vestibular symptoms, there are cases with an initially auditory clinical presentation. The diagnostic suspicion is clinical and confirmed by computerized axial tomography. The treatment can be conservative or surgical when the pathology is incapacitating, an atypical clinical case is presented.

KEYWORDS: Upper semicircular canal; Vertigo.

¹ Médico residente de Audiología, Foniatría y Otoneurología.

² Médico adscrito al servicio de Otoneurología.

Instituto Nacional de Rehabilitación Luis Guillermo Ibarra Ibarra, Ciudad de México.

Recibido: 28 de enero 2019

Aceptado: 10 de julio 2019

Correspondencia

Adriana Vázquez Cortés
adrivazc@gmail.com

Este artículo debe citarse como

Vázquez-Cortés A, Ishiwara-Niembro JK, Calderón-Leyva I. Dehiscencia del canal semicircular superior: comunicación de un caso clínico atípico. An Orl Mex. 2019 julio-septiembre;64(3):118-127.



ANTECEDENTES

La respuesta vestibular al sonido, la presión transmitida al oído interno (o ambas) fueron inicialmente documentadas en el primer cuarto del siglo pasado; sin embargo, las primeras descripciones del síndrome de dehiscencia del canal semicircular superior las hicieron Minor y su grupo en 1998 posterior a la evaluación clínica que realizaron en ocho pacientes con vértigo, oscilopsia, inestabilidad relacionada con sonido (fenómeno de Tulio) y cambios de presión en oído medio.¹

Diferentes estudios clínicos identificaron el fenómeno de Tulio inicialmente en pacientes con sífilis congénita. Los datos histopatológicos en hueso temporal de estos pacientes mostraban osteomielitis gomataosa y fístula laberíntica. Los síntomas vestibulares, el movimiento ocular evocado por sonido (o ambos) también se han demostrado en hipoacusia congénita, enfermedad de Ménière, fístula perilinfática, traumatismo cefálico, enfermedad de Lyme, colesteatoma asociado con erosión y fenestración de canal semicircular.¹

No hay evidencia suficiente que demuestre predominio por sexo. El promedio de edad de aparición de los síntomas es de alrededor de 40 a 41 años.²

El diagnóstico se confirma mediante la tomografía computada de peñasco de alta resolución con cortes de al menos 0.5 mm y reconstrucción en el plano del canal. Se recurre a otros estudios complementarios como los potenciales evocados miogénicos vestibulares, que muestran aumento en la amplitud y menor umbral de evocación.³

CASO CLÍNICO

Paciente masculino de 44 años de edad, que consultó por padecer acúfeno pulsátil derecho de ocho meses de evolución, de manifestación

diaria, tono grave, que aumentaba de intensidad en situaciones de estrés. Autofonía del mismo tiempo de evolución, que se había exacerbado; se agregó sensación de plenitud ótica derecha de manifestación diaria, continua, sin mejoría con maniobras de Valsalva.

Manifestó nistagmo al inicio durante la emisión sostenida de fonemas /u/i/ y posteriormente al aumentar la intensidad de la voz y al conducir motocicleta de alto cilindraje. Lo anterior relacionado con exposición a ruido intenso durante un concierto. Posteriormente refirió hipoacusia derecha progresiva. Negó otros síntomas audio-vestibulares.

Exploración física: otoscopia con membranas timpánicas íntegras, opacas. En la exploración otoneurológica destacó nistagmo rotatorio anti-horario durante la emisión de fonemas /i/u/ con y sin uso de lentes de video-Frenzel, prueba de impulso cefálico positivo de forma bilateral. Se realizó prueba con perilla de Pollitzer, así como con vibrador óseo e hiperventilación sin desencadenar nistagmo o síntomas vestibulares. La tomografía axial computada de oídos y mastoides reportó: dehiscencia de la pared superior en forma bilateral, así como del contorno óseo del canal semicircular superior derecho (**Figura 1**).

Se realizaron potenciales evocados miogénicos vestibulares cervicales: oído derecho a 100 dB, se observó respuesta miogénica con amplitud aumentada y latencias absolutas dentro de parámetros normales, con umbral del reflejo hasta 75 dB. Oído izquierdo a 100 dB, se observó respuesta miogénica con amplitud y latencias absolutas dentro de parámetros normales con umbral a 90 dB. Coeficiente de simetría de 0.53, reflejando asimetría a expensas de mayor respuesta derecha. Datos compatibles con fenómeno de tercera ventana derecha y adecuada función vestibular inferior izquierda (**Figura 2**).

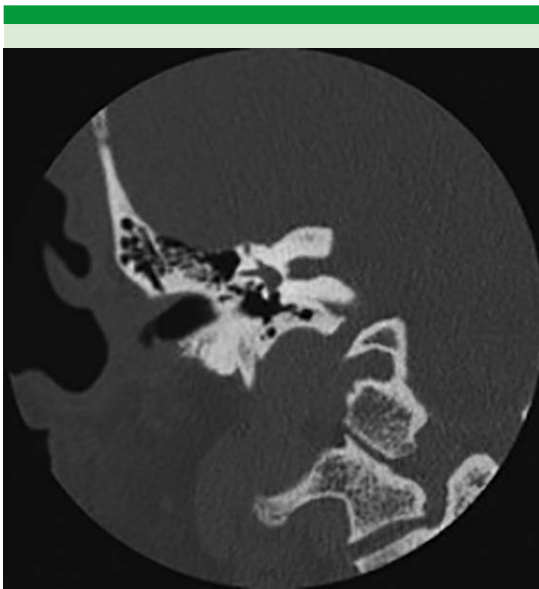


Figura 1. Tomografía computada de oídos. Oído derecho.

Videonistagmografía: nistagmo vertical torsional antihorario en mirada a la derecha e izquierda durante la fonación de vocales /u/i/ (**Figura 3**). Paresia canalicular izquierda de 35% (**Figura 4**). Prueba de presión con perilla de Politzer negativa (**Figura 5**).

Audiometría: oído derecho con hipoacusia superficial de tipo conductiva. Oído izquierdo con curva de audición normal que se corroboró con logaudiometría (**Figura 6**). Impedanciometría: curvas As de la clasificación de Jerger con reflejo estapedial ipsilateral y contralateral en ambos oídos (**Figuras 7 y 8**). Un año posterior al inicio de los síntomas y debido a la exacerbación de ésta, el paciente fue operado y se le realizó obliteración del canal semicircular superior por abordaje de la fosa media derecha con lo que el cuadro clínico remitió.

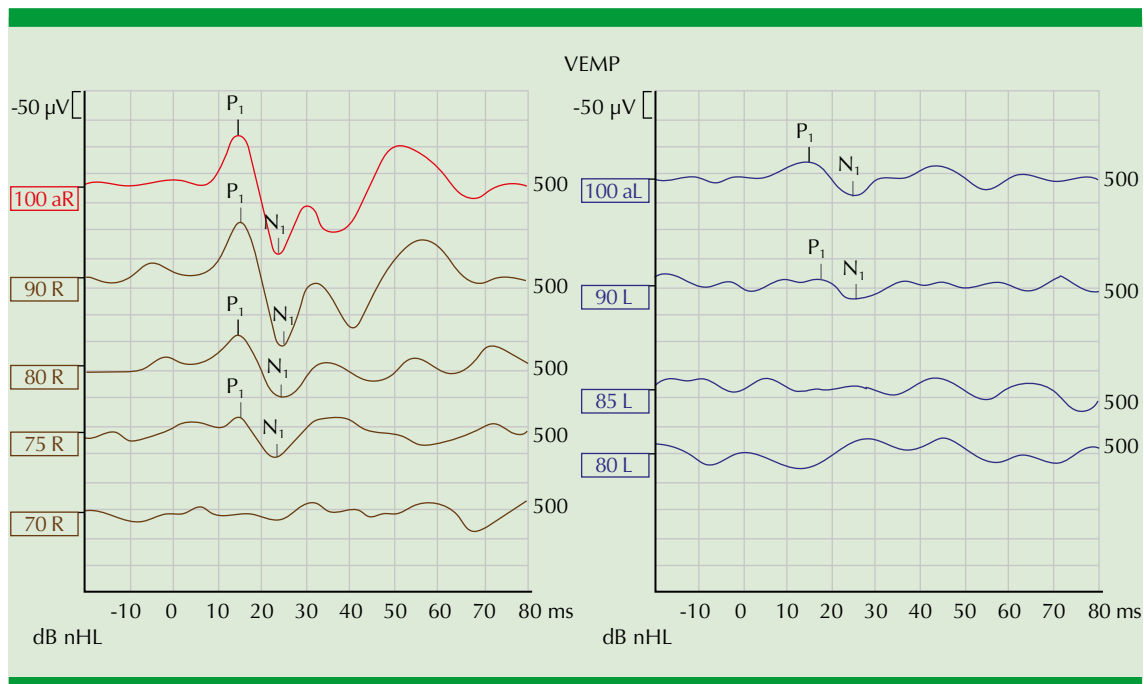


Figura 2. Potenciales evocados miogénicos vestibulares cervicales (c-VEMPS). Datos compatibles con fenómenos de tercera ventana derecha y adecuada función vestibular izquierda.

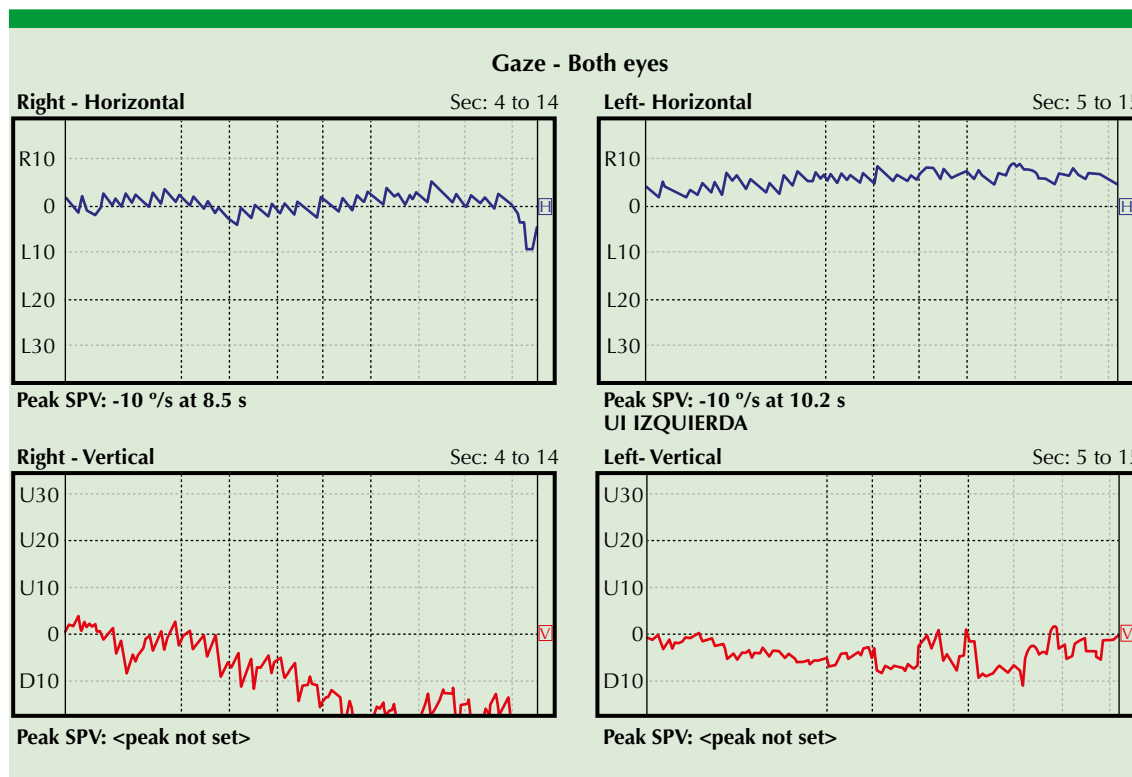


Figura 3. Nistagmo vertical inferior torsional antihorario en mirada a la derecha e izquierda durante la fonación de vocales /u/i/.

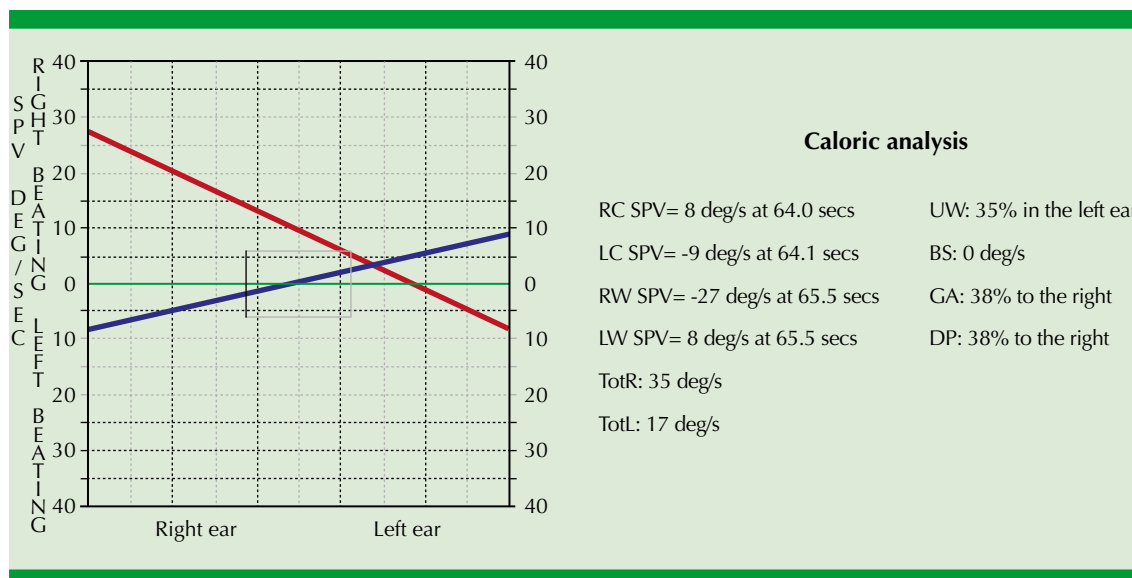


Figura 4. Videonistagmografía donde se evidencia paresia canalicular izquierda.

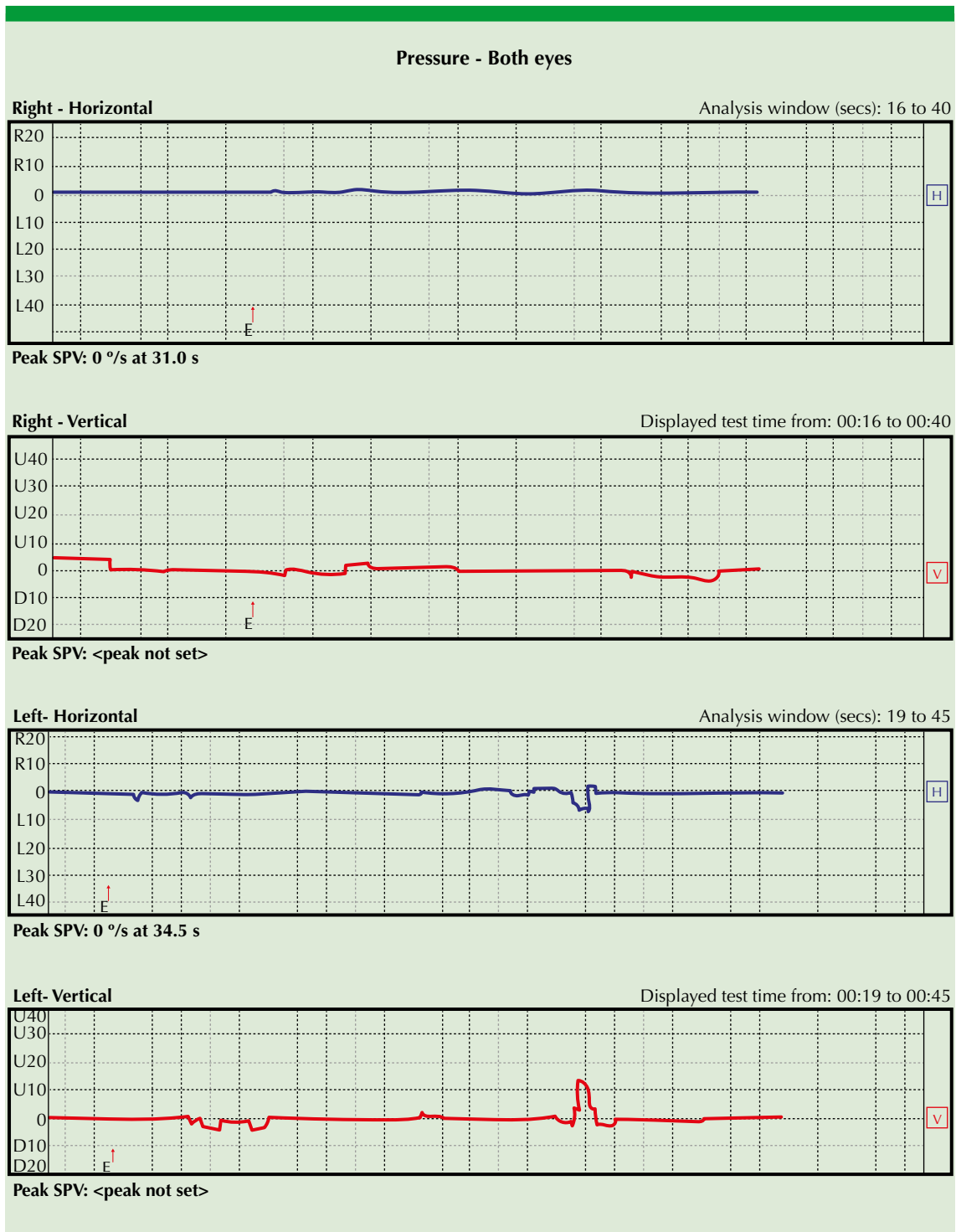


Figura 5. Prueba de presión con perilla de Pollitzer. Sin evidencia de nistagmo.

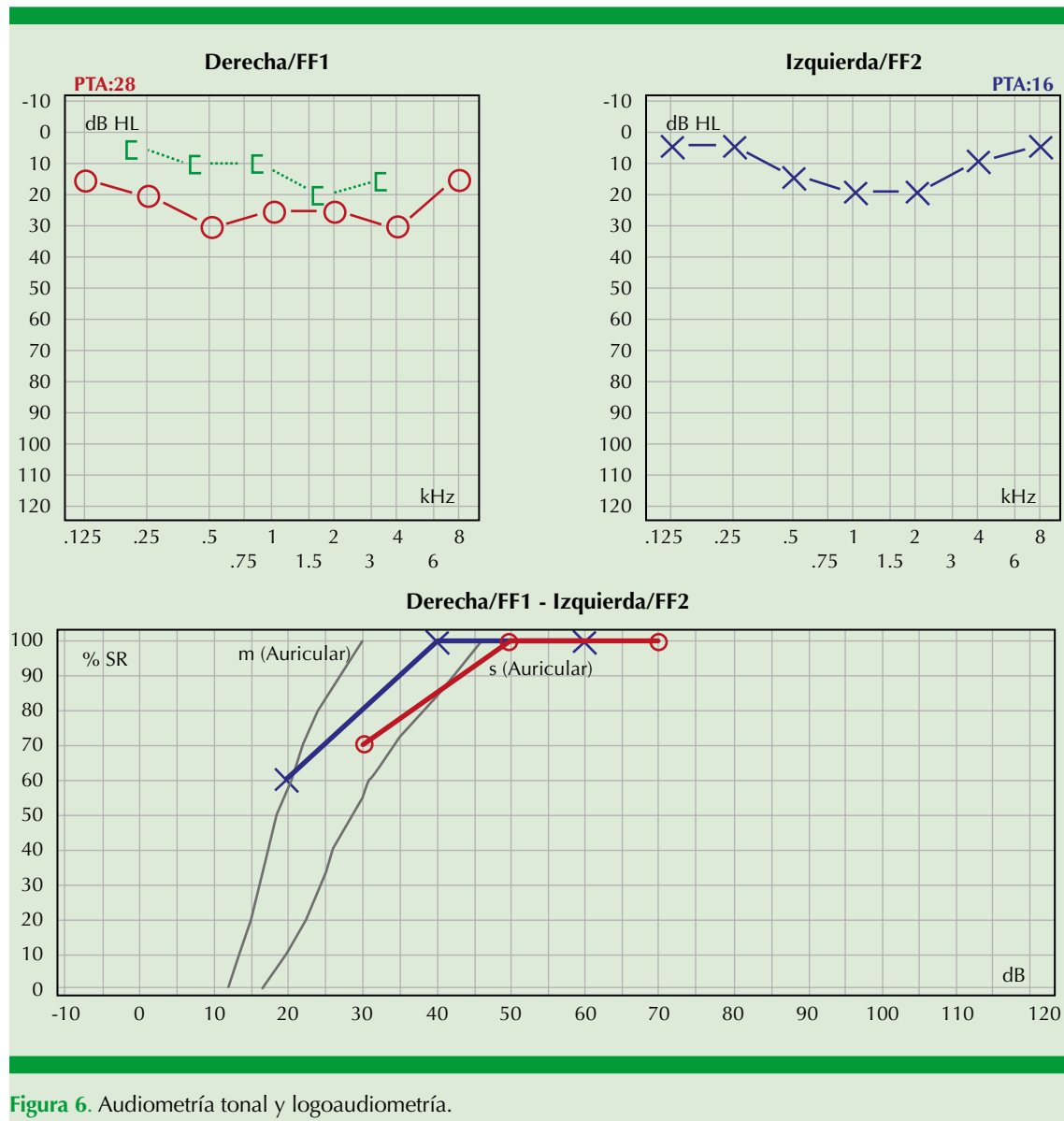


Figura 6. Audiometría tonal y logaudiometría.

DISCUSIÓN

El síndrome de dehiscencia de canal semicircular superior es una enfermedad secundaria a un defecto óseo cuya causa no ha quedado bien establecida. Los síntomas de los pacientes se deben a un efecto de tercera ventana; sin embargo, a pesar de que en la gran mayoría de los casos la manifestación clínica es con síntomas

vestibulares –los más frecuentes son vértigo vinculado con sonidos intensos o ante cambios de presión en el conducto auditivo externo– se han reportado en la bibliografía casos donde predominan los síntomas auditivos o se desencadenan en situaciones específicas, como en este caso clínico porque durante la fonación de vocales /u/i/ había aumentado, sobre todo de la sensación de movimiento ocular. Es importante un buen

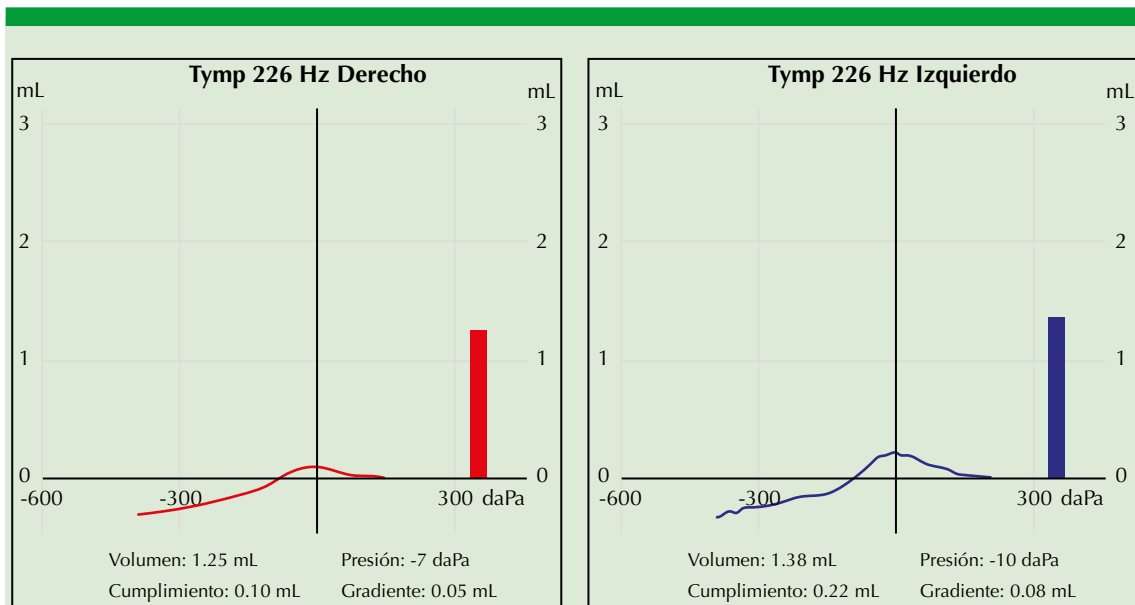


Figura 7. Timpanometría bilateral.

interrogatorio y la exploración física para identificar un posible caso de dehiscencia de conducto semicircular superior y de esta manera solicitar los estudios de gabinete que apoyen el diagnóstico, como la tomografía axial computada con las proyecciones adecuadas (Poschl y Stenver), c-VEmps, audiometría e impedanciometría. El tratamiento podrá ser expectante o quirúrgico en función de la calidad de vida del paciente.

Fisiopatología

Este síndrome se ha representado como una tercera ventana móvil en el laberinto. La presión de sonido ingresa a la ventana oval mediante el estribo y sale por la ventana redonda. En la dehiscencia de canal semicircular superior hay una "nueva" vía de baja impedancia para la presión que ingresa en la ventana oval para disiparse a través del laberinto en lugar de la cóclea. Para el sonido conducido por aire, habrá pérdida de energía con aumento en los umbrales de audición. Sin embargo, la baja impedancia por

la dehiscencia permite que el sonido llegue a la perilinfa del oído interno por vía ósea, estimulando la cóclea, dando así mejor audición a través del hueso. Esta situación puede manifestarse clínicamente como autofonía, acúfeno pulsátil, movimientos oculares audibles, audición de la masticación, entre otros. A pesar de esto, los reflejos estapediales permanecerán intactos, lo que contradice las características de la pérdida auditiva conductiva por fijación del estribo u otros huesecillos. Además, los gradientes de presión entre la ventana oval y la dehiscencia provocan un flujo endolinfático en la ampolla del canal semicircular superior, generando vértigo y nistagmo secundarios a la excitación o inhibición ampular.⁴

La relación entre el plano y las características direccionales de los movimientos oculares evocados conocidos por la excitación o inhibición del canal semicircular superior servirán como ayuda para definir las características fisiopatológicas. Se podrá observar un nistagmo vertical

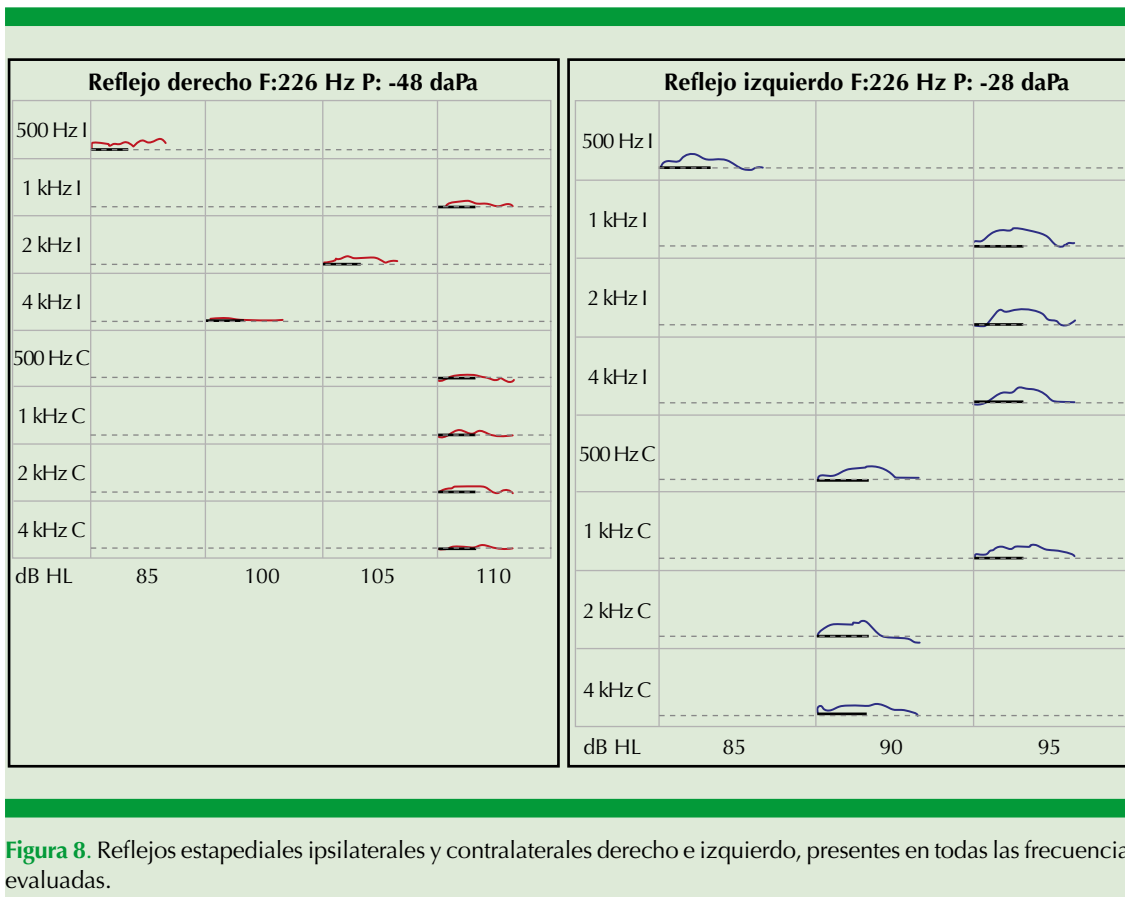


Figura 8. Reflejos estapediales ipsilaterales y contralaterales derecho e izquierdo, presentes en todas las frecuencias evaluadas.

rotatorio en el plano del canal afectado: anti horario en el caso del canal semicircular superior derecho y horario en el izquierdo.³

Causas

Los síntomas descritos en este síndrome son resultado de un defecto óseo en el techo del canal semicircular superior que crea un efecto de tercera ventana; sin embargo, no ha quedado claro si este defecto es congénito o adquirido.⁵

Se realizó un estudio de hueso temporal en el Hospital John Hopkins, donde se demostró que los conductos semicirculares superiores que mostraban adelgazamiento o dehiscencia no tenían evidencia de remodelado óseo, a excepción de

algunos casos aislados relacionados con otras enfermedades (meningioma), lo que apoya la teoría de que se trata de una afección congénita. Asimismo, se sabe que el hueso de la cápsula ótica tiene bajo recambio óseo y se cree que ésta terminará de desarrollarse años posteriores al nacimiento.

La dehiscencia afecta a ambos oídos en aproximadamente 25% de los pacientes y se han documentado casos de este síndrome de forma familiar e incluso en pacientes con síndrome de Usher tipo 1D, aunque no hay correlaciones genéticas significativas.⁴

Entre las causas adquiridas se mencionan los traumatismos craneoencefálicos, colesteatoma, alteraciones en drenajes venosos que provocarían erosión del laberinto óseo.

En un estudio se analizaron 306 tomografías de hueso temporal de pacientes entre 7 meses y 89 años de edad, divididos en 5 grupos etarios, cada grupo sucesivo aumentaba 93% de la prevalencia, con lo que concluyeron que el incremento de la prevalencia radiológica de dehiscencia en los grupos etarios mayores sugiere que la enfermedad es adquirida más que congénita.⁶

Cuadro clínico

Los pacientes con dehiscencia del canal semicircular superior tienen un cuadro clínico diverso; sin embargo, lo más común son síntomas vestibulares ante cambios de sonido o presión.⁷ La existencia de nistagmo en el plano del conducto semicircular superior producido ante aumentos de presión o con sonidos intensos es característico de esta enfermedad, este signo puede valorarse durante una audiometría, impedanciometría o al pedirle al paciente realizar una maniobra de Valsalva.⁶ Con frecuencia se agregan también síntomas audiológicos como autofonía, plenitud ótica, hiperacusia, hipoacusia y acúfeno.⁷ El paciente puede referir que escucha los movimientos oculares ipsilaterales a la dehiscencia, su latido cardiaco o las articulaciones moverse.²

La intensidad sonora que se requiere para desencadenar el fenómeno de Tulio en un paciente con dehiscencia del canal semicircular superior es de 90 a 100 dB en frecuencias menores de 4 kHz.⁸

Característicamente se ha descrito que los pacientes tendrán hipoacusia conductiva en frecuencias graves, con adecuada función del oído medio.⁹

En una revisión realizada por Minor donde observó a 65 pacientes, se indica que 92.3% tuvo manifestaciones vestibulares y solo 7.7% de los afectados refirió síntomas auditivos exclusivamente.¹

Asimismo, existe el reporte de un caso cuyos síntomas vestibulares y auditivos se desencadenaron al emitir el fonema /m/, situación comparable con el caso clínico reportado en este artículo.³

Diagnóstico

Se requiere una historia clínica detallada, así como la evaluación otoneurológica adecuada para sospechar el diagnóstico, que se confirmará demostrando un defecto óseo en la cúpula del conducto, con falta de recubrimiento óseo mediante tomografía computada de peñasco. Este defecto se aprecia mejor en reconstrucciones en el plano del canal y perpendiculares al mismo. La dehiscencia se visualiza mejor en cortes coronales o con corte oblicuo. El plano paralelo o plano de Poschl, o el plano perpendicular o de Stenver son los cortes de elección.¹⁰

Será indispensable contar con audiometría donde se encuentre hipoacusia conductiva, neurosensorial o mixta a expensas, generalmente, de frecuencias graves.

Característicamente los reflejos se encuentran conservados.

En la electrococleografía se mostrará relación entre el potencial de sumación y el potencial de acción (relación PS/PA) aumentada en la mayoría de los casos.

Potencial evocado miogénico vestibular (VEMP): el estímulo auditivo produce la relajación ipsilateral del músculo esternocleidomastoideo (C-VEMP) o del músculo orbicular contralateral (O-VEMP), que se mide a través de una electromiografía. La dehiscencia aumenta la sensibilidad ante el estímulo auditivo provocando contracción muscular con estímulo de menor intensidad (< 65 dB). Tiene sensibilidad de 80-90% y especificidad de 96%.



Resonancia magnética: se sugiere con protocolo FIESTA (*fast imaging employing steady-state acquisition*), ya que ha mostrado 100% de sensibilidad y valor predictivo negativo, con 96.5% de especificidad. Sin embargo, es importante considerar que esta técnica debe pedirse con contraste porque es la única forma en la que podremos visualizar la dehiscencia.⁶

Tratamiento

Inicialmente se debe optar por tratamiento conservador, indicándole al paciente que evite las acciones que desencadenan los síntomas clínicos. Si esta medida no es suficiente o el paciente se encuentra limitado en sus actividades diarias por los síntomas que genera la dehiscencia entonces se pensará en tratamiento quirúrgico.¹¹ Cuando se opta por éste, existen dos técnicas descritas, una es mediante la obliteración intraluminal de la zona dehisciente (*plugging*), cubriendo la dehiscencia con una tabla ósea. La otra técnica se basa en cerrar de forma simple, reparando la superficie con una tabla ósea (*re-surfacing*). Cualquier reparación puede hacerse a través de dos vías: por fosa craneal media o vía transmastoides.¹²

CONCLUSIONES

El síndrome de dehiscencia del conducto semicircular superior tiene diferentes manifestaciones clínicas, las más frecuentes son los síntomas vestibulares; sin embargo, no se debe excluir este diagnóstico cuando la manifestación sea predominantemente audiológica. Se debe estudiar de forma exhaustiva a los pacientes con probabilidad de padecer este síndrome realizando una historia clínica y exploración

física audiovestibular detallada y recurriendo a los estudios complementarios para confirmar la enfermedad.

REFERENCIAS

1. Minor LB, Solomon D, Zinreich JS, Zee DS. Sound-and/or pressure-induced vertigo due to bone dehiscence of the superior semicircular canal. *Arch Otolaryngol Head Neck Surg* 1998 Mar;124(3):249-258.
2. Oliveira E, Teixeira M. Superior semicircular canal dehiscence syndrome without vestibular symptoms. *Int Arch Otorhinolaryngol* 2014;18:210-212.
3. Mercado MV, Fernández AF, Hernández BC, Pino UC, Novoa CI, Herrera CP. Síndrome de dehiscencia del canal semicircular superior. A propósito de un caso. *Rev Otorrinolaringol Cir Cabeza Cuello* 2016;76:55-62.
4. Ward BK, Carey JP, Minor LB. Superior canal dehiscence syndrome: Lessons from the first 20 years. *Front Neurol* 2017 Apr;28(8):1-10.
5. Nadgir NR, Ozonoff A, Devaiah AK, Halderman AA, Sakai O. Superior semicircular canal dehiscence: congenital or acquired condition? *AJNR Am J Neuroradiol* 2011 May; 32(5):947-49.
6. Mendilaharsu A, Binetti C, Ricardo A. Dehiscencia de conducto semicircular superior. *Fronteras en Medicina* 2017;12(4):157-165.
7. Pavlovic D. Posterior semicircular canal dehiscence presenting with recurrent positional vértigo. *Glob J Otolaryngol* 2016;2(3). DOI: 10.19080/GJO.2016.02.555587
8. Crovetto MR, Martínez RA, Cisneros GA, Gracia TB. Dehiscencia del canal semicircular superior detectada durante un tratamiento dental. *Avances en odontoestomatología* 2013;29(4):207-210.
9. Parra CM, Gómez CA, Luna RF. Síndrome de dehiscencia del conducto semicircular superior unilateral sin manifestaciones vestibulares. *Rev Mex AMCAOF* 2016;5(2):53-57.
10. Alzérreca AE, Pardo JA, Salas ZA, Walker JK, Déllano RP. Dehiscencia del canal semicircular superior, un nuevo diagnóstico en pacientes con vértigo. *Rev Hosp Clín Univ Chile* 2011;22:310-7.
11. López VA, Sampérez LC, Barahona SM y col. Dehiscencia del canal semicircular superior. A propósito de un caso. *ORL Aragón* 2011;14(1):18-19.
12. Crovetto M, Whyte OJ, Cisneros GA, Basurko AJ, Oleaga ZL, Sarrat TR. Síndrome de dehiscencia del canal semicircular superior. Aspectos embriológicos y quirúrgicos. *Acta Otorrinolaringol Esp* 2005;56:6-11.

nuevo

Levante®

Furoato de Mometasona

Destape
el alivio

Tratamiento de **1a línea** en pacientes con **RINITIS ALÉRGICA** ¹

EFICACIA Y TOLERABILIDAD ²

Alta potencia

Efecto rápido y efectivo*

Menor riesgo de efectos adversos por su
baja concentración sistémica



*Inicio del efecto de 12h a 3d



Código QR IPP LEVANTE



 **LIOMONT**
ÉTICA FARMACEÚTICA DESDE 1938

www.liomont.com

Reg. No. 053M2016 SSA IV Num. Aviso: 163300202C4279

REFERENCIAS: 1. Management of Allergic Rhinitis and its impact on Asthma. Pocket Guide 2007 2. Sacre, JA. Prescripción de corticoesteroides intranasales para la rinoconjuntivitis alérgica y rinosinusitis en la edad pediátrica. Revista Alergia México 2007;54(6):205-12



Atrofia muscular bulboespinal (síndrome de Kennedy): hallazgos foniatricos

Bulboespinal muscular atrophy (Kennedy syndrome): phoniatics findings.

Mónica Segura-Hernández,¹ Emma Génesis Pérez-Chirino,² Araceli Patricia Sánchez-Valerio,³ Ana Luisa Lino-González⁴

Resumen

La atrofia muscular bulboespinal o enfermedad de Kennedy es una afección poco común de la neurona motora. Los pacientes con este padecimiento, además de tener problemas motrices que afectan sustancialmente su autonomía, tendrán en menor o mayor grado afectaciones relacionadas con la musculatura del aparato fonoarticulador, con problemas en la producción del habla, la voz y la función de la deglución. La evaluación e intervención por parte del médico foniatra es fundamental para establecer estrategias de intervención dirigidas a las habilidades de la comunicación y la ingesta segura de alimentos.

PALABRAS CLAVE: Enfermedad de Kennedy; habla; voz; deglución.

Abstract

Bulboespinal muscular atrophy or Kennedy disease is a rare condition of the motor neuron. Patients with this condition, in addition to presenting motor problems that substantially affect their autonomy, will present to a greater or lesser extent affectations related to the musculature of the phonoarticulator mechanism, causing problems in the production of speech, voice and the function of swallowing. Evaluation and intervention by the phoniatic specialist is essential to establish intervention strategies aimed at communication skills and safe food ingestion.

KEYWORDS: Kennedy disease; speech; voice; swallowing.

¹ Servicio de Foniatria. Posgrado de Alta Especialidad en Foniatria.

² Servicio de Foniatria, residencia de Audiología, Otoneurología y Foniatria.

³ Servicio de Foniatria.

⁴ Subdirección de Investigación Clínica, División de Neurociencias, Servicio de Neurociencia clínica. Área de Discapacidad del lenguaje, voz y audición. Instituto Nacional de Rehabilitación Luis Guillermo Ibarra Ibarra, Ciudad de México, México.

Recibido: 18 de junio 2019

Aceptado: 15 de julio 2019

Correspondencia

Ana Luisa Lino González
ana_onil@yahoo.com.mx

Este artículo debe citarse como

Segura-Hernández M, Pérez-Chirino EG, Sánchez-Valerio AP, Lino-González AL. Atrofia muscular bulboespinal (síndrome de Kennedy): hallazgos foniatricos. An Orl Mex. 2019 julio-septiembre;64(3):128-133.



ANTECEDENTES

La atrofia muscular bulboespinal o enfermedad de Kennedy es una enfermedad poco común de la neurona motora, de herencia recesiva ligada al cromosoma X y caracterizada por reducción de la masa muscular proximal y bulbar.^{1,2} Aparece a la edad de 30 a 60 años, con prevalencia estimada de 1/30,000 varones e incidencia de 1/526,315 varones/año.³ Perteneció al grupo de enfermedades neurodegenerativas provocadas por una anomalía de la poliglutamina (poliQ), generada por la expansión de una repetición del trinucleótido CAG en los genes causales. En este caso particular se trata de una repetición CAG polimórfica que consiste habitualmente en 14-32 CAG, expandida a 40-62 CAG en el primer exón del gen del receptor de andrógenos.^{4,5}

CASO CLÍNICO

Paciente masculino de 61 años de edad que acudió al Servicio de Foniatría del Instituto Nacional de Rehabilitación Luis Guillermo Ibarra Ibarra; refirió que a los 41 años inició con debilidad muscular de los miembros inferiores evidente al realizar actividad física, así como disminución de fuerza muscular en los miembros superiores notada principalmente durante la prensión de objetos.

Recibió atención en el Instituto Nacional de Neurología, donde le realizaron estudios de electrodiagnóstico, biopsia muscular y mapeo genético, con lo que se estableció el diagnóstico de enfermedad de Kennedy y se le dio tratamiento farmacológico con esteroides. Describió evolución estable hasta hacía tres años, al surgir dificultades del habla, caracterizadas por incremento de la resonancia y fallas articulatorias en los fonemas consonánticos /s/ y /r/; mencionó también problema de deglución de dos años de evolución, caracterizados por sensación de atragantamiento para consistencias líquidas

en progresión a alimentos sólidos, escape de líquidos por vía nasal y derrame anterior, requiriendo la modificación de la alimentación (disminución de bocados y cantidad de líquido) para facilitar la deglución. Como único antecedente heredofamiliar de importancia, mencionó a un primo de rama materna diagnosticado también con enfermedad de Kennedy. Como antecedentes personales refirió tabaquismo positivo durante 20 años (10 cigarrillos al día), suspendido hacía 10 años, hipertensión arterial sistémica, diabetes mellitus tipo 2, cardiopatía no especificada e hipertrigliceridemia. En cuanto a actividades de la vida diaria, era parcialmente dependiente para la alimentación, higiene personal y autocuidado; totalmente dependiente para el baño, vestido, traslados y movilidad. Su desplazamiento exterior se limitaba a silla de ruedas y para interiores se auxiliaba de bastón de un punto.

Exploración física

Cráneo normocéfalo, ojos simétricos con pupilas isocóricas normorrefléxicas, asimetría y atrofia muscular facial a expensas de la hemicara derecha con fasciculaciones (**Figura 1**) y pabellones auriculares normoimplantados. La otoscopia mostró conductos auditivos externos permeables, con membranas timpánicas íntegras con opacidad ++/+++; en la rinoscopia anterior se observaron narinas permeables, tabique central y cornetes en ciclo. La cavidad oral tenía adecuado selle labial, dentición secundaria con regular estado de higiene, lengua con fasciculaciones, contorno irregular, tono y fuerza disminuidos (**Figura 2**). Paladar íntegro con hipomovilidad velar bilateral, úvula central filante, reflejo nauseoso bilateral presente, amígdalas intravélicas y orofaringe normocrómica. Cuello cilíndrico, sin megalias palpables y tráquea central móvil. De acuerdo con la exploración física y la exploración foniatría se evidenció afectación de los pares craneales V, VII, VIII, IX, X, XI y XII.

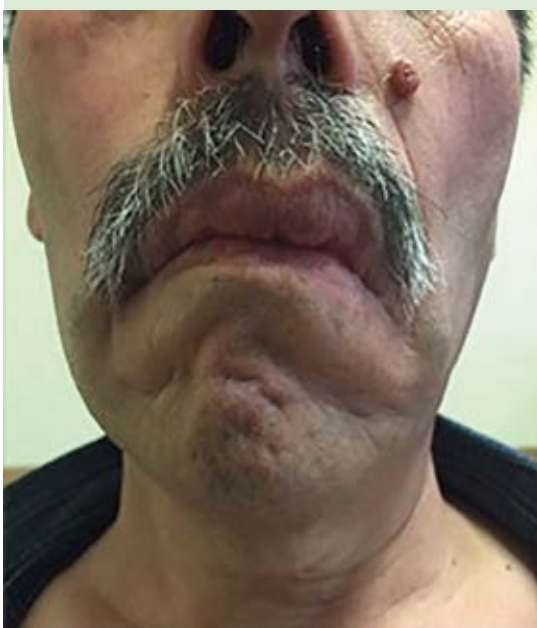
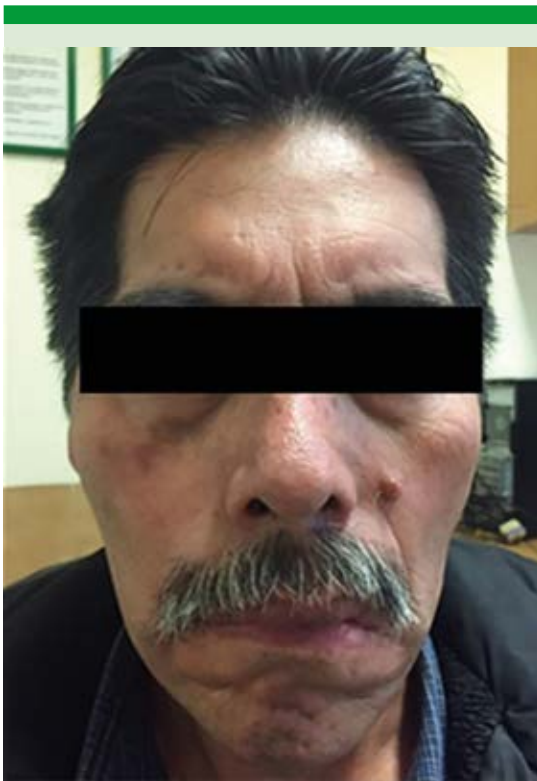

Figura 1. Asimetría y atrofia muscular facial a expensas de la hemicara derecha.

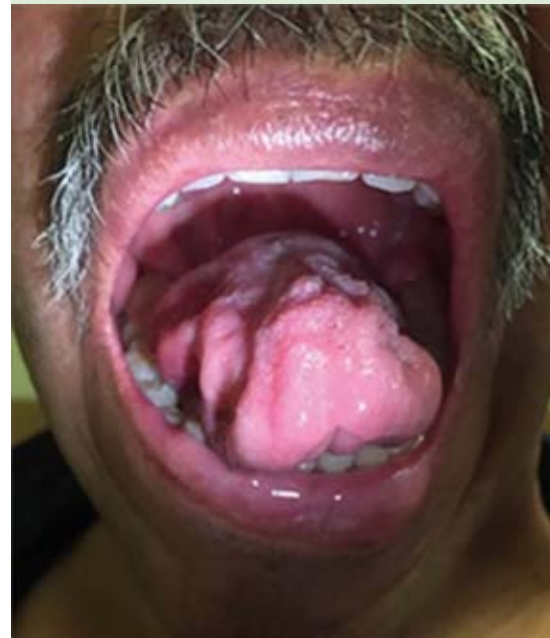


Figura 2. Atrofia muscular de la lengua con fasciculaciones.

Exploración foniátrica

Paciente con voz de tono grave, timbre hiperrinofónico, intensidad disminuida, tiempo máximo fonatorio de 4 s, tiempo máximo respiratorio de 2 s, débito respiratorio aumentado, débito fonatorio disminuido y patrón respiratorio toraco-abdominal con tensión cervical.

Se evaluó el habla en todas las modalidades (automática, espontánea, canto, lectura y repetición), evidenciando ritmo lento, resonancia hiperrinofónica, respiración mixta, prosodia alterada (plana) y fallas en articulación de fonemas velares /g/, /k/, /j/ (incompetencia velar), fricativo /s/, y nasales /m/ /n/. En estudio de nasoendoscopia se encontró esfínter velofaríngeo incompetente con defecto de cierre central de 50% (disfunción velofaríngea severa), base



de la lengua con hipertrofia de amígdala lingual, espacio vallecular libre, epiglotis hipervascularizada, bandas ventriculares con hipertrofia grado I, aritenoides hiperémicos edematosos y repliegues cordales adelgazados con adecuado cierre.

Se realizó nasofibroscoopia de la deglución, valorando las consistencias pudding, néctar y líquido (5, 10 y 15 mL) y sólida (galleta) con las porciones $\frac{1}{4}$ y $\frac{1}{2}$. El paciente mostró acumulación en la vallécula y senos piriformes con las consistencias pudding y néctar (5 mL) y mayor dificultad con la porción de 15 mL, logrando aclarar adecuadamente con apoyo de la maniobra de flexión cervical. Tuvo mayor dificultad con la consistencia líquida a partir de 5 mL evidenciada por derrame posterior sin datos de penetración o aspiración; en cuanto a consistencia sólida con la porción de $\frac{1}{4}$ mostró problema y retraso en el reflejo deglutorio, así como dificultad para la propulsión del bolo por acumulación en la vallécula, requiriendo realizar degluciones forzadas y de administración de líquido para lograr aclaración completa. Se concluyó el estudio sin complicaciones.

Diagnóstico

Se establecieron los diagnósticos de disfonía neurológica, disartria flácida y disfagia orofaríngea con afectación en la eficacia.

Tratamiento

Se indicaron medidas de higiene vocal y ejercicios para mejorar la coordinación fonorespiratoria. Se inició tratamiento con ejercicios de estimulación sensorial y motriz orofacial, así como de movilidad velar y de articulación; también se otorgaron medidas de deglución segura (posturales, ambientales, de cantidad y consistencia). Se refirió al servicio de terapia de voz, habla y deglución donde recibe apoyo y

seguimiento dos veces a la semana desde hace un año seis meses; se realizan valoraciones fonológicas cada tres meses.

Evolución

El paciente refiere mejoría en la calidad de la voz, articulación, resonancia del habla y deglución para todas las consistencias.

DISCUSIÓN

Al realizar una revisión de la bibliografía con respecto a la enfermedad de Kennedy, se encontraron pocos trabajos que describan afectaciones relacionadas con las funciones y habilidades del aparato fonoarticulador; es el caso de Atsuta (2006), quien describió a la atrofia muscular espinal y bulbar haciendo referencia a la existencia de agotamiento y dolor de los músculos de la masticación, síntomas de disartria, disfagia y problemas de voz.⁶ Asimismo, Cobeta (2013) menciona a las enfermedades neurodegenerativas y la probable existencia de parálisis en las cuerdas vocales (8 a 30%) que repercuten en el tono, timbre e intensidad de la voz.⁷

Existe abundante información que hace alusión a las cuestiones motoras y neuromusculares, reportadas principalmente en las extremidades inferiores y superiores, además de la repercusión de éstas en la capacidad de desplazamiento, en las habilidades de la vida diaria y en la calidad de vida; sin embargo, existen alteraciones poco estudiadas y reportadas que afectan directamente al aparato fonoarticulador y que aquejan de forma sustancial la calidad de la voz, la articulación del lenguaje y la deglución, repercutiendo en la habilidad del habla de estos pacientes que, al tener dificultades articulatorias en los fonemas consonánticos ven disminuida y limitada su comunicación al hacerla hasta cierto punto menos inteligible; aunado a esto, las dificultades relacionadas con la deglución de los alimentos

se vuelve una cuestión que afecta de manera significativa la alimentación de los pacientes y puede volverse motivo para la disminución de peso, la reducción de la asimilación de los alimentos y riesgo importante de ahogo y atragantamiento.

Es importante realizar la valoración integral en estos pacientes que permita también determinar posibles dificultades relacionadas con la foniatría. Esta evaluación debe contemplar una evaluación clínica perceptual de la voz y del habla, así como una evaluación instrumentada de la deglución mediante nasendoscopia y fibrosocopia. La evaluación perceptual de la voz debe realizarse con el índice de discapacidad vocal propuesto por Jacobson (1997),⁸ que permite medir el deterioro asociado con la disfonía percibido por el paciente en los dominios funcional, físico y emocional.⁹ También es importante evaluar el tiempo máximo de fonación (TMF, tiempo que una persona es capaz de mantener la fonación sostenida de una consonante vocálica), en promedio 25 a 35 s en hombres y 15 a 25 s en mujeres; los valores menores de 10 s se consideran patológicos.¹⁰ El índice fonorrespiratorio o de espiración, definido como el cociente del TMF del fonema consonántico /s/ entre el TMF del fonema vocálico /e/, cuyo coeficiente resultante debe ser de alrededor de 1 o límite de normalidad.⁷ Respecto a la valoración del habla, es importante considerarla en las modalidades espontánea, automática, repetición, canto y lectura, durante su ejecución deben contemplarse aspectos de la articulación, respiración, resonancia y prosodia.¹¹

Respecto a la disfagia o trastorno de la deglución caracterizado por dificultad en una o más de las fases que participan en el proceso deglutorio (oral, faríngea, esofágica),¹² se han establecido diversas clasificaciones de acuerdo con su causa, clínica y área afectada (disfagia orofarín-

gea y disfagia esofágica). Su origen puede ser neuromuscular (afectación de los mecanismos efectores del acto deglutorio por alteraciones en la placa motora o en los músculos de la faringe, el esófago o ambos) o neurogénico (afectación del sistema nervioso central, sistema nervioso periférico o ambos).¹³

La nasendoscopia permite valorar objetivamente la integridad y funcionamiento del tracto vocal (cavidades de resonancia, faringe y laringe), e identificar enfermedades vocales estructurales o funcionales, así como datos relacionados con la movilidad de la musculatura (esfínter nasofaríngeo, paredes laríngeas y laringe) habitualmente implicada en los problemas de deglución.¹⁴ Se complementa con la fibroendoscopia de la deglución facilitando determinar consistencias y cantidades de alimentación riesgosas, así como grado de severidad y tipo de disfagia.^{15,16} El tratamiento foniátrico debe basarse en valoraciones periódicas con el médico foniatra con la finalidad de corroborar la evolución de la terapia foniátrica.

CONCLUSIONES

El tratamiento de la enfermedad de Kennedy requiere un manejo multidisciplinario integrado por medicina interna, neurología, rehabilitación física y pulmonar; sin embargo, la intervención del médico foniatra es de vital importancia para mejorar la calidad vocal y del habla, así como garantizar la alimentación segura que, además de mejorar las condiciones físicas del paciente, garantice mejor calidad de vida y evite complicaciones.

REFERENCIAS

1. Alves CN, Braga TKK, Somensi DN, Nascimento BSVD, Lima JAS, Fujihara S. X-linked spinal and bulbar muscular atrophy (Kennedy's disease): the first case described in the Brazilian Amazon. *Einstein (Sao Paulo)* 2018 Jun 7;16(2):eRC4011. doi: 10.1590/S1679-45082018RC4011



2. La Spada AR, Wilson EM, Lubahn DB, Harding AE, Fischbeck KH. Androgen receptor gene mutations in X-linked spinal and bulbar muscular atrophy. *Nature* 1991 Jul 4;352(6330):77-9.
3. Finsterer J. Ziekte van Kennedy. [Internet]. De portaalsite voor zeldzame ziekten en weesgeneesmiddelen. [consultado 10 abril 2019] Disponible en: https://www.orpha.net/consor/cgi-bin/OC_Exp.php?Expert=481&lng=NL
4. Adachi H, Katsuno M, Minamiyama M, Waza M, Sang C, Nakagomi Y, et al. Widespread nuclear and cytoplasmic accumulation of mutant androgen receptor in SBMA patients. *Brain* 2005;128:659-70.
5. Amato AA, Prior TW, Barohn RJ, Snyder P, Papp A, Mendell JR. Kennedy's disease: a clinicopathologic correlation with mutations in the androgen receptor gene. *Neurology* 1993 Apr;43(4):791-4.
6. Atsuta N, Watanabe H, Ito M, Banno H, Suzuki K, Katsuno M, et al. Natural history of spinal and bulbar muscular atrophy (SBMA): a study of 223 Japanese patients. *Brain* 2006 Jun;129(Pt 6):1446-55.
7. Cobeta I. Patología de la voz. 1ª ed. Margue Medica Books; 2013:283-94.
8. Jacobson HB, Jonson A, Grywalski C, Silbergleit A, Jacobson G, Benninger M, et al. The Voice Handicap Index (VHI): development and validation. *Am J Speech Lang Pathol* 1997;6:66-70. doi.org/10.1044/1058-0360.0603.66
9. Núñez-Batalla F. Corte-Santos P. Señaris-González B. Llorente-Pendás JL. Górriz-Gil C. Suárez-Nieto C. Adaptación y validación del índice de incapacidad vocal y su versión abreviada al español. *Acta Otorrinolaringol Esp* 2007;58(9):386-92.
10. Núñez F, Suárez C. Manual de evaluación y diagnóstico de la voz. Oviedo: Servicio de Publicaciones de la Universidad de Oviedo; España. 1998;12.
11. González R, Toledo L. Apraxia del habla: evaluación y tratamiento. *Revista Neuropsicología, Neuropsiquiatría y Neurociencias* 2015 Ene-Dic;15(1):141-58.
12. Morgan AT, Mageandran SD, Mei C. Incidence and clinical presentation of dysarthria and dysphagia in the acute setting following paediatric traumatic brain injury. *Child Care Health Dev* 2010;36:44-53.
13. Suárez-Escudero JC, Rueda ZV, Orozco AF. Disfagia y neurología: ¿una unión indefectible? *Acta Neurol Colomb* 2018;34(1):92-100.
14. Kurnutala LN, Sandhu G, Bergese SD. Fiberoptic nasopharyngoscopy for evaluating a potentially difficult airway in a patient with elevated intracranial pressure. *J Clin Anesth* 2016;34:336-8.
15. Velasco M, Arreola V, Clavé P, Puigrós C. Abordaje clínico de la disfagia orofaríngea: diagnóstico y tratamiento. *Nutr Clin Med* 2007 Nov;1(3):174-202.
16. Bacco RJL, Araya CF, Flores GE, Peña JN. Trastornos de la alimentación y deglución en niños y jóvenes portadores de parálisis cerebral: abordaje multidisciplinario. *Revista Médica Clínica Las Condes* 2014;25:330-42.

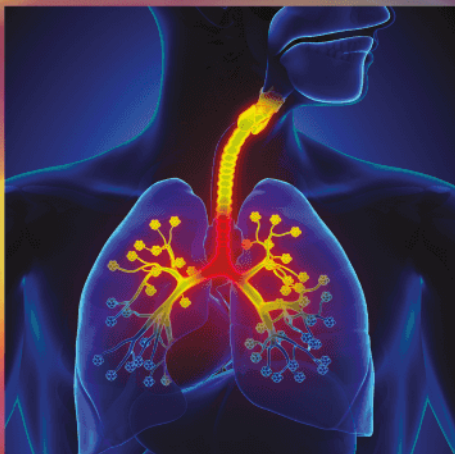

Bredelin®

(levofloxacin)

Eficacia y seguridad por 24 horas

Bactericida que inhibe rápida y específicamente la síntesis del ADN bacteriano.



Indicado en el tratamiento de infecciones del tracto respiratorio superior e inferior, incluyendo:

- Neumonías adquiridas en la comunidad.
- Exacerbación aguda de bronquitis crónica.
- Neumonía nosocomial.

BRED-01A/ter-18

No. de Entrada: 183300202C1386



Cetus®

Senosiain®



Historia de la endoscopia rinosinusal*

History of the rhinosinusal endoscopy.

José Refugio Arrieta-Gómez

Resumen

Se revisa la historia de la endoscopia de la nariz y senos paranasales en la República Mexicana. El objetivo es conocer por qué actualmente en la mayor parte de los países la endoscopia rinosinusal diagnóstica y quirúrgica es el patrón de referencia.

PALABRAS CLAVE: Historia; endoscopia; nariz; senos paranasales.

Abstract

This paper reviews the history of endoscopy of the nose and paranasal sinuses in the Mexican Republic. The objective is to know why actually in the most countries the surgical and diagnostic rhinosinusal endoscopy is the gold standard.

KEYWORDS: History; Endoscopy; Nose; Paranasal sinuses.

* Trabajo presentado durante el 69 Congreso Nacional de la SMORL y CCC, en la Ciudad de Mazatlán, Sinaloa, 2019, por invitación del Comité de Historia de la SMORL Y CCC. Coordinador del Comité de Educación Médica Continua, de la Mesa Directiva de la Sociedad Mexicana de Otorrinolaringología y Cirugía de Cabeza y Cuello AC, 2018-2019. Asesor de la Sociedad Mexicana de Otorrinolaringología y Cirugía de Cabeza y Cuello AC, 2016-2021. Médico consultante del Hospital General Dr. Manuel Gea González. Director general de la Clínica Roma Cirugía de Corta Estancia SA de CV, Ciudad de México.

Recibido: 25 de junio 2019

Aceptado: 27 de julio 2019

Correspondencia

José Refugio Arrieta Gómez
jrarrieta@me.com

Este artículo debe citarse como

Arrieta-Gómez JR. Historia de la endoscopia rinosinusal. An OrL Mex. 2019 julio-septiembre;64(3):134-151.



ANTECEDENTES

El objetivo principal de este manuscrito es conocer la historia de la endoscopia de la nariz y senos paranasales en la República Mexicana, saber quiénes fueron los protagonistas y cómo han contribuido al desarrollo de la endoscopia rinosinusal en México; así como saber la historia de la endoscopia rinosinusal en el mundo, cómo y quiénes han participado en el diagnóstico y tratamiento de la enfermedad de la nariz y senos paranasales.

La endoscopia nasosinusal fue un cambio de paradigma, ya que el tratamiento quirúrgico de la rinosinusitis crónica, en el decenio de 1950 era por vía externa, algunos otorrinolaringólogos usaban el microscopio quirúrgico. Por esas mismas fechas, se inició el uso del endoscopio como herramienta para explorar el interior de la nariz y para operar los senos paranasales bajo anestesia local, con escaso sangrado y con mínima invasión. Cambió el proceso de extirpación de la mucosa sinusal por ventilación y drenaje de los senos paranasales.

La endoscopia rinosinusal diagnóstica (rígida y flexible) y quirúrgica son actualmente el patrón de referencia en prácticamente todo el mundo.

La endoscopia al inicio tuvo muchos detractores en Alemania y en Austria, la cuna de la endoscopia nasosinusal. El Dr. Messerklinger, en 1970, elaboró un manuscrito "Endoscopia diagnóstica y quirúrgica de la nariz y senos paranasales", que no fue aceptado por las editoriales para su publicación en Europa y en 1978 dicha obra fue publicada en Estados Unidos, pero con el título "Endoscopia de la nariz", el tema parecía demasiado esotérico y sus perspectivas de venta muy pobres.¹

A mediados de 1985 el Dr. Wigand operó endoscópicamente a varios afectados con el virus

del papiloma nasal invertido, fue severamente criticado por sus colegas otorrinolaringólogos, acusándolo de ser irresponsable y de poner en peligro la vida de sus pacientes.¹

Historia mundial

En 1800 Philipp Bozzinni, médico de Frankfurt, Alemania, inventó un instrumento al que denominó conductor de luz, para ver el interior del cuerpo en cadáveres. Maximilian Nitze y Joseph Leiter usaron el foco inventado por Thomas Edison e iniciaron la endoscopia moderna. Emil Zuckerkandl, anatomista austriaco, en 1882 describió los senos paranasales con excelentes ilustraciones y es recordado como el padre de la moderna anatomía de los senos paranasales (Stammberger 1989; Lawson 1994). En 1901 Alfred Hirschmann, de Berlín, Alemania, intentó examinar la nariz usando un cistoscopio modificado, en 1903 publicó: *Endoscopia de la nariz y sus senos accesorios*. Reichert, en 1910, realizó la primera cirugía endonasal con un endoscopio de 7 mm para el cierre de una fístula oroantral. Maxwell Maltz, en 1925, acuñó el término de: sinuscopia, visualizando el antro maxilar colocando el endoscopio a través de la fosa canina o por el meato inferior. En 1960, Harold Horace Hopkins, físico inglés, con su teoría de la ola de aberraciones que es fundamental para todo el diseño óptico moderno, proporcionó el análisis matemático que permite el uso de computadoras para crear la riqueza de lentes de alta calidad, lo que incrementa de manera importante la resolución y amplía el campo de visión y la intensidad de la luz, comparado con los endoscopios de la época, lo que significó un avance muy importante en el diagnóstico y la cirugía nasosinusal.²

Walter Messerklinger, entre 1950 y 1960, observó en cadáveres hasta de 48 horas de fallecidos y utilizando tinta china que dejaba en el piso del antro maxilar, cómo el flujo de moco drenaba

hacia el ostium maxilar, que es la base de la cirugía anteroposterior funcional endoscópica de los senos paranasales, además, notó cómo los senos maxilares, frontales y etmoidales anteriores descargan sus secreciones en el meato medio, sentando las bases de la cirugía de mínima invasión en el tratamiento endoscópico de la rinosinusitis crónica. Por sus contribuciones es denominado el padre de la cirugía endoscópica funcional de los senos paranasales.³

Malte Erik Wigand, en Alemania, describió la técnica endoscópica posteroanterior desde el esfenoides hacia la apófisis unciforme, en casos más problemáticos como pansinusitis o poliposis nasosinusal masiva, operando también por endoscopia tumores como el papiloma nasal invertido. Escribió un libro titulado: *Cirugía endoscópica de los senos paranasales y la base craneal anterior*.⁴

Heinz Stammberger⁵ de Graz, Austria, fue discípulo y asistente del Dr. Messerklinger, sin lugar a dudas su alumno más destacado; escribió numerosos artículos y un libro sobre endoscopia funcional de los senos paranasales y también fue progresando hacia la cirugía de la base del cráneo. Fue un maestro globalista; en México se tuvo el honor de que fuera uno de los profesores invitados al Congreso Nacional de la Sociedad Mexicana de Otorrinolaringología y Cirugía de Cabeza y Cuello AC, en Ixtapa, Zihuatanejo en 1991; hizo una demostración magistral de cirugía endoscópica básica y avanzada durante el Congreso de Mérida en 2005 y siempre estuvo dispuesto a compartir sus conocimientos a nivel internacional.

David W Kennedy,⁶ de la Facultad de Medicina de la Universidad de Pennsylvania, alumno del Dr. Messerklinger, desde 1985 ha difundido y ha sido profesor en Estados Unidos y en muchos otros países; ha publicado numerosos artículos de endoscopia rinosinusal. Desde hace más de

25 años el Dr. Kennedy coordina la sesión de casos clínicos problema, durante el congreso anual de la Academia Americana de Otorrinolaringología y Cirugía de Cabeza y cuello, con la participación de endoscopistas nasosinuales de todas partes del mundo y con un éxito rotundo.

Los otorrinolaringólogos mexicanos hemos tenido la fortuna de contar con la enseñanza del Dr. Kennedy a través de congresos nacionales e internacionales, en varios de ellos con diseccciones en vivo.

Los doctores Kennedy y Stammberger junto con otros médicos innovaron e inventaron instrumental quirúrgico, colaboraron para lograr la angulación de los endoscopios rígidos de 25, 30, 45, 70 grados y un endoscopio de última generación que tiene visión de 10 a 90 grados.

Varios de los otorrinolaringólogos mexicanos cursaron como alumnos en cursos y talleres de los profesores Heinz Stammberger y del Dr. David Kennedy, a los que se les agradece enormemente sus enseñanzas, lo que ha permitido transmitir estos conocimientos a los residentes y otorrinolaringólogos de la especialidad en las diferentes sedes de la República Mexicana; asimismo, se ha reconocido la importancia de conocer a profundidad la anatomía quirúrgica de la nariz y de los senos paranasales, a practicar en cadáver las diferentes técnicas endoscópicas de la nariz y senos paranasales, guiados siempre por un maestro, los que conlleva a evitar complicaciones, que pueden ser incluso fatales.

Wolfgang Draf,⁷ director del Departamento de enfermedades de los oídos, nariz y garganta, cabeza y cuello y cirugía plástica facial, en Fulda, Alemania, emitió como aportación principal en la cirugía de los senos frontales la clasificación del procedimiento Draf 3 B, que es una modificación de la cirugía de Lothrop, indicado en casos de fracaso de la cirugía del seno frontal,



incluyendo el colgajo osteoplástico con rellenos de grasa y cirugía endoscópica fallida del seno frontal.

Reuben Setliff,⁸ director del Setliff Sinus Institute, Sioux Falls, Dakota del Sur, adaptó el rasurador utilizado por los cirujanos ortopedistas, al que denominó: *the hummer*, para usarse como una valiosa herramienta en la cirugía endoscópica de la nariz y senos paranasales, desarrollando puntas con diferentes angulaciones y calibres, que posteriormente comercializaron varias marcas de instrumental quirúrgico. El microdebridador es una tecnología extraordinaria, pero debe ser usado con sumo cuidado, porque se reportan complicaciones, como fístulas de líquido cefalorraquídeo, daño al músculo recto medial, extracción de grasa orbitaria e incluso lesión permanente del nervio óptico.

Aldo Cassol Stam, jefe del Departamento de otorrinolaringología del Complejo Hospitalario Edmundo Vasconcelos y director del Centro de Otorrinolaringología y Base de Cráneo en Sao Paulo, Brasil, publicó numerosos artículos de endoscopia rinosinusal y base del cráneo y el libro *Sugerencias y perlas en la cirugía endoscópica transnasal del cerebro y la base del cráneo*.

El Dr. Stamm^{9,10} es reconocido en todo el mundo. En la República Mexicana, desde hace más de 20 años y en forma continua, ha sido profesor de talleres, cursos y conferencias en diferentes ciudades de México, mostrando sus habilidades como orador y su excelencia en la cirugía nasosinusal, base del cráneo y cerebro.

El Dr. Stamm es ejemplo a seguir para los que quieren avanzar hacia la cirugía de la base del cráneo y del cerebro; primero fue otorrinolaringólogo y posteriormente hizo la especialidad de neurocirugía en Sao Paulo, Brasil.

Navegación endoscópica guiada por imagen

El Dr. Fried, en 1998,¹¹ publicó su experiencia inicial utilizando sensores electromagnéticos. Esta tecnología en tres dimensiones es útil en casos de reoperaciones, en donde se han retirado las relaciones anatómicas o, bien, cirugía de hipófisis o de la base del cráneo, aunque no sustituye al conocimiento de la anatomía quirúrgica de los senos paranasales y de la base del cráneo.

Sinuplastia con balón

Esta herramienta quirúrgica fue desarrollada en 2005 por otorrinolaringólogos australianos y estadounidenses. La dilatación con balón en los senos maxilares, frontales y esfenoidales es una cirugía de mínima invasión; en abril de 2018 el Dr. Rohan Dsouza¹² realizó una revisión sistemática de la sinuplastia con balón en rinosinusitis del antro maxilar, comparando la FESS con el uso del balón. La práctica de la cirugía concluye a favor de la sinuplastia con balón con la que la recuperación es más rápida, el dolor es menor, disminuye la formación de costras y hay mayor satisfacción de los pacientes. La única posible desventaja es el elevado costo del equipo.

Nasalización

El Dr. Roger Jankowsky,¹³ de la Universidad de Lorraine en Nancy, Francia, desarrolló esta técnica endoscópica (esfeno-etmoidectomía, resección del cornete medio, antróstomía) para casos de poliposis nasosinusal masiva, con cirugías previas, o en pacientes con problemas de cilio inmóvil. En principio fue sumamente criticado por lo radical de la cirugía, pero la experiencia en otros centros hospitalarios ha demostrado que con la nasalización, en casos seleccionados, hay menos recidivas que con la FESS.

Endoscopia rinosinusal en pediatría

El tratamiento quirúrgico de la rinosinusitis crónica en niños es controvertido. David Parsons sugiere ser conservador en FESS pediátrica, realizando solamente uncinectomía y antrostomía, dejando Gelfilm en el meato medio que retira a los siete días bajo anestesia general.

Es menos controvertida la cirugía endoscópica en complicaciones de la sinusitis, en fibrosis quística, en sinusitis fúngica o en pólipos antrocoanal.²

Complicaciones

La cirugía endoscópica rinosinusal es una técnica aceptada en todo el mundo y con buenos resultados para el tratamiento de la rinosinusitis crónica y otras indicaciones; sin embargo, tiene complicaciones que pueden ser mortales.

El Dr. Stankiewicz¹⁴ en 1987 hizo una primera publicación de sus complicaciones comparándola dos años más tarde¹⁵ y llegó a la conclusión de que la experiencia juega un papel muy importante en los resultados de la cirugía endoscópica, a mayor práctica, menores complicaciones.

El Dr. Anthony Maniglia¹⁶ recopiló de la bibliografía un caso de sección de los nervios ópticos, un caso de sección del músculo recto medial, uno de los nervios ópticos y un caso fatal por lesión de la arteria cerebral anterior.

Radiología e imagen

Es indudable que la imagenología ha ido creciendo a la par del desarrollo tecnológico de la endoscopia nasosinusal y es una ayuda indis-

pensable para el diagnóstico y tratamiento de la endoscopia rinosinusal.

Tomografía computada sin medio de contraste, con ventana para hueso: axial, coronal, sagital

Está indicada en pacientes con rinosinusitis aguda con complicaciones principalmente orbitarias, en rinosinusitis crónica que no responde al tratamiento máximo. En caso de tratamiento quirúrgico, es útil para ver la extensión de la enfermedad y las relaciones anatómicas, que es indispensable conocer para evitar complicaciones, estructuras como la apófisis unciforme, implantación del cornete medio, índice de Keros, si existe o no la celdilla de Onodi (en estrecha relación con el nervio óptico), concha bulosa, cornete paradójico, celdillas frontoetmoidales, entre otras.¹⁷

Tomografía computada con medio de contraste

Se usa en tumores de la nariz y senos paranasales, para ver la vascularización, extensión y si existe destrucción ósea.

Resonancia magnética

Su uso está indicado en complicaciones cerebrales de la rinosinusitis aguda o crónica, infecciones micóticas en las que se muestran imágenes hipointensas en las secuencias T2.¹⁸

La resonancia magnética es útil por su capacidad para diferenciar la densidad de los tejidos entre tumor, mucosa engrosada y secreciones retenidas dentro del seno implicado, si se agrega gadolinio a la resonancia magnética determina con exactitud la extensión del tumor.

La combinación de tomografía computada y resonancia magnética es una buena alternativa



para la planeación quirúrgica de los tumores de la nariz y de los senos paranasales.

Angiografía

La angiografía es útil en tumores vasculares de la nariz y de los senos paranasales, para ver los vasos nutricios y como una vía para la embolización en casos indicados. También sirve en epistaxis postraumática o resistente a otros tratamientos.

Historia de la endoscopia de la nariz y senos paranasales en la República Mexicana

En México el entusiasmo por la endoscopia rinosinusal inició en el decenio de 1980, principalmente por la gran difusión de los doctores Stammberger y Kennedy, entre otros.

Con el objetivo de conocer quiénes han publicado artículos en relación con la endoscopia nasosinusal, solicité por correo electrónico a todos los jefes de los servicios de Otorrinolaringología y cirugía de cabeza y cuello en los que existe enseñanza de posgrado de la República Mexicana que enviaran los currícula y los artículos publicados de los médicos de su servicio.

Existen también colegas que son incluidos y que no están en hospitales de enseñanza, porque están jubilados o por ejercer en la medicina privada, pero que han contribuido al desarrollo de la endoscopia en México.

No todos los jefes de servicio respondieron, por lo que únicamente se publica la información obtenida.

Dr. Luis Alberto Macías Fernández. Inició sus primeras exploraciones endoscópicas en 1982, siendo residente del servicio de otorrinolaringología del Centro Médico La Raza, del IMSS, presentó las primeras fotografías de antroscopias

por vía de la fosa canina y meato medio, durante el Congreso de la SMORL en la Ciudad de Morelia, Michoacán, en 1983.

El Dr. Macías ha sido profesor titular de los cursos de cirugía endoscópica y base de cráneo de 1997 al 2012, ha publicado tres artículos como autor y un artículo como coautor.¹⁹⁻²¹

Dr. Germán Enrique Fajardo Dolci. Ha ocupado numerosos e importantes cargos administrativos, desde 2016 es director de la Facultad de Medicina de la Universidad Nacional Autónoma de México, apoyando cada año talleres de cirugía endoscópica rinosinusal.

Es miembro de la Academia Nacional de Medicina, donde fue tesorero, y miembro de la Academia Mexicana de Cirugía. Fue presidente de la Sociedad Mexicana de Otorrinolaringología y Cirugía de Cabeza y Cuello en 2006-2007. Cuenta con 134 artículos publicados,^{22,23} también es autor o coautor de 38 libros y 22 capítulos.

General Médico Cirujano Edgard Novelo Guerra. Ha sido jefe del servicio de Otorrinolaringología y Cirugía de Cabeza y Cuello del Hospital Central Militar, ocupó el cargo de profesor de posgrado en el Hospital Central Militar. Fue presidente de la Sociedad Mexicana de Otorrinolaringología y Cirugía de Cabeza y Cuello. Ha sido profesor titular e invitado en numerosos cursos y talleres en cirugía endoscópica nasosinusal.

Sus principales aportaciones han sido en la descompresión por trauma de los nervios ópticos, cierre de fístulas de líquido cefalorraquídeo, entre otras. Ha publicado artículos, ha colaborado como autor o coautor en libros de endoscopia rinosinusal.^{24,25}

Coronel Médico Cirujano Marcos Antonio Rodríguez Perales. Fue presidente de la Sociedad

Mexicana de Otorrinolaringología y Cirugía de Cabeza y Cuello AC, 2008-2009. Director-editor de la Revista Anales de Otorrinolaringología Mexicana, 2001-2007. Jefe de consulta externa, jefe de sala, jefe de servicio de ORL y CCC, jefe de Departamento de Alta Especialidad, Hospital Central Militar. Miembro titular de la Academia Mexicana de Cirugía desde 2014. Ha participado en 780 ponencias, cursos y congresos nacionales y en el extranjero. Tiene 122 publicaciones, 16 en capítulos de libro. Es autor del libro *Otorrinolaringología y cirugía de cabeza y cuello*.²⁶

Dentro de la cirugía oculoplástica destaca el uso en dacriocistorrinostomía con una microcánula iluminada, para liberar la estenosis en el conducto nasolacrimal.

Dr. Héctor Manuel Prado Calleros. Fue jefe de la División de Otorrinolaringología y Cirugía de Cabeza y Cuello en el Hospital General Dr. Manuel Gea González de 2008 a 2017. Director de enseñanza e investigación del Hospital General Dr. Manuel Gea González desde el 1 de abril de 2017 a la fecha. Coordinador del Subcomité Académico de Otorrinolaringología y Cirugía de Cabeza y Cuello, Facultad de Medicina, UNAM, 2018-2022. Miembro numerario de la Academia Nacional de Medicina desde 2015. Académico de número de la Academia Mexicana de Cirugía desde 2018. Autor del libro *Práctica de la Otorrinolaringología y Cirugía de Cabeza y Cuello*, 2012, y del eBook *Práctica de la Otorrinolaringología y Cirugía de Cabeza y Cuello*, 2016.

Autor y coautor en 17 capítulos de libros, 52 artículos publicados en revistas²⁷ y ocho tesis dirigidas. Posgrado en The Center Skull Base Surgery, Alvarado Medical Center, San Diego, California, 2001, con el Dr. Perry T Mansfield.

Dr. Daniel Bross Soriano. Es miembro de la Academia Mexicana de Cirugía. Miembro del comité editorial de la Revista Otolaryngology Head

and Neck Surgery, director-editor asociado del comité editorial de la Revista Anales Médicos.

Fue presidente del Consejo Mexicano de Otorrinolaringología y Cirugía de Cabeza y Cuello AC, presidente de la Asociación Médica del Hospital ABC, y director-editor de la Revista Anales de Otorrinolaringología Mexicana durante 11 años.

Autor y coautor de 110 artículos en 32 revistas indexadas. Autor o coautor de 25 capítulos en libros de la especialidad. Fue autor en el estudio retrospectivo "Complicaciones y causas de falla en cirugía endoscópica y funcional de nariz y senos paranasales",²⁷ se revisaron los expedientes de 220 pacientes, operados entre enero de 1994 y diciembre de 1998, encontrando que la complicación más frecuente fue el sangrado posoperatorio en 2.73%, pero solamente requirió transfusión sanguínea un paciente (0.45%). La recidiva fue por falla en la técnica en 3.6% y está relacionada con la experiencia del cirujano.

Concluye que la cirugía endoscópica es una técnica segura, siempre y cuando la realice un cirujano experto o si es un residente que sea supervisado por un otorrinolaringólogo bien capacitado.

Como coautor participó en el artículo titulado "Cirugía endoscópica en angiofibroma juvenil. Experiencia en nueve pacientes".²⁸ Entre 1992 y 1996 se usó la endoscopia sola o combinada con abordaje sublabial ampliado, en todos los casos sin tumor residual y con seguimiento de seis meses a cinco años. "Cabe hacer notar que fuimos los primeros en operar endoscópicamente el angiofibroma juvenil", ya que para 1992 era una contraindicación por el sangrado tan importante.

El primer caso en México de extirpación de angiofibroma nasofaríngeo juvenil exclusivamente por endoscopia fue en un paciente de 22 años



con tumor residual que afectaba el seno esfenoidal, invitado a operar al paciente por el Dr. Francisco Javier Ochoa, en ese entonces (1992) jefe de Cirugía de Cabeza y Cuello del Instituto Nacional de Cancerología. El instrumental y equipo pertenecía al Hospital General Dr. Manuel Gea González. El cirujano fue el Dr. José R Arrieta y el ayudante el Dr. Daniel Bross, con extirpación total del tumor, sin tejido residual y con sagrado de 400 mL.

Dr. Alejandro Martín Vargas Aguayo. Desde 2016 a la fecha es jefe del Servicio de Otorrinolaringología del Centro Médico ABC. De 1996 a 2015 fue jefe del Servicio de Otorrinolaringología del Hospital de Especialidades, Centro Médico Nacional Siglo XXI del Instituto Mexicano del Seguro Social. Profesor titular del curso de Otorrinolaringología, UNAM, 2005-2017. Profesor titular en siete cursos de cirugía endoscópica de nariz y senos paranasales. Publicaciones: libros *El ABC de la Otorrinolaringología* (2018), *Fundamentos de la cirugía endoscópica de la nariz y senos paranasales* (2002) y siete artículos como autor relacionados con endoscopia rinosinusal y cinco artículos como coautor. Sus aportaciones son fundamentalmente en la descompresión orbitaria en pacientes con exoftalmos por enfermedad de Graves-Basedow.²⁹

Dr. Eulalio Vivar Acevedo. Jefe del Servicio de Otorrinolaringología del Hospital de Especialidades del Centro Médico Nacional Siglo XXI. Profesor del curso de Otorrinolaringología de posgrado, UNAM. En 1994 se adquirió el equipo para endoscopia de la nariz y senos paranasales, desde entonces es la cirugía más frecuente después de la otológica. Autor en capítulo de libro. Vivar Acevedo E, Capítulo 75: "Fístulas de líquido cefalorraquídeo". *Otorrinolaringología y cirugía de cabeza y cuello*. McGraw-Hill, 2009. Vivar Acevedo E, Vargas Aguayo A. Capítulo 21. "Prevención y manejo de complicaciones intracraneales en la cirugía endoscópica naso-

sinusal". En Caretta-Barrada. *Complicaciones en otorrinolaringología*. 2016.

Coautor de capítulo de libro: Novelo Guerra E, Bross Soriano D, Vivar Acevedo E. Capítulo 23: "Cirugía endoscópica etmoido-esfenoidal". Libro: *Diagnóstico y tratamiento de patología rinosinusal*. Publicaciones en revistas relacionadas con la endoscopia: dos como autor^{30,31} y tres como coautor.³²

Dr. Benjamín Fernández Macías. Director del Centro Otorrinolaringológico Integral, Ciudad de México. Director del diplomado avanzado en cirugía endoscópica DACE desde 2001, Ciudad de México. Es profesor y director del curso internacional de cirugía endoscópica de nariz y senos paranasales y de base de cráneo en el Hospital Español desde hace 15 años. Contribuciones: precursor en cirugía endoscópica en México desde 1989 y cirugía guiada por imagen en FESS desde 1994. Creador de instrumentos de nueva generación en cirugía endoscópica de senos paranasales.

Ha sido autor y coautor de artículos y en capítulos de libro de nariz, senos paranasales y base de cráneo.¹⁹

Dr. Juan Eugenio Salas Galicia. El Dr. Salas Galicia es profesor de la Universidad Veracruzana y ejerce la medicina privada en Médica Santé de Veracruz, Veracruz. Desde hace más de 20 años se dedica principalmente a la endoscopia rinosinusal y de la base del cráneo. Es el alumno más destacado del Dr. Aldo Stamm.

Le fue otorgado un reconocimiento en Sao Paulo, Brasil, por ser profesor de cirugía endoscópica de la nariz y senos paranasales en forma continua por más de 15 años. Ha sido profesor titular e invitado en numerosos cursos y talleres nacionales e internacionales.

En 2014, en el LXIV Congreso Nacional de la Sociedad Mexicana de Otorrinolaringología y Cirugía de Cabeza y Cuello, en la ciudad de Querétaro, Querétaro, los doctores Juan Eugenio Salas Galicia, Héctor Macías Reyes, Omar Cadena Terrero, María Chávez Méndez y Armando González Gutiérrez obtuvieron el primer lugar en Categoría de investigación clínica con el trabajo libre: Estudio anatómico-radiológico de la porción pterigoidea de la arteria maxilar en la fosa infratemporal.

Ha publicado artículos en relación con la localización de la arteria maxilar en la fosa pterigoidea e infratemporal.^{33,34}

Es autor del capítulo 8: "Pared lateral nasal y senos paranasales" en el libro: *Otorrinolaringología y Cirugía de Cabeza y Cuello*.³⁵ Es autor del *Manual de disección de la pared nasal y de los senos paranasales*.³⁶ Ha hecho hincapié de la ventaja de fulgurar endoscópicamente las arterias etmoidales y la arteria esfenopalatina en epistaxis severas.

Dr. Carlos Cuiilty Siller. Ejerce en el Hospital Ángeles Valle Oriente, en San Pedro Garza García, Nuevo León. Realizó la subespecialidad de endoscopia de la nariz y senos paranasales con el Dr. Frederick A Kuhn en Savannah, Georgia, Estados Unidos.

Es profesor nacional e internacional de cirugía endoscópica de nariz y senos paranasales. Su principal aportación es en cirugía de la hipófisis en conjunto con el neurocirujano.

Publicó un artículo de descompresión orbitaria transconjuntival endoscópica.³⁷ Es autor de abordajes y cirugía del seno esfenoidal en el libro *Otorrinolaringología y Cirugía de Cabeza y Cuello*. McGraw Hill Editores, 2009 capítulo 71, pp 320-321.

Es coautor del *Atlas de Cirugía Endoscópica y Base de Cráneo*, Asociación Colombiana de Otorrinolaringología Cirugía de Cabeza y Cuello, Maxilofacial y Estética Facial.

Dr. Carlos De la Torre González. Jefe de Otorrinolaringología Pediátrica del Hospital Infantil Dr. Federico Gómez de la Ciudad de México.

Profesor titular de la Subespecialidad en Otorrinolaringología Pediátrica de la Universidad Nacional Autónoma de México.

Es coautor de un estudio multicéntrico de complicaciones de la micosis rinosinusal en pacientes inmunodeprimidos.³⁸

Es coautor de un estudio retrospectivo usando la combinación endoscópica y antrostomía maxilar en 27 niños con pólipo antrocoanal, llegando a la conclusión de que es mejor la cirugía combinada que solamente la FESS en el tratamiento quirúrgico del pólipo antrocoanal.³⁹

Dra. Bertha Beatriz Castillo Ventura. Jefa de la División de Otorrinolaringología y Cirugía de Cabeza y Cuello del Hospital General Dr. Manuel Gea González de 2017 al 30 de junio de 2019.

Profesora titular de la especialidad en Otorrinolaringología y Cirugía de Cabeza y Cuello de la Facultad de Medicina de la Universidad Nacional Autónoma de México de 2017 a la fecha.

Hizo la subespecialidad en trastornos de la deglución y cirugía de cabeza y cuello en Pittsburgh, Estados Unidos, de 2000 a 2002.

En relación con la cirugía endoscópica rinosinusal, se dedica principalmente a la extirpación de tumores benignos y malignos de la nariz y senos paranasales por vía cerrada con endoscopia o en combinación abierta, principalmente la vía sublabial ampliada modificada.



Publicó como autor en el libro *Práctica de la Otorrinolaringología y Cirugía de Cabeza y Cuello*. Fístula de líquido cefalorraquídeo, concluyendo que en 85% la causa por traumatismo craneoencefálico también puede ser secundaria a cirugía endoscópica de nariz y senos paranasales, tumores o suceder de manera espontánea en 1/50,000 individuos. El sitio de origen puede ser en la lámina cribosa del etmoides, en los senos esfenoidal y frontal.⁴⁰

Historia de la endoscopia rinosinusal en el Hospital General Dr. Manuel Gea González

En 1991 los doctores José R Arrieta Gómez y Daniel Bross Soriano fueron al curso teórico y práctico de endoscopia nasosinusal en la Universidad de Pensilvania con el Dr. David Kennedy, en ese mismo año los doctores Frank Rosengaus Leizgold y Miguel Ángel Betancourt Suárez asistieron al taller de endoscopia de nariz y senos paranasales en la ciudad de Graz, en Austria, con el Dr. Heinz Stammberger.

Durante 1992 se adquirió por parte del hospital el primer equipo completo para cirugía endoscópica rinosinusal, con el que se inició el primer trabajo de investigación: Estudio comparativo entre cirugía convencional, cirugía microscópica y endoscópica en sinusitis crónica maxilar, se demostró diferencia estadísticamente significativa a favor de la cirugía endoscópica.⁴⁶ Premiado como el mejor trabajo de residentes en el XLIII Congreso Nacional de la Sociedad Mexicana de Otorrinolaringología y Cirugía de Cabeza y Cuello, celebrado en Veracruz en 1993. Además, fue la tesis del Dr. Miguel Ángel Betancourt Suárez, dirigida por el Dr. Frank Rosengaus Leizgold.

En 1993 se adquirieron tres equipos para exploración endoscópica de la nariz y los senos paranasales.

Con el objetivo de compartir los conocimientos de la cirugía endoscópica de la nariz y senos paranasales, se impartieron talleres en diversas partes de la República Mexicana, desde el estado de Baja California hasta Yucatán, con el patrocinio de la industria farmacéutica y de una casa comercial de instrumental endoscópico de nariz y senos paranasales.

Con la dificultad para conseguir especímenes humanos para la disección y para adquirir destrezas en la cirugía endoscópica nasosinusal, propusimos el modelo porcino como primer paso para el adiestramiento de la cirugía endoscópica rinosinusal.

Posteriormente se tuvo la fortuna de poder conseguir especímenes humanos, traídos de Estados Unidos y en otras ocasiones de la Facultad de Medicina de la UNAM o de otras universidades de la República Mexicana.

En el año 2000, se realizó el primer curso de cirugía endoscópica de oído, con prácticas en especímenes humanos, con práctica de implantes cocleares y con cirugías en vivo transmitidas en circuito cerrado, como una estapedectomía, aplicación de tubos de ventilación al oído medio, miringoplastia, siendo el profesor titular el Dr. José R Arrieta Gómez y como profesores adjuntos los doctores Gonzalo Corvera Béjar y Sergio Iván González Olvera.

Dr. Sergio Iván González Olvera. Residencia en Otorrinolaringología y Cirugía de Cabeza y Cuello en el Hospital General Dr. Manuel Gea González de 1993 a 1996.

Diplomado en Cirugía endoscópica en nariz y senos paranasales en el Hospital General Dr. Manuel Gea González, 1996-1997. Médico adscrito en la División de Otorrinolaringología y Cirugía de Cabeza y Cuello de 1997 a la fecha.

Profesor titular de pregrado en la Universidad Nacional Autónoma de México, 1997-2008. Profesor titular de pregrado, Universidad La Salle de 1997 a la fecha.

Publicó tres capítulos como coautor en el libro *Práctica de la Otorrinolaringología y Cirugía de Cabeza y Cuello*.⁴⁰⁻⁴²

Dr. Gerardo Bravo Escobar. Residencia en Otorrinolaringología y Cirugía de Cabeza y Cuello en el Hospital General Dr. Manuel Gea González, 2000 a 2004. Médico adscrito a la División de Otorrinolaringología y Cirugía de cabeza y Cuello en el Hospital General Dr. Manuel Gea González de 2008 a la fecha. *Postgraduate Overseas Training Module (Endoscopy Sinus Surgery); Royal National Throat Nose and Ear Hospital/The Institute of Laryngology and Otology.* University College London. Tutor: Dra. Valerie J Lund.

Profesor de asignatura de Medicina general (Otorrinolaringología), Facultad de Medicina, UNAM. Profesor de asignatura de Integración Básico Clínica I. Facultad de Medicina, UNAM, Profesor asociado en el curso de especialidad en Otorrinolaringología, Hospital General Dr. Manuel Gea González.

Publicó como coautor: *Descompresión orbitaria de las paredes medial (endoscópica) e inferior (externa)*. Libro *Práctica de la Otorrinolaringología y Cirugía de Cabeza y Cuello*, Prado Calleros, Arrieta Gómez, Prado Abarca, 2012.

Dr. Jorge Glicerio González Sánchez. Fue coordinador de Enseñanza e Investigación en el Servicio de Otorrinolaringología y Cirugía de Cabeza y Cuello del Hospital Dr. Valentín Gómez Farías, ISSSTE, Guadalajara, Jalisco.

Profesor adjunto en Otorrinolaringología de Posgrado, Universidad de Guadalajara, Hospital Dr. Valentín Gómez Farías, ISSSTE.

Profesor adjunto en Neurocirugía de posgrado, Universidad de Guadalajara, Servicio de Neurocirugía, Universidad de Guadalajara; Nuevo Hospital Civil Dr. Juan I Menchaca.

Director de dos tesis de posgrado en otorrinolaringología de posgrado y cirugía endoscópica: Dra. Claudia Bonner Osorio: *Fístulas de líquido cefalorraquídeo* y Dra. Ana Milagros Chávez Velázquez: *Cirugía endoscópica de base de cráneo*.

Trabajos en congresos: nasoangiofibromas, pólipo antrocoanal, cirugía endoscópica en pediatría, dacriocistorrinostomía endoscópica.

Dos publicaciones como autor.^{43,44} Historia de la cirugía endoscópica rinosinusal en el Servicio de Otorrinolaringología del Hospital Valentín Gómez Farías, ISSSTE, Guadalajara, Jalisco.

Primera etapa

Cirugía endoscópica funcional de nariz y senos paranasales

Se inició informalmente a finales del decenio de 1980 con cirugías endoscópicas esporádicas en casos aislados de sinusitis crónica y poliposis nasosinusal. En 1990 inició el movimiento quirúrgico mexicano en el área endoscópica nasosinusal con los cursos dirigidos por el maestro Dr. José R Arrieta Gómez del Hospital General Dr. Manuel Gea González en la Ciudad de México y posteriormente los cursos del Dr. Edgard Novelo Guerra en el Hospital Central Militar; en dichos cursos-taller la práctica quirúrgica se realizaba en cabezas de cerdo. En esas fechas El Dr. Arrieta realizó un entrenamiento con el Dr. Dale Rice en Marina del Rey, en California, y asistió al curso entrenamiento quirúrgico endoscópico con el Dr. Heinz Stammberger y el Dr. Clements en la Universidad de Colonia, Alemania, en 1992. A partir de entonces técnicamente iniciamos la



práctica de la cirugía endoscópica funcional de nariz y senos paranasales para tratamiento de enfermedad inflamatoria (sinusitis), polipoidea y de tumoraciones nasosinusales.

En 1993 se constituyó un equipo interinstitucional de cirugía endoscópica nasosinusal denominado cirugía endoscópica nasal Guadalajara, conformado por los doctores José Luis Medina Godínez (Nuevo Hospital Civil de Guadalajara Dr. Juan I Menchaca), Héctor Macías Reyes (Hospital Civil Guadalajara Fray Antonio Alcalde) y Jorge Glicerio González S (Hospital Valentín Gómez Farías, ISSSTE) para acrecentar la práctica quirúrgica, la capacitación y la casuística; los primeros resultados del grupo se presentaron en los trabajos libres del Congreso Nacional SMORL en la Ciudad de México en 1994.

Durante los primeros cinco años (1991 a 1996) se fortalecieron los conocimientos de anatomía quirúrgica endonasal y adquirimos experiencia en el tratamiento de enfermedad inflamatoria crónica, variantes anatómicas de la pared nasal lateral y poliposis nasosinusal, con las técnicas de los profesores Wigand y Messerklinger. A partir de entonces inicio como profesor y prosector de los cursos de cirugía endoscópica en las sociedades de nuestra especialidad en México.

Segunda etapa

Cirugía endoscópica sinonasal avanzada

Esta etapa se caracterizó por realizar cirugía endoscópica nasal avanzada, en las que se ampliaron las indicaciones de la cirugía endoscópica, como fue cirugía endoscópica en niños, dacriocistorrinostomía, manejo endoscópico de fístulas de líquido cefalorraquídeo, descompresión orbitaria en enfermedad de Graves, cirugía endoscópica maxilar de revisión, manejo endoscópico de enfermedad polipoidea difusa,

cirugía del seno frontal, sinusitis por hongos, cirugía del seno esfenoidal, descompresión del nervio óptico, manejo endoscópico de epistaxis, evaluación de cefalea rinológica, tratamiento endoscópico de tumores, mucocelos, cirugía pituitaria, complicaciones y mala práctica de cirugía endoscópica, así como uso de equipos electromecánicos: Hummer y el inicio de la cirugía asistida por computadora.

En 1996, el Colegio de Otorrinolaringólogos y CCC de Jalisco realizó el primer curso internacional de cirugía endoscópica de nariz y senos paranasales, cuya sede fue el Hospital Militar en Guadalajara, teniendo como profesor extranjero al Dr. Aldo C Stamm y a un grupo de profesores nacionales iniciadores de esta corriente quirúrgica, entre los que me encontraba. A partir de esas fechas hubo gran entusiasmo por esta área, manifestado por una explosión de cursos de actualización en las técnicas endoscópicas, tanto básicos como avanzados, como los realizados por el maestro Dr. José R Arrieta, el Dr. Edgar Novelo, el Dr. Boris Nurko B y, por supuesto, el curso del Dr. Eugenio Salas Galicia en la Universidad Autónoma de Veracruz, en la ciudad de Veracruz, Veracruz, al que asistía regularmente como profesor extranjero el Dr. Aldo C Stamm. Paralelo a la valiosa ganancia práctica y experiencia se inició con la publicación de trabajos científicos y trabajos tutoriales de tesis de posgrado de residentes.

Tercera etapa

Cirugía endoscópica de la base del cráneo y abordajes extendidos

A partir del año 2000 y de acuerdo con las publicaciones del grupo endoscópico más influyente en todo el mundo, el grupo de la Universidad de Pittsburg, encabezado por el Dr. Ricardo L Carrau, estableció las directrices para el aprendizaje y capacitación de la cirugía endoscópica nasosinusal avanzada por niveles.

Aprovechando la experiencia adquirida en el manejo de enfermedad de senos paranasales se amplían los horizontes de la cirugía endonasal con otras especialidades, como manejo de atresia de coanas y tumores en pediatría, vía lagrimal y mucocelos frontoetmoidales con oftalmología y cirugía oculoplástica, hendiduras y traumatismo facial con cirugía plástica, entre otros, pero el avance más importante fue conformar el equipo de cirugía endoscópica de la base del cráneo en conjunto con el Dr. Héctor Velázquez Santana del Servicio de Neurocirugía del mismo hospital e iniciar en tiempo y forma el tratamiento de la enfermedad de esa área con participación de los residentes de ambas especialidades e incluso se realizan trabajos de investigación, técnicas quirúrgicas en animales e innovaciones a técnicas descritas, así como trabajos de tesis de posgrado.

Con la estructuración y protocolización de conocimientos, práctica quirúrgica y con las habilidades adquiridas en esta área se creó con apoyo de la dirección médica del hospital un grupo quirúrgico multidisciplinario denominado Sinergia Médica, el Dr. Glicerio González fue elegido como director y coordinador para la atención de casos clínicos problema, como mucormicosis rinocerebral, politraumatismos y tumores cráneo-faciales, entre otros, obteniendo buenos resultados que se publicaron en revistas de la institución.

Al salir del ISSSTE el Dr. González se integró como profesor adjunto al Servicio de Neurocirugía del Nuevo Hospital Civil de Guadalajara Juan I Menchaca por invitación de su director, Dr. Ramiro López Elizalde, creando el binomio neurocirujano-otorrinolaringólogo), con el Dr. Héctor Velázquez Santana, con quien conformé el equipo de base de cráneo. En relación con la enseñanza ha realizado en dos ocasiones el curso Cirugía endoscópica de nariz, senos paranasales y base de cráneo: operando con los profesores, con el auspicio académico del

Colegio de Otorrinolaringólogos y Cirujanos de Cabeza y Cuello del estado de Jalisco con la participación de destacados profesores nacionales y extranjeros, como los maestros Dr. Aldo C Stamm, Dr. Adolfo González y el Dr. Theodore Schwarze.

Dr. José Luis Medina Godínez. Presidente del Colegio de Otorrinolaringólogos y cirujano de Cabeza y Cuello del estado de Jalisco, AC, 1997-1998. Integrante del equipo de Cirugía endoscópica y base de cráneo en el Hospital Real San José, Guadalajara, Jalisco. Profesor titular y profesor invitado en ocho cursos y talleres de cirugía endoscópica de nariz y senos paranasales. Ponente en diez conferencias de rinosinusitis crónica, rinosinusitis fúngica alérgica y cirugía endoscópica de nariz y senos paranasales.

Asistente al *Fourth course on endoscopic surgery of the paranasal sinuses. Vrije Universiteit Brussel Belgium, Kolner Universitat, Alemania, 1992.*

Participó en el X curso de Cirugía endoscópica de nariz, senos paranasales y base de cráneo. Profesor Aldo Stamm. Acapulco, 2004. Cursos de cirugía endoscópica nasosinusal y de base de cráneo, Dr. Alexander Felippu, Guadalajara, Jalisco, 2007. Asistente al Dr. Glen Nelson, *Surgeon education and training Center.* Cirugía endoscópica de senos paranasales y base de cráneo. Jacksonville, Florida, Estados Unidos, 2014 y 2018.

Dr. Héctor Macías Reyes. Jefe del Servicio de Otorrinolaringología y Cirugía de Cabeza y Cuello del Hospital Civil Fray Antonio Alcalde, Guadalajara, Jalisco.

Ha sido el motor de la cirugía endoscópica rinosinusal en la ciudad de Guadalajara, Jalisco, y en otras ciudades del país, ya sea como profesor titular o como invitado.



Ha participado como conferencista en congresos nacionales, así como autor y coautor en artículos de endoscopia nasosinusal.³⁸

Dr. Miguel Ángel Betancourt Suárez. Miembro del consejo editorial de la revista *Anales de Otorrinolaringología Mexicana* de 1999 a 2002 y de 2009 a 2012.

Profesor nacional en 83 cursos, congresos y talleres. Cinco artículos publicados en revistas nacionales, cuatro artículos en revistas internacionales y autor en cuatro capítulos de libros relacionados con la especialidad.

Libros publicados: *Orí Genes*. Ed. Alfil 2008. *Origen de las enfermedades infecciosas y algunos hechos curiosos*, 2010. *Desencanto divino*. Grope libros, 2013. *Alcohol y otras drogas*. *Conócelas antes de enfrentarlas*. Amazon 2015.

En 1993 publicó como autor el artículo: "Comparación de resultados con cirugía endoscópica, cirugía convencional y cirugía microscópica en el tratamiento de la sinusitis maxilar", demostrando una diferencia estadísticamente significativa a favor de la cirugía endoscópica,⁴⁶ premiado como el mejor trabajo de residentes en el XLIII Congreso Nacional de la Sociedad Mexicana de Otorrinolaringología y Cirugía de cabeza y Cuello, celebrado en Veracruz en 1993.

Dr. Luis Govea Camacho. Jefe del Servicio de Otorrinolaringología del Centro Médico de Occidente en Guadalajara (CMNO), Jalisco, IMSS.

El Dr. Govea Camacho relata en forma detallada acciones relacionadas con la endoscopia rinosinusal en el Centro Médico de Occidente (CMO): En 1995, la tesis de Maestría del Dr. Miguel Ángel Zaragoza: *Hemibullectomía comparada con bullectomía completa en sinusitis etmoidal*. En 1997 tuvo lugar el primer curso de cirugía endoscópica de senos paranasales, del CMNO,

con el apoyo del Servicio Médico Forense y el Departamento de Morfología de la Universidad de Guadalajara, siendo los profesores los doctores Edgard Novelo Guerra, José R Arrieta Gómez, Eugenio Salas, Armando González y Héctor Macías Reyes.

El Dr. Ramiro Chávez Montoya realizó su tesis de posgrado: *Ampliación del orificio natural del seno maxilar en el tratamiento de la sinusitis maxilar con control endoscópico*. Con ella demostró curación de 75% para la ampliación del ostium maxilar de 1.5 centímetros comparada con 47.7% con la ampliación del ostium maxilar de 2.5 centímetros.

A partir de 1999, se empezó a cambiar la cirugía microscópica tradicional por la cirugía endoscópica y con el apoyo del microdebridador para la resección de la poliposis nasosinusal.

En 2005, siendo la asesora de tesis la Dra. en Ciencias Alejandra G Miranda Díaz, el Dr. Luis Humberto Govea Camacho publicó su tesis: *Rinosinusitis causada por obstrucción con merocel en los ostia maxilares en cerdos, controlada por endoscopia*. Llegaron a la conclusión de que el modelo porcino es viable para el estudio de sinusitis, muy cercano a la fisiopatología en el ser humano.

En 2007 la curva de aprendizaje de las técnicas endoscópicas comenzó a rendir frutos en el curso de especialización, permitiendo que los residentes de segundo año tuvieran contacto en forma supervisada con los pasos iniciales de estas técnicas, logrando que el residente de tercer año tuviera dominio del manejo de la cirugía en técnicas básicas con enfermedad no complicada y el residente de cuarto año adquiriera ya la habilidad de realizar técnicas más avanzadas, como tratamiento de enfermedad del seno frontal, esfenoidal y del piso anterior del cráneo, siempre supervisados por un médico adscrito.

Este proceso se consolidó en el año 2010, bajo la dirección del Dr. Govea Camacho, adquiriendo la primera torre de cirugía endoscópica de última generación, con videograbación, radiofrecuencia, cámara de alta definición, dos monitores de grado médico, y microdebridador. Con recursos otorgados por CONACYT se adquirieron lentes e instrumental adecuado para la realización de cirugía endoscópica. Ya contando con el equipo necesario, se buscó perfeccionar la técnica, por lo que los doctores Govea y Marcela Hernández acudieron al curso de cirugía de base de cráneo en Fort Worth, Texas.

Ante el aumento de demanda en 2011 se comenzó con equipo subrogado, en donde se proveyó instrumental de última generación para tratamiento de enfermedad rinosinusal y para el control hemostático de este tipo de procedimientos.

Entre 2007 y 2011 el Dr. Luis Alberto Prieto López realizó un estudio comparativo entre endoscopia, microscopia e incisiones externas para la resección de papiloma nasal invertido, concluyendo que el uso de los endoscopios de 0 y 30 grados son buena alternativa porque permite buena visión, mejor control del sangrado y bajar las tasas de recurrencia.

En 2017 los doctores Ángel Palestino Gallardo y Roberto Fierro Rizo publicaron el artículo: "Efectividad de la cauterización endoscópica versus taponamiento nasal como tratamiento de epistaxis severa por crisis hipertensiva en el Centro Médico Nacional de Occidente". A los siete días de seguimiento 31% del grupo de taponamiento volvió a sangrar mientras que hubo 100% de éxito en los pacientes con cauterización endoscópica.

En 2018 hubo una nueva edición del curso de rinoplastia y cirugía funcional de senos paranasales, con la participación de profesores,

como los doctores Eugenio Salas, Jorge Glicerio, Jesús Franco Anzola y Armando González Gutiérrez.

La historia de la endoscopia en el Centro Médico Nacional de Occidente ha sido un arduo proceso, que finalmente hoy se ve reflejado en múltiples ámbitos y en el dominio de las técnicas más avanzadas por todos los miembros del servicio, lo que ha llevado a brindar las mejores opciones de tratamiento a los pacientes, obteniendo cada vez resultados más satisfactorios.

Dr. Marcos Alejandro Jiménez Chobillón. Médico otorrinolaringólogo en el Departamento de Otorrinolaringología del Instituto Nacional de Enfermedades Respiratorias Ismael Cosío Villegas.

Coordinador de la Clínica IAPA (intolerancia a la aspirina, poliposis nasosinusal y asma bronquial) en el Instituto Nacional de Enfermedades Respiratorias Ismael Cosío Villegas.

Profesor universitario adjunto del curso de posgrado en Otorrinolaringología y Cirugía de Cabeza y Cuello por parte de la Universidad Nacional Autónoma de México.

Profesor del curso de pregrado de Otorrinolaringología por parte de la Universidad Anáhuac de México desde junio de 2011.

Subespecialidad en rinología y cirugía endoscópica de nariz y senos paranasales. Título: Rinología y cirugía endoscópica de nariz y senos paranasales. Universidad Henri Poincaré, Nancy, Francia, con el Dr. Roger Jankowski.

Publicaciones:⁴⁷⁻⁵³ capítulos de libros: "Chirurgie du sinus frontal (traumatismes et tumeurs exclus I)". Autor del capítulo: "L'Encyclopédie Médico-Chirurgicale". EMC (Elsevier SAS, Paris), Techniques Chirurgicales-Tete et Cou, 46-160, 2005.



Autor del capítulo: “Alteraciones de la cicatrización en la cirugía endoscópica nasosinusal. Complicaciones en otorrinolaringología y cirugía de cabeza y cuello”. Ha participado como profesor y conferencista en múltiples cursos y congresos nacionales e internacionales.

Dr. José Ricardo Sánchez Santa Ana. Otorrinolaringólogo y Cirujía de Cabeza y Cuello, Hospital Central Militar y miembro de la Sociedad Mexicana de Otorrinolaringología y Cirugía de Cabeza y Cuello AC.

Autor del capítulo: “Complicaciones orbitarias en la cirugía endoscópica nasosinusal”.⁵⁴

Dr. Alain Sánchez Vázquez del Mercado. Otorrinolaringólogo y cirujano de cabeza y cuello, adscrito al Servicio de Otorrinolaringología del Hospital Juárez de México. Autor del capítulo: “Exploración física y endoscópica de nariz y senos paranasales”.⁵⁵

Dr. José Luis Vargas Jiménez. Otorrinolaringólogo y cirujano de cabeza y cuello. Jefe del Servicio de Otorrinolaringología, Hospital Central Norte, PEMEX, México.

Autor del capítulo 67: “Complicaciones de la sinusitis” en el libro: *Otorrinolaringología y Cirugía de Cabeza y Cuello*.⁵⁶

Dr. Luis Fernando Macías Valle. Médico adscrito al Servicio de Otorrinolaringología y Cirugía de Cabeza y Cuello del Hospital Español de México y profesor asistente de la especialidad ante la Facultad Mexicana de Medicina de la Universidad La Salle. Subespecialidad quirúrgica en rinología y cirugía endoscópica de base craneo, en la Universidad de British Columbia en Vancouver, Canadá, y en la Universidad de Adelaide en Australia bajo la tutela del Dr. Peter John Wormald.

El Dr. Macías tiene interés particular en enfermedad quirúrgica sinonasal inflamatoria y tumoral, así como en la formación de equipos multidisciplinarios en cirugía de la base del cráneo. Ha colaborado en diversas publicaciones en revistas internacionales, así como en capítulos de libros de la especialidad. Actualmente es revisor de múltiples revistas, incluida la revista de la Sociedad de Rinología Americana.

Dr. Armando González Gutiérrez. Parte de su formación en endoscopia de senos paranasales con el Dr. Eugenio Salas Galicia en Médica Santé, Veracruz, México, 2008.

Médico adscrito al Hospital Civil de Guadalajara Fray Antonio Alcalde y coordinador de la Clínica de Senos Paranasales y Base de Cráneo del Servicio de Otorrinolaringología.

Profesor de asignatura B de la Universidad de Guadalajara. Clínica de Otorrinolaringología de la carrera de Medicina.

Becario en cirugía endonasal y base de cráneo del 24 de enero de 2011 al 7 de abril de 2011. Profesores: Dr. Aldo C Stamm y Dr. Alexander Felippu, en el Centro de Otorrinolaringología e Fonoaudiología de Sao Paulo, Brasil.

Participante como profesor en el taller de disección de senos paranasales del LXII Congreso Nacional de la Sociedad Mexicana de Otorrinolaringología y Cirugía de Cabeza y Cuello, celebrado en Cancún, Quintana Roo, en 2012.

Participación como profesor en el adiestramiento en rinología, cirugía endoscópica de nariz, senos paranasales y base del cráneo. Universidad Villarica, UVM, 2013.

Participación como profesor de disección de demostración: cirugía endoscópica de senos

paranasales en el LXVII Congreso Nacional de la Sociedad Mexicana de Otorrinolaringología y Cirugía de Cabeza y Cuello, efectuado en Mérida, Yucatán, 2017.

Publicaciones como coautor.^{57,58}

REFERENCIAS

- Bailey BJ, Johnson JT. Head and Neck Surgery-Otolaryngology. Newlands SD, Ed. New York: Lippincott Williams and Wilkins; 2013.
- Kevin J. The early history and development of endoscopic sinonasal of endoscopic sinonasal surgery in Australia. *Australia J Otolaryngol* 2018;1985-95.
- Messerlinger W. Endoscopy of the nose. München: Urban and Schwarzenberg, Baltimore 1978.
- Wigand M. Endoscopic surgery of the paranasal sinuses and anterior skull base. Jeorg Thieme. New York: Verlag Stuttgart, 1990.
- Stammburger H. Endoscopic endonasal surgery. Concepts in treatment of recurring rhinosinusitis. Part II Surgical technique. *Otolaryngol Head Neck Surg* 1986 Feb;94(2):147-56.
- Kennedy DW. Functional endoscopic sinus surgery. *Tech Arch Otolaryngol* 1985 Oct;111(19):643-49.
- Draf W. Endonasal micro-endoscopic frontal sinus surgery: the Fulda concept. *Op Tech Otolaryngol Head Neck Surg* 1991;2:234-240. doi: 10.1016/S1043-1810(10)80087-9.
- Setliff CR, Parsons SD The Hummer. New instrumentation for functional endoscopic sinus surgery. *Am J Rhinol* 1994;8(6):275-8.
- Stamm AC. Transnasal endoscopic skull base and brain surgery: Tips and pearls. Ed. Thieme Medical Publishers, Unites States, 2011.
- Stamm A, Draf W. Micro-endoscopic surgery of the paranasal sinuses and the skull base. En: *Surgical anatomy of the nose, paranasal sinuses and pterygopalatine fossa*. Berlin: Springer 2007:17-34.
- Fried M. Endoscopic sinus surgery with magnetic resonance imaging guidance: Initial patient experience. *Otolaryngol Head Neck Surg* 1988:374-80.
- Dsouza R, Chaturvedi J, Kadambi P, et al. Balloon sinuplasty literature review: An assessment of clinical studies from 2007 to 2018. *Global J Otolaryngol* 2018:474-84.
- Jankowski R, Pigret D, Decroocq F, Bulm A, Gillet P. Comparison of radical (nasalisation) and functional ethmoidectomy in patients with severe sinonasal polyposis. A retrospective study. *Rev Laryngol Otol Rhinol (Bord)* 2006;127(3):131-40.
- Stankiewicz JA. Complications of endoscopic intranasal ethmoidectomy. *Laryngoscope* 1987 Nov;97(11):1270-3.
- Stankiewicz JA. Complications in endoscopic intranasal ethmoidectomy: an update. *Laryngoscope* 1989 Jul;99(7Pt 1):686-90.
- Maniglia AJ. Fatal and other major complications of endoscopic sinus surgery. *Laryngoscope* 1991 Apr;101(4 Pt1):349-54.
- Laine F, Smoker W. The ostiomeatal unit and endoscopic surgery: anatomy, variations, and imaging findings and inflammatory diseases. *AJR Am J Roentgenol* 1992 Oct;159(4):849-57.
- Zinreich SJ, Kennedy DW, Malat J, Curtin HD, Epstein JI, Huff LC. Fungal sinusitis: diagnosis with CT and MR imaging. *Radiology* 1988 Nov;(169(2):439-44.
- Macías FL, Macías FB. Resección submucosa del cornete inferior con microdebridador: Técnica endoscópica de mínima invasión. *An ORL Mex* 1999;44(3):143-7.
- Macías Fernández L, Gutiérrez M, Soto H. Tratamiento quirúrgico de rinitis crónica hipertrófica. *Revista Alergia Mex* 2003:41-3.
- Macías L, Sánchez A, Gutiérrez J. Cierre de fistulas de líquido cefalorraquídeo en fosa craneana anterior. *An ORL Mex* 2005;48(3):98-100.
- Fajardo-Dolci G. Histología de nariz y senos paranasales. En: *Práctica de la Otorrinolaringología y Cirugía de Cabeza y Cuello*. México: Editorial Médica Panamericana; 2012:698-9.
- Arrieta GJ, Fajardo DG, Prado CH. Estudios diagnósticos en senos paranasales. En: *Práctica de la Otorrinolaringología y Cirugía de Cabeza y Cuello*. México: Editorial Médica Panamericana; 2012:700-8.
- Novelo GE, Vielgo AA. Ventajas e indicaciones de la cirugía funcional endoscópica de los senos paranasales. *Rev Sanid Milit Mex* 1999;53(4):268-70.
- Novelo Guerra Edgard. Cirugía del complejo osteomeatal. En: *Otorrinolaringología y Cirugía de Cabeza y Cuello*. Mexico: Ed. McGraw Hill Interamericana; 2009:308-10.
- Rodríguez PM, Saynes MF, Hernandez VG. Otorrinolaringología y Cirugía de Cabeza y Cuello. México: McGraw Hill; 2009.
- Bross SD, Schimelmitz IJ, Arrieta GJ, Guzmán UR. Complicaciones y causas de falla en cirugía endoscópica y funcional de nariz y senos paranasales. *An Méd Asoc Med Hosp ABC* 1999;44(2):77-81.
- Arrieta GJ, Bross SD, Chi CA, Prado CH. Cirugía endoscópica en angiofibroma juvenil, experiencia en nueve pacientes. *An ORL Mex* 1997;42(2):78-81.
- Vargas AAM, Covarrubias AC. Descompresión orbitaria en la enfermedad de Graves: experiencia de 10 años. *An ORL Mex* 2008;53:60-9.
- Vivar AE, Uriarte CT. Mucocelos de los senos paranasales. Factores etiológicos. *An ORL Mex* 2008;53(2):50-9.
- Angulo-Pérez G, Vivar-Acevedo E, Vargas-Aguayo A, López-Rocha E. Prevalencia, localización y severidad to-



- mográfica de rinosinusitis crónica en pacientes adultos con inmunodeficiencia común variable. *Revista Alergia México* 2015;62:15-21.
32. Salas-Galicia JE, Garza-Talamas LM, López-Vázquez R y col. Abordaje paramaxilar transoral endoscópico a la fosa infratemporal para localizar la arteria maxilar. *An ORL Mex* 2017;62(3):182-96.
 33. Garza-Talamas LM, Salas-Galicia JE, Pineda-Cázar F, Ramos-Félix D. Arteria maxilar tipo asa en relación al músculo pterigoideo lateral. *An ORL Mex* 2014;59(3):187-94.
 34. Salas Galicia JE, Chávez Méndez M. Pared lateral nasal y senos paranasales. En: *Otorrinolaringología y Cirugía de Cabeza y Cuello*. México: McGraw Hill; 2009;28-34.
 35. Salas GJ, Cadena TO, Chávez MM, Stamm A. Manual de disección de la pared lateral nasal y de los senos paranasales. Veracruz, México: Graphos; 2004:14-23.
 36. Sillers MJ, Cuijly-Siller C, Kuhn FA, Porubsky ES, Morpeth JF. Transconjunctival endoscopic orbital decompression. *Otolaryngol Head Neck Surg* 1997;117(Suppl):137S-41S.
 37. Ortiz HG, Carrillo HC, Tapia AL, de la Torre GC, Salinas BM, Macías-Reyes H. Endoscopic management for mycotic nasosinusal complications in immunocompromised infants and children: cases series. *Otolaryngol Head Neck Surg* 2018;159(suppl 1):301.
 38. Mantilla E, Villamor P, De La Torre GC, Álvarez-Neri H. Combined approach for pediatric recurrent antrochoanal polyp: A single-centre case series of 27 children. *J Laryngol Otol* 2019 May 9:1-5. doi: 10.1017/S0022215119000938.
 39. Castillo B, González DE, Prado H. Fístula de líquido cefalorraquídeo: En: *Práctica de la Otorrinolaringología y Cirugía de Cabeza y Cuello*. Prado Calleros, Arrieta Gómez, Prado Abarca. México: Editorial Médica Panamericana; 2012;822-26.
 40. Prado H, González S. Mucocelos. En: *Práctica de la Otorrinolaringología y Cirugía de Cabeza y Cuello*. Prado Calleros, Arrieta Gómez, Prado Abarca. México: Editorial Médica Panamericana; 2012:745-50.
 41. Chavolla R, Arrieta J, Prado H, González S. Angiofibroma juvenil nasofaríngeo. En: *Práctica de la Otorrinolaringología y Cirugía de Cabeza y Cuello*. Prado Calleros, Arrieta Gómez, Prado Abarca. México: Editorial Médica Panamericana; 2012;761-70.
 42. López R, Bravo G. Descompresión orbitaria de las paredes medial (endoscópica) e inferior (externa). En: *Práctica de la Otorrinolaringología y Cirugía de Cabeza y Cuello*. Prado Calleros, Arrieta Gómez, Prado Abarca. México: Editorial Médica Panamericana; 2012;819-21.
 43. González-Sánchez JG, Chávez-Velázquez AM, Velázquez-Santana H. Manejo integral de fístulas de líquido cefalorraquídeo. *An ORL Mex* 2012;57(1):25-30.
 44. González Sánchez JG, Chávez Velázquez AM, Velázquez Santana H. Manejo integral de fístulas de líquido cefalorraquídeo. *An ORL Mex* 2015;60(1):60-63.
 45. Betancourt-Suárez MA, Rosengaus-Leizgold F, Arrieta-Gómez J. Comparación de resultados con cirugía endoscópica, cirugía convencional y cirugía microscópica en el tratamiento de la sinusitis maxilar. *An ORL Mex* 1993;48(4):181-8.
 46. Bodino C, Jankowski R, Grignon B, Jiménez-Chobillón A, Braun M. Surgical anatomy of the turbinal wall of the ethmoid. *Rhinology* 2004;42(2):73-80.
 47. Jiménez-Chobillón MA, Jankowski R. What are the advantages of the endoscopic canine fossa approach in treating maxillary sinus aspergillosis? *Rhinology* 2004;42(4):230-5.
 48. Jiménez-Chobillón MA, Jankowski R. Relationship between mucocelos, nasal polyposis and nasalization. *Rhinology* 2004;42(4):219-24.
 49. Jiménez-Chobillón MA, López-Oliver RD. Transnasal endoscopic approach in the treatment of Graves ophthalmopathy: The value of a medial periorbital strip. *Eur Ann Otorhinolaryngol Head Neck Dis* 2010;127(3):97-103.
 50. Jiménez-Chobillón MA, López-Oliver RD. Abord endoscopique endonasal dans le traitement de l'ophtalmopathie basedowienne: intérêt de préserver une bande médiale de périoste orbitaire pour éviter la diplopie. *Annales françaises d'oto-rhino-laryngologie et de pathologie cervico-faciale* 2010;128(3):122-8.
 51. Jiménez-Chobillón MA, Martínez-Castillo DE, Valdés-Hernández E, Cristerna-Sánchez L. Refinement of the nasalisation technique for nasal polyposis. *Eur Ann Otorhinolaryngol Head Neck Dis* 2016 Apr 7.
 52. J-Chobillón. Chirurgie du sinus frontal (traumatismes et tumeurs exclus). Autor del capítulo. *L'Encyclopédie Médico-Chirurgicale*. EMC (Elsevier SAS, Paris), Techniques chirurgicales-Tete et Cou 2005:46-160. Doi: 10.1016/S1624-5849(05)39887-0
 53. Jiménez Chobillón MA. Alteraciones de la cicatrización en la cirugía endoscópica nasosinusal. En: *Complicaciones en otorrinolaringología y cirugía de cabeza y cuello*. Edición y Farmacia 2016:73-185.
 54. Sánchez-Santa Ana JR. Complicaciones orbitarias en la cirugía endoscópica nasosinusal. En: *Complicaciones en otorrinolaringología y cirugía de cabeza y cuello*. Edición y Farmacia; 2016:195-204.
 55. Vázquez del Mercado A. Exploración física y endoscópica de nariz y senos paranasales. En: *Otorrinolaringología y Cirugía de Cabeza y Cuello*. México: McGraw Hill; 2009;126-28.
 56. Vargas Jiménez JL. Complicaciones de la sinusitis. En: *Otorrinolaringología y Cirugía de Cabeza y Cuello*. México: McGraw Hill; 2009;302-7.
 57. González-Romero A, González-Gutiérrez A. La endoscopia en el diagnóstico rinosinusal. En: *Diagnóstico y tratamiento de patología rinosinusal*. Interistemas; 2005.
 58. Fajardo Dolci G, González Romero A, Chavolla Magaña R, González Gutiérrez A. La endoscopia en el diagnóstico otorrinolaringológico. En: *Clínicas Quirúrgicas de la Academia Mexicana de Cirugía, Tomo: La endoscopia en el siglo XXI*. México: Alfil, 2010.

Normas de publicación

INSTRUCCIONES A LOS AUTORES SOBRE LA FORMA DE PRESENTAR SUS MANUSCRITOS

Anales de Otorrinolaringología Mexicana es la revista médica de difusión oficial de la Sociedad Mexicana de Otorrinolaringología y Cirugía de Cabeza y Cuello A.C. La edición electrónica es publicada y distribuida por Nieto Editores; se puede descargar en versión española en la dirección <http://www.smorlccc.org.mx/revistas.html>, <http://www.nietoeditores.com.mx> y en www.otorrino.org.mx. Todas las contribuciones originales serán evaluadas antes de ser aceptadas por revisores expertos designados por los Editores.

Ésta publica cuatro números por año e incluye artículos que cubren todas las áreas de la otorrinolaringología y cirugía de cabeza y cuello y especialidades afines. Artículos de investigación médica que pueden ser publicados como artículos originales, editoriales, reportes preliminares, metanálisis, casos clínicos con aportaciones nuevas o de interés particular, artículos de revisión, educación médica, cartas al editor, originales e inéditos.

Todos los manuscritos se enviarán por el sistema de envío electrónico, dirigidos a la Directora-Editora Dra. Luz Arcelia Campos Navarro al correo electrónico: lucycampos@prodigy.net.mx y a revista.aom@smorlccc.org; los manuscritos son evaluados por el comité editorial y el sistema de revisión por pares.

Los manuscritos deben ir acompañados de una carta en la que se especifique el tipo de artículo que se envía, que es original y que no ha sido previamente publicado, total o parcialmente, ni está siendo evaluado para su publicación en otra revista. Todos los autores de las aportaciones originales deberán confirmar la **aceptación de la cesión de estos derechos y declaración de intereses** al enviar el manuscrito a través del sistema de gestión en línea.

Los manuscritos aceptados serán propiedad de la Revista y no podrán ser publicados en parte o completos sin la autorización por escrito de *Anales de Otorrinolaringología Mexicana*. Por el simple hecho de que el (los) autor (es) someta el texto de su trabajo a consideración para su publicación en *Anales de Otorrinolaringología Mexicana* acepta todas las modificaciones de tipo editorial que los Editores de la revista juzguen necesarias. La responsabilidad de las ideas expresadas en los artículos, así como de la posible infracción a los derechos de autor de terceros, recae exclusivamente en el (los) autor (es) que firma (n) el trabajo.

TIPO DE ARTÍCULOS

Artículos de investigación original

Éste es un estudio de investigación no publicado (clínico o experimental), de interés en el área médica o quirúrgica que describe los resultados originales, con información y aportaciones evaluadas críticamente. Éste debe presentarse con el siguiente orden para su evaluación: Página de título, Resumen, Introducción, Material y método, Resultados, Discusión, Conclusiones, Agradecimientos, Referencias, tablas y figuras. El manuscrito no debe exceder en su totalidad de 20 cuartillas, 7 figuras o tablas y máximo 30 referencias.

Informes preliminares

Son informes breves y definidos que presentan hallazgos novedosos o relevantes, cuya estructura a presentar es similar a la de artículos originales, resaltando la información relevante, nueva o de interés de forma concisa con una explicación del evento incluida. Límite de palabras: 2,600, 3 tablas o figuras y máximo 20 referencias.

Artículos de revisión

Su objetivo primordial es emitir información actualizada sobre un tema específico por un experto en el campo. Suele ser por invitación de los editores. Los autores no invitados pueden presentar manuscritos, donde es recomendable se anexe la revisión acompañada de una lista de sus propios trabajos publicados en el campo que confirma su experiencia en el área. Debe ser conciso e incluir avances científicos, controversias en el campo a tratar, puntos de vista del experto siempre y cuando se encuentren fundamentados. Debe contener un máximo de 7,000 palabras.

Cartas al editor

Deben estructurar: texto, referencias, reconocimientos. Deben tener un máximo de 500 palabras y 5 referencias.

Casos clínicos

Se publican artículos con temas específicos que pudiesen ser de ayuda a los clínicos en la toma de decisiones clínicas o de investigación. Debe presentarse: Título, Nombre(s) completo(s) del autor(es), Resumen en español e inglés, palabras clave. Resumen clínico, subtemas y su desarrollo o análisis crítico, Conclusión, Referencias. Los fármacos, drogas y sustancias químicas deben denominarse por su nombre genérico, la posología y vías de administración se indicarán conforme la nomenclatura internacional.

PREPARACIÓN DEL MANUSCRITO

Estructure el manuscrito en este orden: página del título, resumen en español e inglés, texto, agradecimientos, referencias, tablas, figuras y leyendas de figuras.

Requisitos técnicos

1. Doble espacio en todo el manuscrito en formato Word, letra times new roman de 12 puntos. 2. Iniciar cada sección del manuscrito en página aparte. 3. Seguir la siguiente secuencia: página del título (inicial), resumen en español e inglés incluidas las palabras clave; texto, agradecimientos, referencias, cuadros (cada uno en una página por separado), pies o epígrafes de las ilustraciones (figuras). 4. Las ilustraciones (fotografías sin montar) deben ser mayores a 360 ppm (alta definición) en formato TIF o JPG. Éstas **NO** deben insertarse en el archivo de texto.

Secciones

- Título.** Debe incluir el título exacto, en español e inglés; los nombres completos del o los autores y sus afiliaciones institucionales. **Los editores de la revista Anales de Otorrinolaringología Mexicana se reservan el derecho de modificar el título cuando se considere apropiado.** Incluir el (la) autor (a) de correspondencia con nombre, dirección, teléfono y correo electrónico. Si se presentó en alguna reunión científica, deberá expresarse en forma completa el nombre de la reunión, la fecha y el lugar en que se realizó. Declaraciones de descargo de responsabilidad o fuente (s) del apoyo recibido en forma de subvenciones, equipo, medicamentos, si las hay.
- Resumen.** Incluir resumen estructurado máximo de 250 palabras. Indicar objetivo, tipo de estudio, material y métodos, resultados con los hallazgos principales y conclusiones clave, seguido de cuatro a seis palabras clave (<http://www.nlm.nih.gov/mesh/>). No debe contener citas bibliográficas. El resumen se acompañará con una versión en idioma inglés, idéntico al de la versión en español.
- Introducción.** Expresar el propósito del artículo y resume el fundamento lógico del estudio u observación. Mencione las referencias estrictamente pertinentes.
- Material y método.** Describa claramente qué tipo de estudio es, la población de estudio y la forma como se seleccionaron los sujetos observados o de experimentación (pacientes o animales de laboratorio, incluidos los controles). Debe especificar el periodo en el que se hizo el estudio. Identifique las características importantes de los sujetos. Los métodos, aparatos (nombre y dirección del fabricante entre paréntesis), intervenciones y procedimientos con detalles suficientes para que otros investigadores puedan reproducir los resultados. Proporcione referencias de métodos utilizados, medicamentos o equipos y los métodos estadísticos. Consideraciones éticas.
- Aspectos éticos.** Cuando se informe sobre experimentos en seres humanos, señale si los procedimientos que se siguieron estuvieron de acuerdo con las normas éticas del comité (institucional o regional) que supervisa la experimentación en seres humanos y con la Declaración de Helsinki de 1975, enmendada en 1983. No use el nombre, las iniciales, ni el número de clave hospitalaria de los pacientes, especialmente en el material ilustrativo. Cuando dé a conocer experimentos con animales, mencione si se cumplieron las normas de institución o cualquier ley nacional sobre el cuidado y uso de los animales de laboratorio.
- Estadística.** Describa los métodos estadísticos con detalles suficientes para que el lector versado en el tema que tenga

acceso a los datos originales pueda verificar los resultados presentados. Cuando sea posible, cuantifique los hallazgos y preséntelos con indicadores apropiados de error o incertidumbre de la medición (por ejemplo, intervalos de confianza). No dependa exclusivamente de las pruebas de comprobación de hipótesis estadísticas, tales como el uso de los valores de p, que no transmiten información cuantitativa importante. Analice la elegibilidad de los sujetos de experimentación. Dé los detalles del proceso de aleatorización. Describa la metodología utilizada para enmascarar las observaciones (método ciego). Informe sobre las complicaciones del tratamiento. Especifique el número de observaciones. Señale las pérdidas de sujetos de observación (por ejemplo, las personas que abandonan un ensayo clínico).

7. **Resultados.** Presente los resultados en sucesión lógica dentro del texto, cuadros e ilustraciones. No repita en el texto datos de cuadros o ilustraciones; enfátice o resume tan sólo las observaciones importantes.
8. **Discusión.** Haga hincapié en los aspectos nuevos e importantes del estudio y en las conclusiones que se derivan de ellos. No repita información. Explique el significado de los resultados y sus limitaciones, incluyendo sus consecuencias para investigaciones futuras. Relacione las observaciones con otros estudios pertinentes. Establezca el nexo de las conclusiones con los objetivos de estudio evitando hacer afirmaciones generales y extraer conclusiones que no estén completamente respaldadas por los datos. Proponga nuevas hipótesis cuando haya justificación para ello, pero identificándolas claramente como tales; las recomendaciones, cuando sea apropiado.
9. **Conclusiones.** Resaltar los puntos importantes obtenidos del estudio o investigación.
10. **Agradecimientos.** Si se considera pertinente.
11. **Referencias.** Éstas son responsabilidad de los autores. Las referencias deberán enumerarse con números arábigos consecutivamente siguiendo el orden en que se mencionan por primera vez en el texto. El número aparecerá entre paréntesis. Las referencias citadas solamente en cuadros o ilustraciones se numerarán siguiendo una secuencia establecida por la primera mención que se haga en el texto de ese cuadro o esa figura en particular.

Use el formato de los Requisitos uniformes estilo de Vancouver que utiliza la U. S. National Library of Medicine en el Index Medicus. Nótese: Número de referencia sin guión, no comas ni puntos excepto para separar con comas cada autor. Con puntos, sólo se separa autores y título. Sólo minúsculas excepto letra inicial tras el punto y letra inicial de nombres propios. Sin punto final después de la cita.

Ejemplos de citas en revistas periódicas

- **Articular ordinario de revista:** 1. Vega KJ, Pina J, Krevsky B. Heart transplantation is associated with an increased risk for pancreaticobiliary disease. *Ann Intern Med* 1996;124:980-3. Más de seis autores: 1. Parkin DM, Clayton D, Black RJ, Masuyer E, Friedl HP, Ivanov E, et al. Childhood leukaemia in Europe after Chernobyl: 5 year followup. *Br J Cancer* 1996;73:1006-12.
- **Autor corporativo:** 1. The Cardiac Society of Australia and New Zealand. Clinical exercise stress testing. Safety and performance guidelines. *Med J Aust* 1996; 164:282-4 • No se indica el nombre del autor: 1. Cancer in South Africa (editorial). *S. Afr Med J* 1994;84:15 • Suplemento de un número 1. Payne DK, Sullivan MD, Massie MJ. Women's psychological reactions to breast cancer. *Semin Oncol* 1996;23(1 supl 2):89-97.
- **Parte de un número** 1. Poole GH, Mills SM. One hundred consecutive cases of flap lacerations of the leg in ageing patients. *N Z Med J* 1994;107 (986 Pt 1):377-8.
- **Indicación del tipo de artículo, según corresponda** 1. Enzensberger W, Fischer PA. Metronome in Parkinson's disease [carta]. *Lancet* 1996;347: 1337.

Libros y monografías

- **Individuos como autores** 1. Rigsven MK, Bond D. Gerontology and leadership skills for nurses. 2nd ed. Albany (NY): Delmar Publishers; 1996.
- **Directores (editores) o compiladores como autores** 1. Norman JJ, Redfern SJ, editores. Mental health care for elderly people. New York: Churchill Livingstone; 1996.
- **Una organización como autor y editor** 1. Institute of Medicine (US). Looking at the future of the Medicaid program. Washington (DC): The Institute; 1992.
- **Capítulo de libro** 1. Phillips SJ, Whisnant JP. Hypertension and stroke. En: Laragh JH, Brenner BM, editores. Hypertension: patho-

physiology, diagnosis and management. 2nd ed. New York: Raven Press; 1995:465-78.

- **Actas de conferencias o congresos** 1. Kimura J, Shibusaki H, editores. Recent advances in clinical neurophysiology. Proceedings of the 10th International Congress of EMG and Clinical Neurophysiology; 1995 Oct15-19; Kyoto, Japan. Amsterdam: Elsevier; 1996.
- **Artículo publicado en actas de conferencias o congresos** 1. Bengtsson S, Solheim BG. Enforcement of data protection, privacy and security in medical informatics. En: Lun KC, Degoulet P, Piemme TE, Rienhoff O, editores MEDINFO 92. Proceedings of the 7th World Congress on Medical Informatics; 1992 Sep 6-10; Geneva, Switzerland, Amsterdam: NorthHolland; 1992:1561-5.
- **Tesis** 1. Kaplan SJ. Post-hospital home health care: the elderly's access and utilization [dissertation]. St. Louis (MO): Washington Univ.; 1995. Otros trabajos publicitarios.
- **Artículo de periódico** 1. Lee G. Hospitalizations tied to ozone pollution: study estimates 50,000 admissions annually. *The Washington Post* 1996 Jun 21; Sect. A:3 (col 5).
- **Diccionario y referencias similares** 1. Stedman's medical dictionary, 26th . ed. Baltimore: Williams & Wilkins; 1995. Apraxia; p. 119-20.
- **Obras clásicas** 1. The Winter's Tale: act 5, scene 1, lines 13-16. The complete works of Williams Shakespeare. London: Rex; 1973.
- **Trabajos inéditos** 1. Leshner AI. Molecular mechanism of cocaine addiction. *N Engl J Med*. En prensa 1997.
- 12. **Cuadros o tablas.** Numérelas consecutivamente con números arábigos, siguiendo el orden en que se citan por primera vez en el texto y asigne un título breve a cada uno. Las explicaciones irán como notas al pie y no en el encabezado. Explique todas las abreviaturas no usuales que se utilizaron en cada cuadro. Identifique las medidas estadísticas de variación, como la desviación estándar y el error estándar de la medida. No trace líneas horizontales ni verticales en el interior de los cuadros. Cerciórese de que cada cuadro sea citado en el texto. Los cuadros o tablas deben enviarse en un formato editable (word o excel) y no deberán insertarse en el texto como imagen.

13. **Ilustraciones (Figuras).** Deberán ser a color y numerarse con números arábigos. *Anales de Otorrinolaringología Mexicana* no se responsabiliza de pérdida de las ilustraciones y no serán regresadas al autor excepto si el trabajo no se publicase. No se aceptarán los letreros trazados a mano. Las letras, números, y símbolos deberán ser claros, y uniformes en todas las ilustraciones y de tamaño suficiente para que sigan siendo legibles. Los títulos y explicaciones detalladas se incluirán en los pies o epígrafes, no sobre las propias ilustraciones. **NO** debe repetirse la misma información en cuadros y figuras. Se optará por publicar el o la que muestre la información de manera más completa.

Si se utilizan fotografías de personas, éstas no deberán ser identificables o de lo contrario, habrá que anexar un permiso por escrito para poder usarlas (véase protección de los derechos del paciente a la privacidad). Si una figura ya fue publicada, se dará a conocer la fuente original y se presentará la autorización por escrito que el titular de los derechos de autor (*copyright*) concede para reproducirla. Este permiso es necesario, independientemente de quien sea el autor o la editorial, a excepción de los documentos del dominio público.

Unidades de medida. Las medidas de longitud, talla, peso y volumen se expresarán en unidades del sistema métrico decimal (metro, kilogramo, litro) o en sus múltiplos y submúltiplos. Las temperaturas deberán registrarse en grados Celsius. Los valores de presión arterial se indicarán en milímetros de mercurio. Todos los valores hepáticos y de química clínica se presentarán en unidades del sistema métrico decimal y de acuerdo con el Sistema Internacional de Unidades (SI).

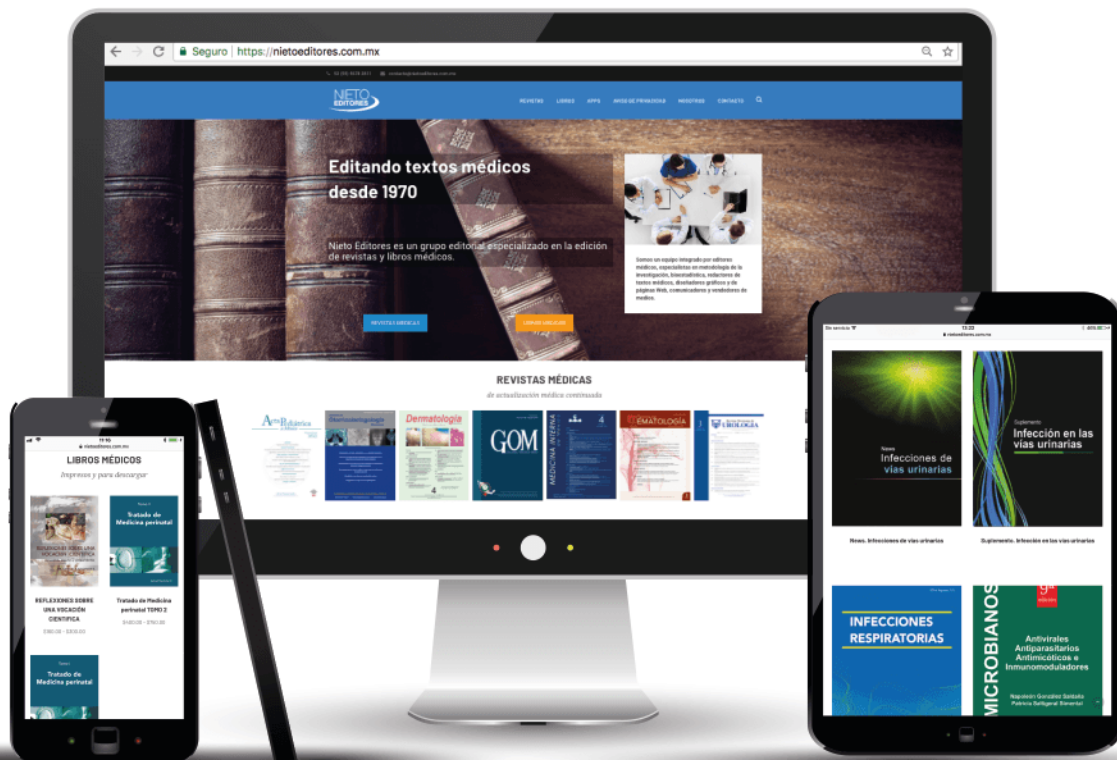
Abreviaturas y símbolos. Utilice sólo abreviaturas ordinarias (estándar). Evite abreviaturas en el título y resumen. Cuando se use por primera vez una abreviatura, ésta irá precedida del término completo (a menos que se trate de una unidad de medida común).

REFERENCIAS

International Committee of Medical Journal Editors. Uniform requirements for manuscripts submitted to biomedical journals. *N Engl J Med* 1997; 336: 309-15 Comité Internacional de Editores de Revistas Médicas. Requisitos uniformes para manuscritos destinados a revistas biomédicas. *An ORL Mex* 1998 volumen 43, número 2. Todo el texto de estas Instrucciones es una adaptación condensada del artículo citado; los ejemplos mencionados son los mismos usados en dicha cita.

NIETO
EDITORES

Información científica en cualquier lugar, en cualquier medio



Accesa a la página apuntando al código QR
ó ingrese a:

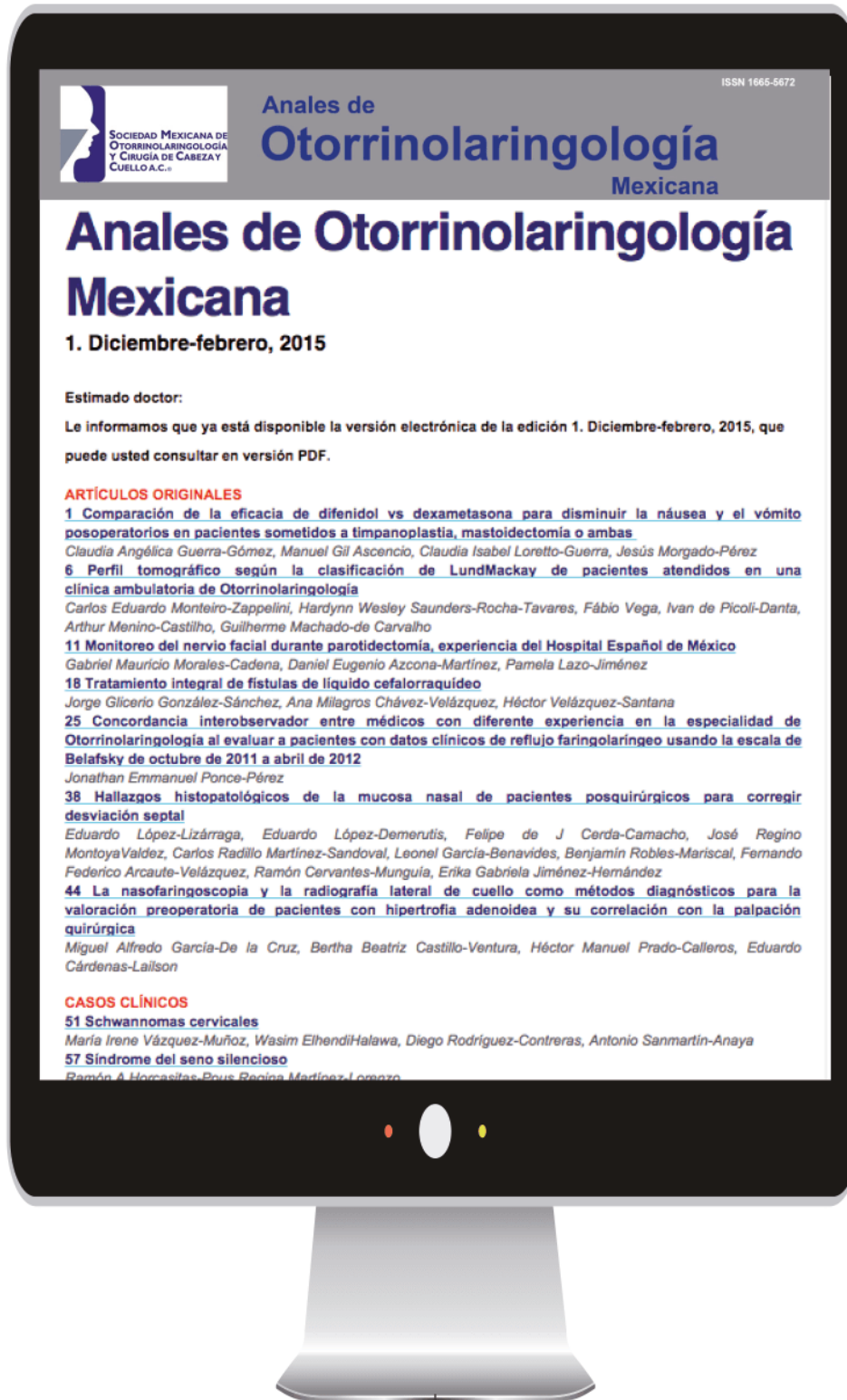
<https://nietoeditores.com.mx>



Editorial: Evangelina Andraca Alcalá, eandraca@nietoeditores.mx
Atención a clientes: Alejandra Nieto Sánchez, anieto@nietoeditores.mx,
(0155) 5678-2811, 04455-5966-4509
Cda. Antonio Maceo No 68 C, Col. Escandón 1 Secc., CP 11800, CDMX, (0155) 5678-2811

¿Ya recibe la revista en su correo electrónico?

Anales de Otorrinolaringología Mexicana

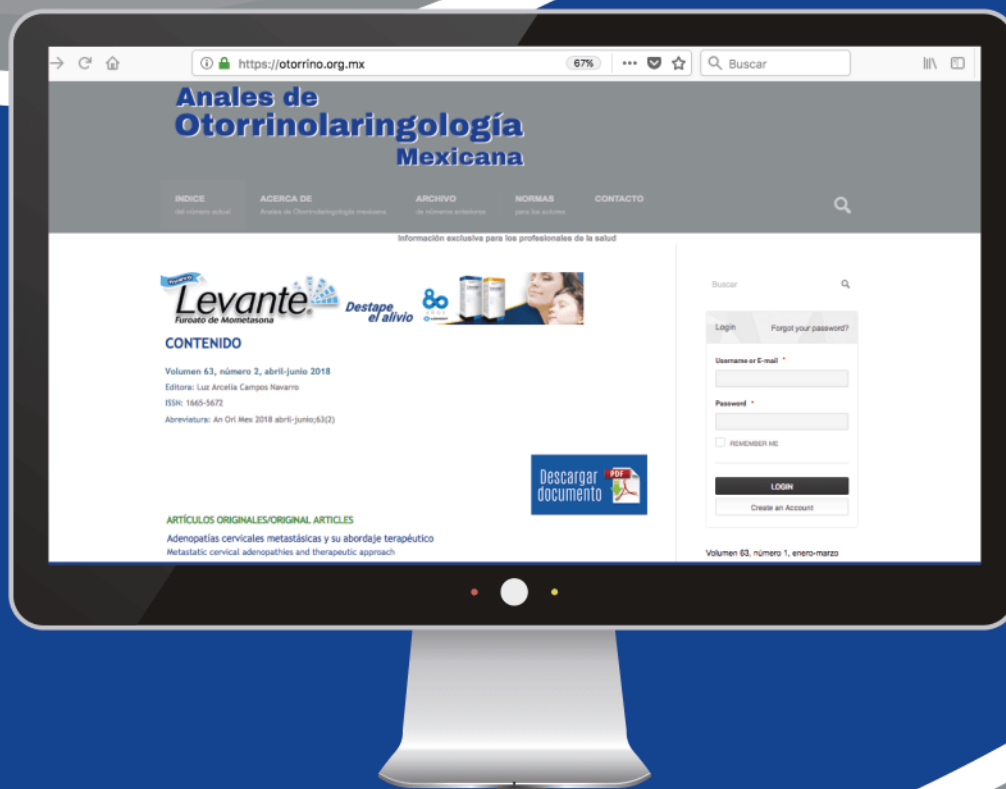


SIN
COSTO

Envíenos sus datos a: anieto@nietoeditores.mx
(Correo electrónico, nombre completo, especialidad, ciudad y estado)

Consulte nuestro **aviso de privacidad**: <http://www.nietoeditores.com.mx/aviso.php>

▶ Consulte la revista



Accesa a la página de la revista apuntando al código QR ó ingrese a:

<https://otorrino.org.mx>

