

Colgajo nasoseptal pediculado y colgajo septal invertido en operación transnasal endoscópica para abordajes extendidos de la base del cráneo

Alfredo Vega Alarcón,* Marité Palma Díaz,* Juan Barges Coll,* Juan Luis Gómez Amador,* Víctor Alcocer Barradas*

Resumen

Objetivo

Comparar los resultados del colgajo nasoseptal pediculado vs septal invertido en operación endoscópica transnasal para abordajes extendidos de la base del cráneo.

PACIENTES y Métodos

Se evaluaron 52 pacientes con diferentes afecciones en la base del cráneo, quienes fueron operados en el Instituto Nacional de Neurología y Neurocirugía por vía endoscópica endonasal; los pacientes experimentaron fistula de líquido cefalorraquídeo de alto gasto, misma que se reparó aplicando la técnica de colgajo nasoseptal pediculado. Estos pacientes se compararon con un grupo de 50 pacientes, cuyos datos fueron tomados del registro histórico de pacientes intervenidos por vía endoscópica endonasal por afección en la base del cráneo; los pacientes experimentaron fistula de líquido cefalorraquídeo de alto gasto, que fue reparada con colgajos libres de grasa, fascia y músculo.

Resultados

del grupo de estudio de 52 pacientes manejados con colgajo nasoseptal pediculado por fistula de líquido cefalorraquídeo (de alto gasto) posterior a la operación endoscópica endonasal de la base del cráneo, cinco pacientes experimentaron persistencia de fistula de líquido cefalorraquídeo después del procedimiento quirúrgico. del grupo control de 50 pacientes manejados con colgajo libre (grasa, fascia y músculo) por fistula de líquido cefalorraquídeo (de alto gasto) posterior a la operación endoscópica endonasal de la base del cráneo, 19 pacientes experimentaron fistula de líquido cefalorraquídeo después del procedimiento quirúrgico. hubo persistencia de fistula en 9.6% de los pacientes manejados con colgajo nasoseptal pediculado versus 38% de persistencia de fistula en pacientes manejados con colgajo libre.

Conclusiones

el colgajo nasoseptal pediculado es parte del procedimiento quirúrgico de lesiones que tienen una gran extensión dorsal y que, de antemano, se considera que ponen en comunicación el sistema ventricular y el sitio quirúrgico, lo que favorece una fistula de muy alto gasto. en este estudio resultó ser superior al colgajo libre pues hubo menor persistencia de fistula con el colgajo nasoseptal pediculado.

Abstract

Objective

To compare the results of pedicle nasoseptal flat vs septal inverted in transnasal endoscopic surgery to extended approaches of skull base.

PATIENTS AND METHODS

Fifty-two patients with different diseases of the skull base were studied, they were operated at National Institute of Neurology and Neurosurgery of Mexico by endonasal endoscopic way; patients had cephalorachideal liquid fistula of high spend, which was repaired applying the technique of pedicle nasoseptal flat. These patients were compared with a group of 50 patients, whose data were taken from the historic record of patients submitted to surgery by endonasal endoscopic way due to a disease of the skull base; patients also had cephalorachideal liquid fistula of high spend, which was repaired with flats free of fat, fascia and muscle.

RESULTS

Out of the group of study of 52 patients managed with pedicle nasoseptal flat due to cephalorachideal liquid fistula (of high spend) after an endonasal endoscopic surgery of skull base, five patients had persistence of cephalorachideal liquid fistula after surgical procedure. Out of the control group of 50 patients managed with free flat (fat, fascia and muscle) due to cephalorachideal liquid fistula (of high spend) after an endonasal endoscopic surgery of skull base, 19 patients had persistence of cephalorachideal liquid fistula after surgical procedure. There was persistence of fistula in 9.6% of patients managed with pedicle nasoseptal flat vs 38% of persistence of fistula treated with free flat.

CONCLUSIONS

Pedicle nasoseptal flat is part of the surgical procedure of lesions of a great dorsal extension and that are considered communicate ventricular system and surgical site, which favors a fistula of a very high spend. In this study pedicle nasoseptal flat was superior than free flat, because there was lesser persistence of fistula with the pedicle nasoseptal flat.

Palabras clave:

colgajo nasoseptal pediculado, colgajo septal invertido, operación endoscópica endonasal de la base del cráneo.

Key words:

pedicle nasoseptal flat, inverted septal flat, endonasal endoscopic surgery of skull base.

Introducción

La base del cráneo constituye un límite entre los campos de la Neurocirugía y la Otorrinolaringología. La cirugía de esta región ha sido un reto para ambas disciplinas. Como resultado, se han desarrollado colaboraciones productivas con una gran variedad de abordajes transcraneales y transfaciales. Sin embargo, estos abordajes abiertos tienen una tasa de complicación de 18 a 60%; generalmente incluyen retracción cerebral significativa, manipulación neurovascular y afectación cosmética.

En respuesta, se han diseñado otro tipo de abordajes que implican la cooperación entre neurocirujanos y otorrinolaringólogos, lo que ha dado por resultado el desarrollo de la operación endoscópica endonasal de la base del cráneo.

El término *mínimamente invasivo* quizá no sea el más afortunado; es probable que el término *acceso mínimo* sea más acertado, ya que el objetivo final es lograr una resección lo más eficazmente posible, como se hace en un abordaje abierto.

En los abordajes endoscópicos endonasales a la base del cráneo se aprovechan los corredores transnasales, transesfenoidales, transetmoidales y transmaxilares. Se usará cada uno de ellos o una combinación de los mismos, lo cual dependerá de la localización anatómica de la afección por tratar (Cuadro 1 y Figura 1).

Las indicaciones para los abordajes endoscópicos endonasales extendidos son cada vez mayores, pues aumentan a la par de los avances tecnológicos; los cirujanos adquieren mayor experiencia y un mejor entendimiento de la anatomía endoscópica en cuanto van desarrollando dichos abordajes.

Como resultado, actualmente se manejan por vía endoscópica muchas de las lesiones que antes se resecaban mediante abordajes craneofaciales tradicionales.

En cualquier reconstrucción de la base del cráneo debe crearse una barrera entre la cavidad craneal y el conducto nasosinusal para evitar la fuga posoperatoria de líquido cefalorraquídeo, para disminuir el riesgo de que pasen bacterias (que podrían causar una meningitis) y para evitar la exposición de estructuras neurovasculares.

Las fístulas de líquido cefalorraquídeo, pequeñas y de bajo gasto, pueden reconstruirse de manera endoscópica mediante una gran variedad de técnicas, en las que se usan colgajos libres; la tasa de éxito que se logra es mayor de 95%.

Sin embargo, cuando se aplican estas técnicas en defectos grandes que implican alto gasto –como los que resultan de un abordaje extendido a la base del cráneo–, la tasa de éxito disminuye en forma significativa. A pesar de las múltiples modificaciones que se han implantado para optimizar estas técnicas, el resultado continúa siendo poco satisfactorio. Esta situación ha dado lugar a la necesidad de desarrollar colgajos pediculados vascularizados, que promueven una cicatrización rápida y completa.

De los diferentes colgajos vascularizados, los que ofrecen mayor ventaja son los colgajos pediculados, ya que éstos logran emplazarse en superficies irregulares y son más fáciles de mover hacia los sitios de defecto que los colgajos de avance o rotación.

En la actualidad el colgajo pediculado más utilizado es el nasoseptal (descrito por Gustavo Hadad y Luis Bassagas-

* Instituto Nacional de Neurología y Neurocirugía dr. Manuel Velasco Suárez, México, dF.

Correspondencia: dr. Alfredo Vega Alarcón. Instituto Nacional de Neurología y Neurocirugía dr. Manuel Velasco Suárez. Av. Insurgentes Sur 3877, colonia La Fama, CP 14269, México, dF. Correo electrónico: vega.alarcon@mac.com

Recibido: abril, 2012. Aceptado: junio, 2012.

Este artículo debe citarse como: Vega-Alarcón A, Palma-d íaz M, Barges-Coll J, Gómez-Amador J L, Alcocer-barradas V. Colgajo nasoseptal pediculado y colgajo septal invertido en operación transnasal endoscópica para abordajes extendidos de la base del cráneo. An Orl Mex 2012;57(3):154-162.

Cuadro 1. Corredores endoscópicos de la base del cráneo, abordajes y objetivos

Corredor	Abordaje	Objetivo
Transnasal	Transcribiforme	Surco olfatorio
	Transclival	2/3 inferiores del clivus
	Transodontoideo	Unión odontoideo cérvico-medular
Transesfenoidal	Transelar	Silla turca
	Transtubercular	Cisterna supraselar
	Transclival	1/3 superior del clivus
	Transcavernoso	Seno cavernoso medial
Transetmoidal	Transfóvea etmoidal	Fosa anterior
	Tranorbital	Ápice orbitario
	Transesfenoidal	Seno cavernoso
Transmaxilar	Transpterigoidal	Fosa pterigopalatina
	Transpterigoidal	Fosa infratemporal
	Transpterigoidal	Cavum de Meckel
	Transpterigoidal	Ápice petroso
	Transpterigoidal	Seno esfenoidal lateral
	Transpterigoidal	Seno cavernoso lateral

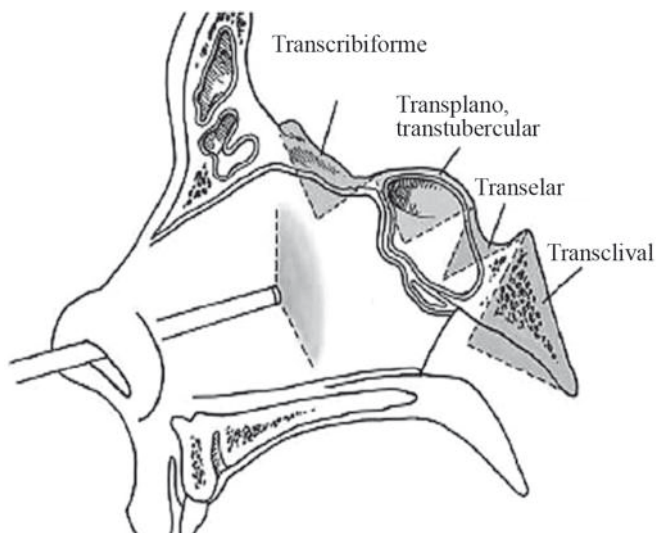


Figura 1. Relación anatómica de los abordajes endoscópicos endonasales extendidos.

tegy, Rosario, Argentina), en el que para el aporte vascular del pedículo se utilizan arterias septales dependientes de la esfenopalatina (Figuras 2 y 3).

Con el colgajo nasoseptal pediculado se logra una excelente adhesión y cicatrización, como ha podido demostrarse en diferentes estudios posoperatorios, en los que se ha comprobado el cierre de fístulas de líquido cefalorraquídeo. En estudios ulteriores, en los que se utilizó metodología de imagen por resonancia magnética, se demostró la adecuada integración del colgajo a los tejidos periféricos de la zona del defecto.

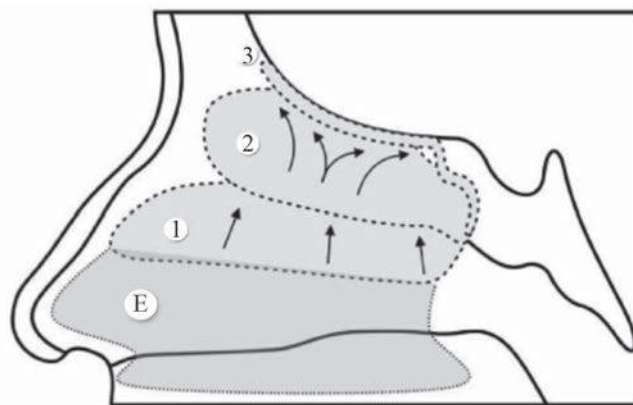


Figura 2. Diferentes extensiones que pueden lograrse con el colgajo nasoseptal pediculado, según el tamaño del defecto por cubrir.

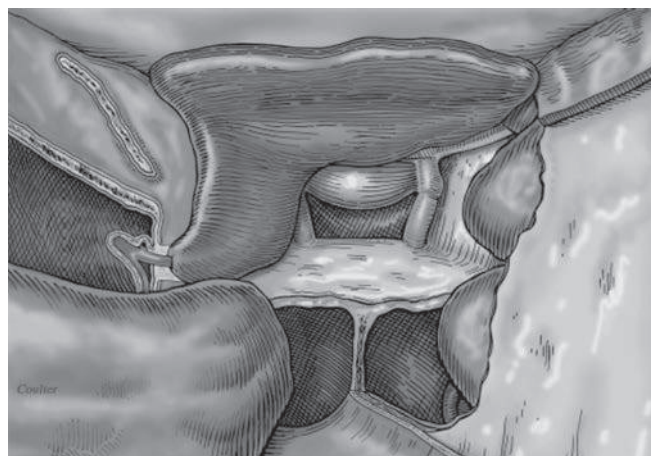


Figura 3. Colgajo nasoseptal colocado en un defecto a nivel selar.

El inconveniente del colgajo nasoseptal pediculado estriba en que no puede utilizarse en pacientes con múltiples operaciones transnasales previas, cuyos tejidos cicatriciales no permiten una adecuada disección de los tejidos de la mucosa septal y, por ende, la resección del colgajo. Sin embargo, en estos casos, con la intención de lograr un control seguro de las fístulas de líquido cefalorraquídeo, pueden utilizarse colgajos pediculados de pericráneo o fascia del músculo temporal (Figura 4).

Planteamiento del problema

La operación endoscópica endonasal de la base del cráneo inició en el Instituto Nacional de Neurología y Neurocirugía en el año 2004. En la actualidad se lleva una casuística de alrededor de 400 casos y contando.

Uno de los principales retos han sido las complicaciones asociadas con fístulas de líquido cefalorraquídeo de alto gasto, dado que en muchas instancias las lesiones tienen una extensión muy amplia, que llega a abarcar hasta la cisterna del tercer ventrículo; al ser reseca la lesión deja un corredor

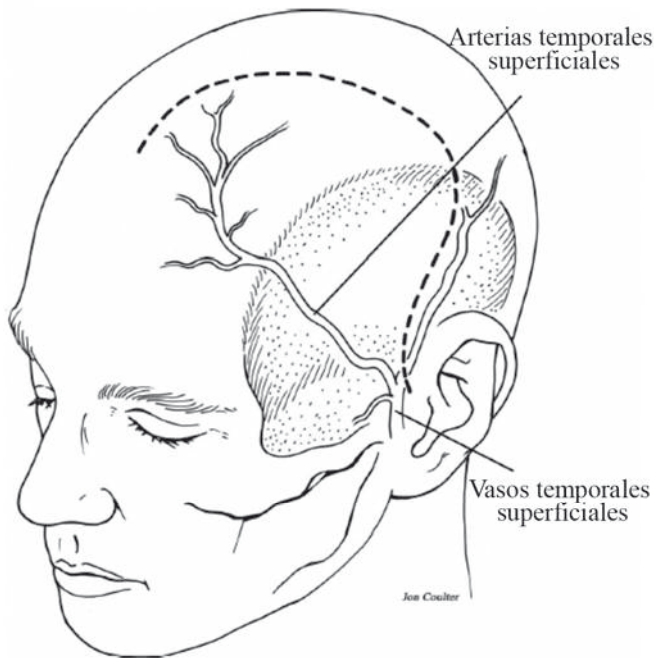


Figura 4. Planeación de colgajo temporal, con aporte vascular de arterias temporales superficiales.

que comunica al tercer ventrículo con la cavidad nasal. Los riesgos de neuroinfección en estos casos son muy elevados; en nuestra relación de pacientes la tasa de neuroinfección, asociada con los pacientes con fístula de líquido cefalorraquídeo, es de 6 a 10%.

Para el manejo de las fístulas se usó en un inicio una combinación de materiales homólogos (grasa, músculo y fascia, colectados de la cavidad abdominal o de los miembros pélvicos), aunada a materiales heterólogos (adhesivos tisulares, matrices de colágeno). No se logró un control adecuado de las fístulas porque la presión intracraneal desplazaba los materiales, y esto favorecía la persistencia de la fístula.

Posteriormente se publicó un artículo de la Universidad de California, en el que proponían la utilización de microplacas de titanio con el propósito de evitar que la presión intracraneal desplazara los materiales utilizados. Dadas las capacidades económicas de nuestra institución y la dificultad para la adquisición de microplacas de titanio, aplicamos el mismo principio con diferente material: mallas de polipropileno, que son comúnmente utilizadas en intervenciones quirúrgicas para plastia de defectos de la pared abdominal. Los resultados parecían inicialmente alentadores en relación con el problema de las fístulas de líquido cefalorraquídeo; sin embargo, surgieron tres inconvenientes que propiciaron el abandono de esta aplicación.

En primera instancia, la malla lograba adhesión, cicatrización y fibrosis muy importantes, lo que dificultaba

enormemente la reintervención por recidiva tumoral en dichos pacientes. En segunda instancia, hubo dos casos de extrusión de malla, la cual quedó alojada en la región del ático de la cavidad nasal, lo que favoreció la aparición de costras y secreciones asociadas con cuerpo extraño. Por ello, fue necesario remover las mallas en el quirófano para evitar un proceso infeccioso local. Por último, en un análisis estadístico esta técnica no demostró ser mejor que la de materiales homólogos combinados con materiales heterólogos, utilizada anteriormente.

En el proceso de manejo de fístulas se pugñó por la utilización de colgajos libres subdérmicos, aduciendo mayor facilidad de integración y cicatrización a las logradas con grasa, músculo y fascia. Nuestro grupo de trabajo invitó al Departamento de Cirugía Plástica y Reconstructiva para que manejara los casos de fístula de líquido cefalorraquídeo con colgajos libres, pero no se logró una reducción estadísticamente significativa cuando se comparó esta técnica con la de los otros colgajos libres (grasa, músculo y fascia).

En el año 2005 se publicó la técnica de colgajo nasoseptal pediculado (reportada por Gustavo Hadad y Luis Bassagasteguy, Rosario, Argentina), misma que recibió una gran difusión por el grupo de Pittsburgh, conformado por Ricardo Carrau, Amin Kassam, Carl Snyderman y Paul Gardner.

En el presente escrito se muestran los resultados de la aplicación del colgajo nasoseptal pediculado para manejar, en operaciones endoscópicas endonasales de la base del cráneo, las fístulas de líquido cefalorraquídeo de alto gasto, experiencia del Instituto Nacional de Neurología y Neurocirugía (Departamento de Neuro-Otología [Dra. Marité Palma Díaz y Dr. Alfredo Vega Alarcón] y Subdirección de Neurocirugía [Dr. Juan Luis Gómez Amador, Dr. Juan Barges Coll y Dr. Víctor Alcocer Barradas]).

Hipótesis

El colgajo nasoseptal pediculado es más efectivo en el control de fístulas de líquido cefalorraquídeo de alto gasto, asociadas con operación endoscópica endonasal de la base del cráneo, que los colgajos libres tradicionales (grasa, fascia y músculo).

Pacientes y métodos

Se evaluaron 52 pacientes con diferentes afecciones en la base del cráneo (adenomas hipofisarios, craneofaringiomas, cordomas, schwannomas), quienes fueron operados en el Instituto Nacional de Neurología y Neurocirugía por vía endoscópica endonasal; los pacientes experimentaron fístula de líquido cefalorraquídeo de alto gasto, misma que se reparó aplicando la técnica de colgajo nasoseptal pediculado.

Estos pacientes se compararon con un grupo de 50 pacientes, cuyos datos fueron tomados del registro histórico

de pacientes intervenidos por vía endoscópica endonasal por afección en la base del cráneo; los pacientes experimentaron fístula de líquido cefalorraquídeo de alto gasto, que fue reparada con colgajos libres de grasa, fascia y músculo. Este grupo se seleccionó aleatoriamente del total de pacientes que cursaron con fístula, que se reparó con colgajos libres.

La distribución de afecciones de la base del cráneo de los 52 pacientes, manejados con colgajo nasoseptal para corregir la fístula de alto gasto, fue la siguiente: 36 adenomas hipofisarios, siete craneofaringiomas, cinco cordomas de clivus, tres meningiomas y una neoplasia maligna. De esta distribución, 34 pacientes eran de sexo femenino, con una media de edad de 39 años. El tiempo de seguimiento posoperatorio fue de un año en promedio.

La distribución de afecciones de la base del cráneo del grupo de pacientes control fue: 46 adenomas hipofisarios, dos craneofaringiomas, un cordoma de clivus y un meningioma. De esta distribución, 27 pacientes eran de sexo femenino y 23 eran de sexo masculino, con una media de edad de 41 años. El tiempo de seguimiento posoperatorio fue de un año en promedio.

Metodología para el colgajo nasoseptal pediculado

Para la aplicación del colgajo nasoseptal pediculado, se utilizaron endoscopios de 0° y 30°, cauterio monopolar con punta larga de tungsteno, tijeras rectas de endoscopia, adhesivo tisular de fibrina y matrices de colágeno.

El colgajo se colectó en forma unilateral; se inició con el endoscopio de 0° y el cauterio monopolar con punta larga de tungsteno y se hizo una incisión ventral para delimitar el pedículo, a nivel de la coana, e identificar las ramas arteriales septales provenientes de la esfenopalatina. La incisión ventral puede realizarse en sentido rostral, a nivel de la unión de la lámina perpendicular del etmoides con el piso de la fosa nasal, o puede extenderse lateralmente hasta la mucosa del piso de la fosa nasal, lo que dependerá del ancho que desee darse al colgajo en cada caso.

La incisión ventral se realizó hasta la apertura piriforme, donde bajo visión directa (la iluminación se proveyó con una lámpara frontal) se hizo una incisión de hemitransfixión con el mismo cauterio monopolar y se unieron las dos incisiones. Posteriormente, con el endoscopio de 30° y las tijeras rectas de endoscopia se continuó, desde el borde dorsal de la incisión de hemitransfixión, el corte dorsal hasta la zona del pedículo, preservando las fibras olfatorias en el techo nasal y llegando hasta la región dorsal del pedículo (Figuras 5 a 9).

El colgajo, que se colectó como primera parte del procedimiento quirúrgico, se alojó en la coana; posteriormente se

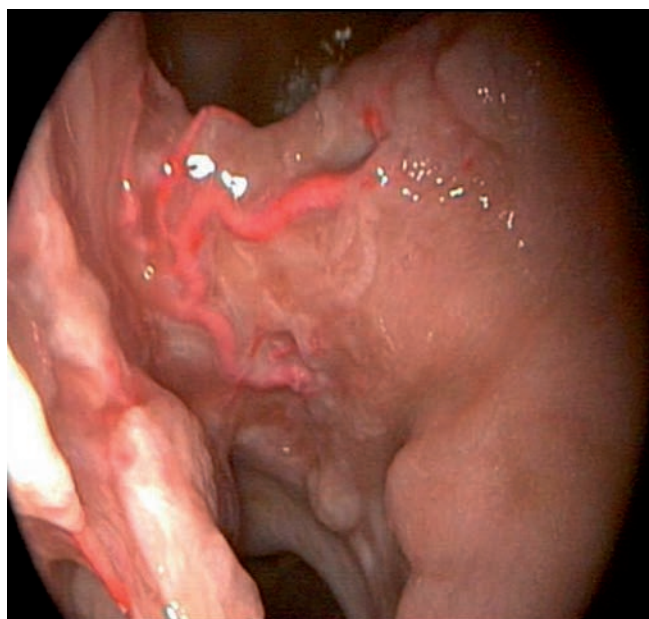


Figura 5. Visión con endoscopio de 0° de la región coanal derecha, en la que se identifican las arterias septales provenientes de la esfenopalatina.

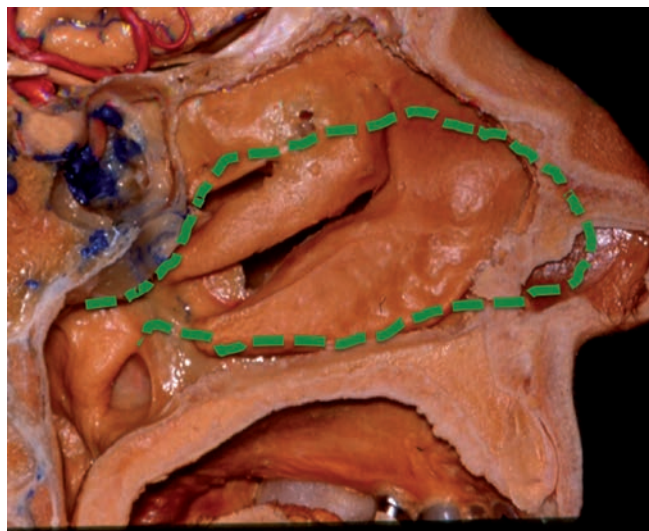


Figura 6. Extensión del colgajo nasoseptal (pedículo) e incisiones ventral, dorsal y de hemitransfixión.

procedió a la resección de la afección de la base del cráneo. Una vez finalizada la exéresis de la lesión, el sitio del defecto fue cubierto con una matriz de colágeno (DuraGen®), y posteriormente el colgajo fue adosado para cubrir totalmente el defecto. Se aplicó un adhesivo tisular de fibrina (Tissucol®/Beriplast®), mismo que después se cubrió con materiales hemostáticos (SURGICEL® y Gelfoam®) para crear una interfase. Y finalmente se introdujo una sonda Foley de 14 French, a la cual se le insufló el balón con 5-7 mL de solu-

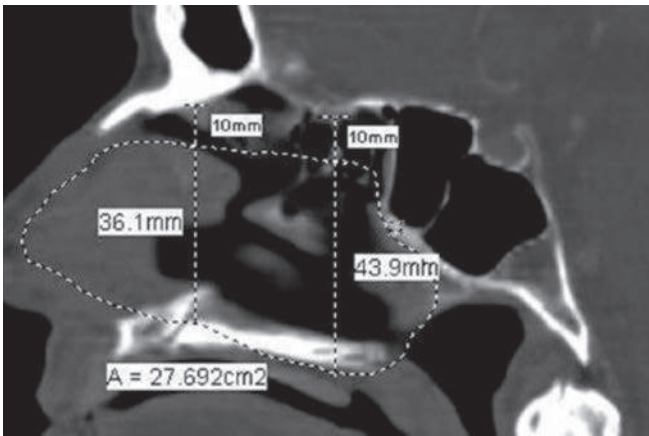


Figura 7. Esquema que demuestra la extensión que puede lograrse con el colgajo nasoseptal. Se muestra 1 cm por respetar en el techo nasal para preservar las fibras olfatorias.

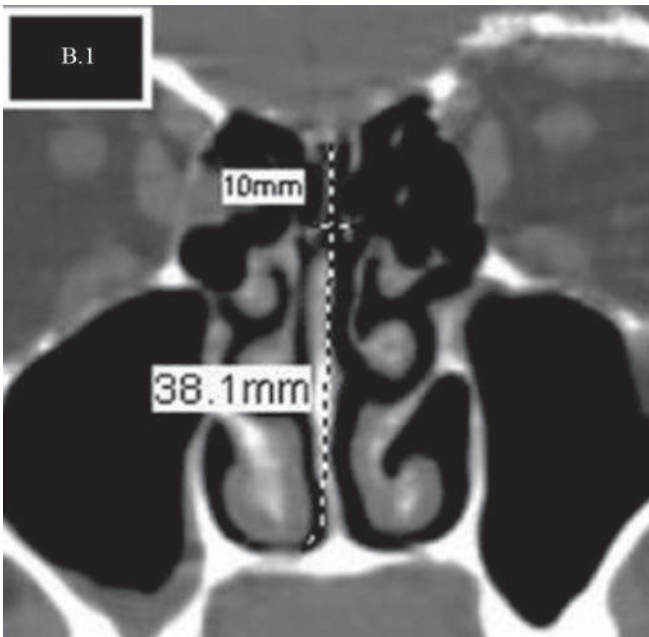


Figura 8. Esquema que muestra el colgajo, con incisión ventral en la unión del vómer con la lámina perpendicular del etmoides.

ción, con el propósito de mantener en posición el colgajo y evitar que la presión intracraneal permita fuga de líquido y posteriormente extruya el colgajo.

La sonda se mantuvo en posición cinco días después de la operación (Figuras 10 a 12).

Metodología para el colgajo libre de grasa, fascia y músculo

Se realizó asepsia de la región abdominal o de la cara lateral del muslo, además de incisión de 10 cm a nivel dérmico, disección roma de planos y colección de grasa subdérmica, así como de músculo abdominal o de fascia lata.

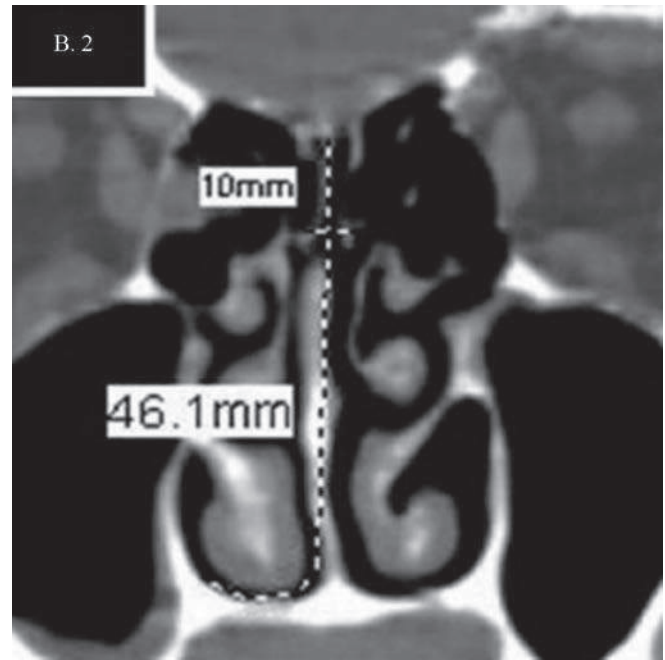


Figura 9. Esquema que muestra el colgajo, con incisión ventral en el piso nasal y con aprovechamiento de la mucosa.

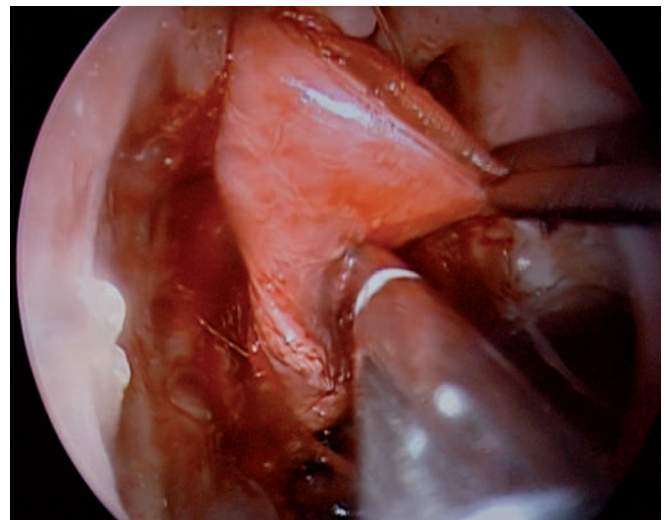


Figura 10. Visión endoscópica a 0° del colgajo nasoseptal, que es colocado en posición para cubrir el defecto de la base del cráneo.

Se identificó el sitio del defecto de la base del cráneo, se aplicó la matriz de colágeno (DuraGen®), se cubrió el defecto con el colgajo de grasa, fascia y músculo y se aplicaron los adhesivos tisulares de fibrina (Tissucol®/Beriplast®).

Resultados

Del grupo de estudio de 52 pacientes manejados con colgajo nasoseptal pediculado por fístula de líquido cefalorraquídeo (de alto gasto) posterior a la operación endoscópica endonasal de la base del cráneo, cinco pacientes experimentaron persistencia de fístula de líquido cefalorraquídeo después del procedimiento quirúrgico.

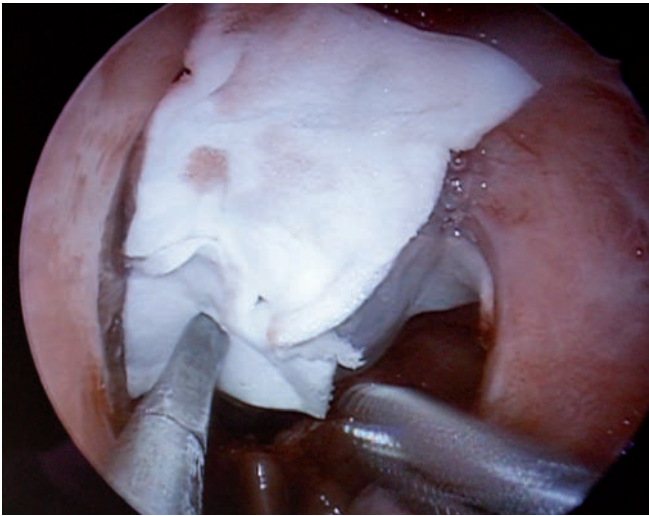


Figura 11. Visión endoscópica a 0°. Una vez adosado el colgajo, se aplica adhesivo tisular, mismo que después es cubierto con SURGICEL® o Gelfoam®.

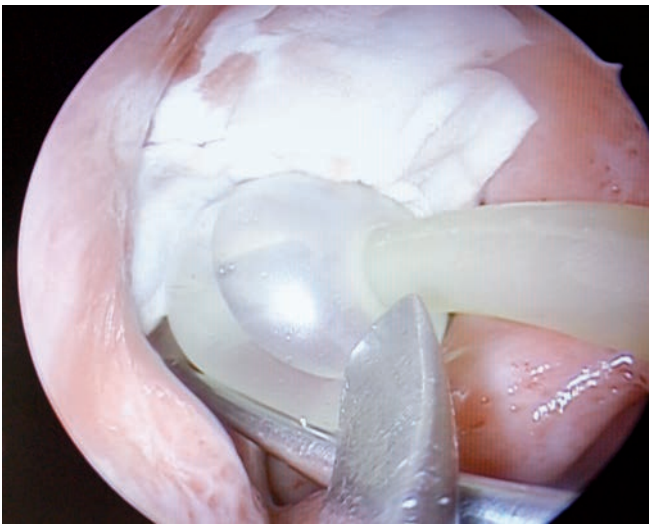


Figura 12. Visión endoscópica a 0° y colocación de sonda Foley de 14 French, a cuyo balón se le insuflan 5-7 mL de solución para mantener una presión continua sobre el colgajo y permitir su adhesión, así como integración y cicatrización adecuadas.

Del grupo control de 50 pacientes manejados con colgajo libre (grasa, fascia y músculo) por fístula de líquido cefalorraquídeo (de alto gasto) posterior a la operación endoscópica endonasal de la base del cráneo, 19 pacientes experimentaron fístula de líquido cefalorraquídeo después del procedimiento quirúrgico.

Expresado en porcentajes lo anterior, hubo persistencia de fístula en 9.6% de los pacientes manejados con colgajo nasoseptal pediculado *versus* 38% de persistencia de fístula en pacientes manejados con colgajo libre.

En relación con las complicaciones, un paciente del grupo de estudio padeció meningitis, asociada con el cuadro de fístula de líquido cefalorraquídeo, mientras que seis pacientes

del grupo control cursaron con la misma neuroinfección. Todos los pacientes con neuroinfección ameritaron manejo hospitalario para controlar la complicación y cerrar posteriormente la fístula.

Los cinco pacientes del grupo de estudio con persistencia de fístula fueron reintervenidos quirúrgicamente para recolocarles el colgajo; en todos ellos se logró el control de la fístula.

Los 19 pacientes del grupo control con persistencia de fístula fueron reintervenidos quirúrgicamente para aplicarles nuevamente el colgajo libre de grasa, fascia y músculo; en 17 de ellos se logró el control de la fístula y dos pacientes requirieron otro procedimiento quirúrgico adicional.

Todos los pacientes con persistencia de fístula, en ambos grupos, fueron manejados con diuréticos inhibidores de la anhidrasa carbónica, con controles gasométricos (para evaluar la relación ácido-base), con complementos de potasio (para evitar la hipocalcemia) y con sonda de drenaje subaracnoideo (Perifix®).

Centros de gran experiencia en operación endoscópica endonasal han reportado en la bibliografía 10% de persistencia de fístula de líquido cefalorraquídeo posoperatoria. En nuestro grupo de estudio manejado con colgajo nasoseptal pediculado observamos un resultado similar. Mientras que en el grupo manejado con colgajos libres, cuyos datos fueron tomados del registro histórico de pacientes, observamos un porcentaje cercano a 40% y mayor índice de complicaciones neurológicas infecciosas, como meningitis (Figura 13).

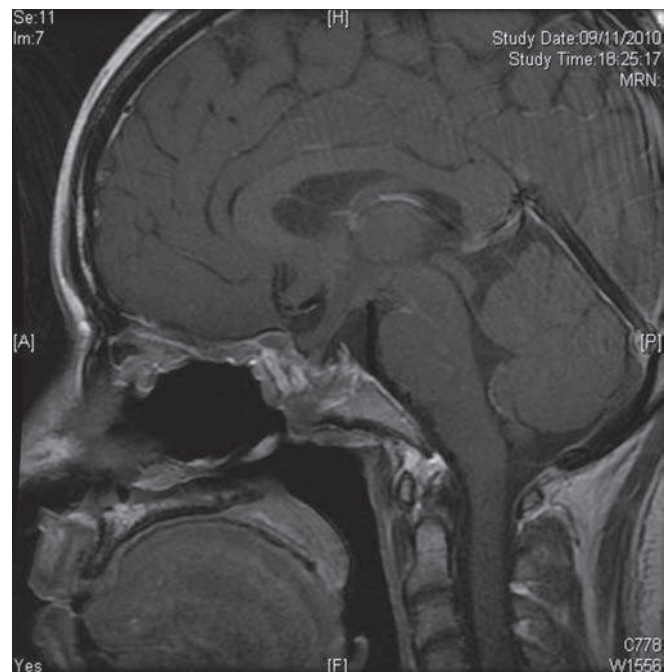


Figura 13. Imagen por resonancia magnética de un paciente con abordaje a la región selar y con aplicación de colgajo nasoseptal (posoperatoria de seis meses, Instituto Nacional de Neurología y Neurocirugía). Se observa integración adecuada del injerto y persistencia de flujo sanguíneo, corroborado por captación de medio de contraste.

Discusión

La fístula de líquido cefalorraquídeo en el posoperatorio es una complicación temida por el riesgo concomitante de neuroinfección.

La operación endoscópica endonasal de la base del cráneo conlleva el riesgo de fístula de líquido cefalorraquídeo por la erosión que ocasionan las lesiones en la base del cráneo y, además, por la manipulación quirúrgica para acceder a las mismas. En la gran mayoría de los casos se ponen en comunicación el sistema ventricular (tercer ventrículo) y el sitio de exposición quirúrgica, lo cual ocasiona una fístula de alto gasto y gran presión.

En nuestra institución hemos utilizado diferentes alternativas para manejar las fístulas posoperatorias asociadas con la operación endoscópica endonasal de la base del cráneo, sin lograr un resultado que se acerque al 10% informado en la bibliografía.

En la actualidad utilizamos de manera regular el colgajo nasoseptal pediculado. No lo aplicamos en forma rutinaria porque en la gran mayoría de los pacientes en los que se practica una operación endoscópica endonasal de la base del cráneo no se advierte una fístula de líquido cefalorraquídeo o, bien, porque la fístula es pequeña y de bajo gasto, cuya reparación, hecha de manera adecuada, se hace únicamente con materiales heterólogos, como matrices de colágeno y adhesivos tisulares de fibrina. El colgajo nasoseptal pediculado se planea como parte del procedimiento quirúrgico de lesiones que tienen una gran extensión dorsal y que, de antemano, se considera que ponen en comunicación el sistema ventricular y el sitio quirúrgico, lo que favorece una fístula de muy alto gasto.

Los resultados que obtuvimos con este tipo de técnica se acercan a los que en la bibliografía médica mundial han publicado los centros de vanguardia en operación endoscópica endonasal de la base del cráneo.

Puntualizamos varias consideraciones particulares:

1. La adaptación de la técnica de colgajo nasoseptal pediculado conlleva una curva de aprendizaje para la realización de la misma y para la aplicación del colgajo en la zona del defecto. En los casos en los que hubo una fístula posoperatoria observamos que en la reintervención el colgajo no cubría totalmente el defecto quirúrgico. En el momento en que fue reposicionado se tuvo precaución de que cubriera efectivamente el defecto; con esto se logró un control adecuado de la fístula, lo que favoreció la integración y la cicatrización.
2. En fístulas de alto gasto la presión intracraneal y la de salida de líquido dificultan la cicatrización del colgajo nasoseptal pediculado y favorecen la persis-

tencia de fístula. La utilización de una sonda Foley con globo insuflado durante los cinco días siguientes a la operación favorece que la presión no modifique el contacto que existe entre el colgajo y los bordes del defecto, y esto a su vez permite una adecuada cicatrización e integración.

3. Temíamos, al iniciar el trabajo con los colgajos nasoseptales pediculados, que al dejar desnudo el cartílago de la lámina cuadrangular septal ésta pudiera sufrir isquemia y manifestar necrosis, con las subsecuentes perforación septal y deformidad cosmética en la nariz en forma de silla de montar. Sin embargo, en el seguimiento posoperatorio de estos pacientes sólo uno experimentó perforación septal y deformidad en forma de silla de montar. Sin embargo, este paciente tenía previamente dos operaciones transnasales (abordajes transeptoefenoidales) y una perforación septal de casi 2 cm de diámetro. La perforación no fue un impedimento para poder aplicar el colgajo nasoseptal pediculado. Sin embargo, la perforación se hizo más grande después de la operación, lo cual ocasionó un cambio cosmético en el dorso nasal, razón por la que el paciente fue manejado quirúrgicamente, con colocación de injerto en el dorso nasal y con resultado satisfactorio. De los 51 pacientes restantes, en cuatro se realizaron previamente procedimientos transeptoefenoidales y en ninguno de ellos se observó perforación septal o cambios cosméticos en el dorso nasal. De los 47 pacientes sin tratamiento quirúrgico transnasal, ninguno sufrió perforación septal o cambios cosméticos en el dorso nasal.
4. En los primeros casos (18 pacientes) manejados con colgajo nasoseptal pediculado observamos una evolución posoperatoria con formación de abundantes costras en la fosa donadora del colgajo, por lo que fue necesario aplicar lavados nasales con soluciones salinas y realizar revisiones periódicas en Consulta Externa para limpieza. El promedio de tiempo de persistencia de costras en estos pacientes fue de casi cuatro meses posoperatorios. Para solventar esta situación y bajo consejo directo del Dr. Ricardo Carrau, en todos los casos de colgajo ahora utilizamos un colgajo septal invertido, tomado de la porción correspondiente a la mucosa que cubre la lámina perpendicular del etmoides contralateral. Gracias a que en la técnica quirúrgica se remueve la lámina perpendicular del etmoides, la mucosa se preserva y se rota hacia la fosa donadora del colgajo para cubrir la lámina cuadrangular septal, y luego se sutura en el sitio donde se realizó la incisión de hemitransfijión.

Con esta medida se reduce la formación de costras a menos de un mes, situación que representa una gran comodidad posoperatoria para el paciente.

5. Gracias al avance en la curva de aprendizaje general de abordajes endoscópicos endonasales de la base del cráneo, cada vez se realizan abordajes mucho más grandes en lesiones de mayor tamaño. Al inicio, en 2004, el abordaje se reservaba para lesiones pequeñas, no mayores de 2 cm en la región selar. Hoy el abordaje se indica para lesiones de hasta 4 cm, ocurridas en diferentes porciones del piso de las fosas anterior y media, a nivel clival, pterigoideo y transpalatino. Esta situación favorece defectos más grandes de la base del cráneo, pero demuestra que existe un control adecuado en la prevención de fístula de líquido cefalorraquídeo, con la utilización del colgajo nasoseptal pediculado.

Bibliografía

1. Schwartz T, Fraser J, Brown S, Tabae A, et al. Endoscopic cranial base surgery: classification of operative approaches. *Neurosurgery* 2008;62:991-1005.
2. Fortes FS, Carrau RL, Snyderman CH, Prevedello D, et al. The posterior pedicle inferior turbinate flap: a new vascularized flap for skull base reconstruction. *Laryngoscope* 2007;117:1329-1332.
3. Hadad G, Bassagasteguy L, Carrau RL, Mataza JC, et al. A novel reconstructive technique after endoscopic expanded endonasal approaches: vascular pedicle nasoseptal flap. *Laryngoscope* 2006;116(10):1882-1886.
4. Kang MD, Escott E, Thomas AJ, Carrau RL, et al. The MR imaging appearance of the vascular pedicle nasoseptal flap. *AJNR Am J Neuroradiol* 2009;30(4):781-786.
5. Fortes FS, Carrau RL, Snyderman CH, Kassam A, et al. Transpterygoid transposition of a temporoparietal fascia flap: a new method for skull base reconstruction after endoscopic expanded endonasal approaches. *Laryngoscope* 2007;117(6):970-976.
6. Kassam A, Snyderman CH, Mintz A, Gardner P, Carrau RL. Expanded endonasal approach: the rostrocaudal axis. Part II. Posterior clinoids to the foramen magnum. *Neurosurg Focus* 2005;19(1):E4.
7. Kassam A, Snyderman C, Mintz A, Gardner P, Carrau R. Expanded endonasal approach: the rostrocaudal axis. Part I. Crista galli to the sella turcica. *Neurosurg Focus* 2005;19(1):E3.
8. Pinheiro-Neto CD, Prevedello DM, Carrau RL, Snyderman CH, et al. Improving the design of the pedicled nasoseptal flap for skull base reconstruction: a radioanatomic study. *Laryngoscope* 2007;117(9):1560-1569.
9. Vescan AD, Snyderman CH, Carrau RL, Mintz A, et al. Vidian canal: analysis and relationship to the internal carotid artery. *Laryngoscope* 2007;117(8):1338-1342.