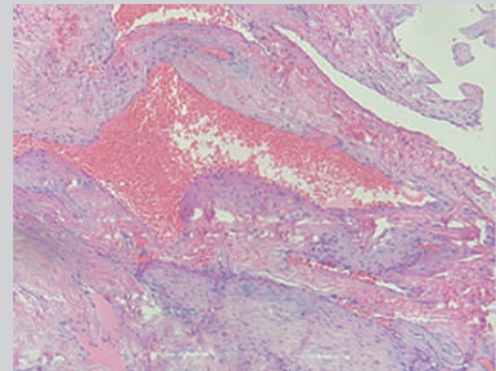
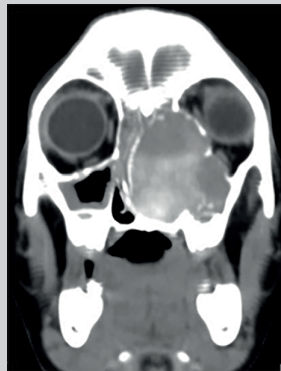
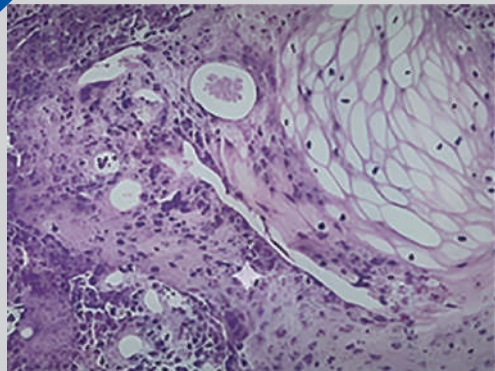
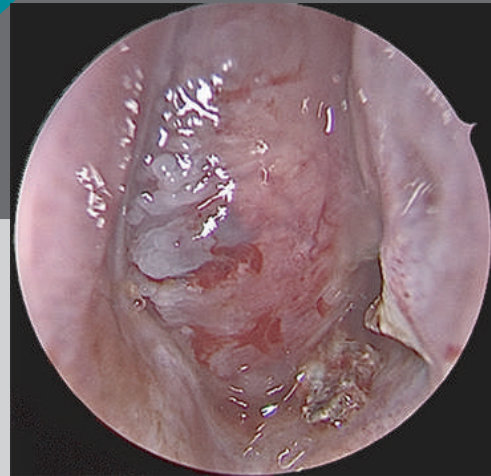


ISSN 1665-5672 Volumen 71, Núm. 2 abril-junio 2026

Anales de Otorrinolaringología Mexicana



Sociedad Mexicana de Otorrinolaringología y Cirugía de Cabeza y Cuello, AC.

<https://www.smorlccc.org>

<https://nietoeditores.com.mx>

<https://otorrino.org.mx>

Jarsix®

La concentración precisa de
+loratadina
betametasona
para lograr un efecto:

- Antihistamínico
- Antialérgico
- Antiinflamatorio

Jarsix es seguro y eficaz
en el manejo de:

- Rinitis alérgica estacional y perenne
- Urticaria
- Dermatitis atópica
- Reacciones alérgicas a piquetes de insectos

Revisar IPP



JARS-01A-22 No. de Entrada. 223300202C1612



Senosiain®



Revista Anales de Otorrinolaringología Mexicana

Órgano de difusión de:
Sociedad Mexicana de Otorrinolaringología y Cirugía de Cabeza y Cuello
Asociación Mexicana de Comunicación, Audiología, Otoneurología y Foniatria
Asociación Panamericana de Otorrinolaringología y Cirugía de Cabeza y Cuello

Director-Editor

Luz Arcelia Campos Navarro
anorlmex20@gmail.com

Editor en Jefe

Mauricio Morales Cadena

Editores asociados

Otorrinolaringología general: Dr. Alejandro Vargas Aguayo
Cirugía plástica facial: Dr. Jaime Fandiño Izundegui
Cirugía de cabeza y cuello: Dr. Héctor Prado Calleros
Base de cráneo: Dr. Benjamín García Enríquez
Trauma facial: Dr. Marcos Antonio Rodríguez Perales
Laringología: Dr. Mario Antonio Barrón Soto
Otología: Dra. Magdicarla Ercilia de Alba Márquez
Neurología: Dra. Erika María Celis Aguilar
ORL pediátrica: Dr. Carlos De la Torre González
Nariz y senos paranasales: Dr. Luis Fernando Macías Valle
Imagenología: Dr. Fernando Martín Biasotti
Especialidades afines: Dr. Miguel Ángel Collado Corona
Casos clínicos: Dr. Germán Fajardo Dolci

Consejo Editorial

Barrón Soto Mario Antonio, Ciudad de México
Collado Corona Miguel Ángel, Ciudad de México
Corvera Behar Gonzalo, Ciudad de México
De la Garza Hesles Héctor, Ciudad de México
De la Torre González Carlos, Ciudad de México
Durán Ortiz Mariana, Ciudad de México
Fajardo Dolci Germán, Ciudad de México
Figueroa Marco, Ciudad de México

García Enríquez Benjamín, Toluca, Estado de México
García Lara León Felipe, Ciudad de México
González Prado Claudia, Ciudad de México
González Romero Armando, Guad., Jal.
Guerrero Paz José Alberto, Ciudad de México
Quinto Balanzar Martha Patricia, Ciudad de México
Gutiérrez Marcos José Ángel, Ciudad de México
Hernández Palestina Mario, Ciudad de México
Martín Biasotti Fernando, Ciudad de México
Mayorga Butron José Luis, Ciudad de México

Morales Cadena Mauricio, Ciudad de México
Pane Pianese Carlo, Ciudad de México
Prado Calleros Héctor, Ciudad de México
Ramírez Oropeza Fernando, Puebla, Pue.
Rivera Pesquera Francisco, Querétaro, Qro.
Rodríguez Perales Marcos Antonio, Ciudad de México
Romero Gameros Carlos Alfonso, Ciudad de México
Soda Merhy Antonio, Ciudad de México
Toledo de Coutinho Heloisa, Ciudad de México
Zubiaur Gomar Fermín M, Ciudad de México

Consejo Editorial Extranjero

Angeli Simon I, Miami, FL.
Bhatt Nikhil J, Chicago, Illinois
Casiano Roy R, Miami, FL.
Cobo Sefair Roxana, Bogotá, Colombia
Draf Wolfgang Fulda, Alemania

Gullane Patrick J, Toronto, Canadá
Koltai Meter J, Stanford, CA.
Lee KJ, Boston, MA.
Lusk Rodney P, Omaha, Nebraska
Myers Eugene, Pittsburgh, MA.
Paparella Michael, Minneapolis, MN.

Papel Ira, Washington, DC.
Rosenfeld Richard M, Nueva York, NY.
Ruíz Héctor E, Rosario, Argentina
Villagra Siles Erick, Bolivia
Wei William I, Hong Kong

Consejeros al Comité Editorial

Dr. Daniel Bross Soriano

Dr. Pelayo Vilar Puig

Publicada por la Sociedad Mexicana de Otorrinolaringología y Cirugía de Cabeza y Cuello
Gestión 2026-2027

Presidente: Dr. Guillermo Piña Uribe
Secretaria: Dra. Beatriz Flores Meza

Vicepresidenta: Dra. Nancy Elizabeth Aguilar Muñoz
Tesorera: Dra. Liliana Elizabeth Sandoval Cruz

Dirección comercial y oficina de redacción: Sociedad Mexicana de Otorrinolaringología y Cirugía de Cabeza y Cuello. Montecito 38, W.T.C. Piso 18 oficinas 24-26, colonia Nápoles, CP 03810, México, DF. Tel.: 3095-4640 al 43, fax 3095-4639. Correo electrónico: aom@smorlccc.org.mx, www.smorlccc.org.mx Registro de la Dirección General de Derecho de Autor No. 743-92. Certificado de licitud de contenido No. 4877 Certificado de licitud de título No. 6442 Registro I.S.S.N. No. 1665-5672. Esta revista se encuentra indizada a: LILACS Y ARTEMISA, MEDIC LATINA. Publicación realizada, comercializada y distribuida por **Edición y Farmacia SA de CV** (Nieto Editores®). Av. Chamizal 97, Colonia La Trinidad, Texcoco 56130, Estado de México.
La revista también se publica en: <https://nietoeditores.com.mx> y <https://otorrino.org.mx>



CONTENIDO/CONTENT

ARTÍCULOS ORIGINALES/ORIGINAL ARTICLES

- 79 **Hipocalcemia poshemitiroidectomía**
Post-hemithyroidectomy hypocalcemia
José Francisco Gallegos Hernández
- 85 **Resultados funcionales de voz en pacientes con parálisis cordal unilateral en abducción tratados con tiroplastia de medialización**
Functional voice outcomes in patients with unilateral vocal fold paralysis in abduction treated with medialization thyroplasty
Matsuharu Akaki Caballero, Alberto Ayala Correa, Diana Sofía Martínez Alarcón
- 95 **Características epidemiológicas y clínicas de los pacientes con acúfeno atendidos en un hospital de tercer nivel en Guadalajara, Jalisco**
Epidemiological and clinical characteristics of patients with tinnitus care at a third-level hospital in Guadalajara, Jalisco
Óscar Rubén Álvarez Martínez, Magdicarla Ercilia De Alba Márquez
- 103 **Presión media del globo neumático en pacientes con ventilación mecánica asistida**
Mean pneumatic cuff pressure in patients with assisted mechanical ventilation
Yarittza Karlett Cossío Mejía, Bryan Santiesteban Guevara, Héctor Luis Echeagaray Sánchez
- 110 **Incidencia de trauma acústico en personal del Ejército Mexicano perteneciente a la rama de artillería**
Incidence of acoustic trauma in Mexican Army personnel belonging to the artillery branch
Bárbara Zárate Maldonado, Gabriel Mauricio Morales Cadena, Olga Gama Moreno
- 118 **Mecha-drenaje ótico como estrategia terapéutica para acortar el tiempo de tratamiento de la otitis externa difusa bacteriana**
Otic mecha drainage as a therapeutic strategy to shorten the treatment time of diffuse bacterial external otitis
Javier Merino Sotelo, Fernando Casarez Pineda, Mariana Durán Ortiz, María Teresa Sotelo Ramírez, Rogelio Olivares Elizondo, Antonio Mejía Sánchez

REVISIÓN NARRATIVA/NARRATIVE REVIEW

- 125 **Microbiota de las vías respiratorias: conceptos fundamentales y su papel en las enfermedades alérgicas**
Airway microbiota: Fundamental concepts and its role in allergic diseases
Carlos De la Torre González, Blanca Estela Del Río-Navarro, Nayely Reyes-Noriega, Paula Camila Troncoso Medrano, Brenda Itzel Varela Arenas, Perla Zepeda Gutiérrez

CASOS CLÍNICOS/CLINICAL CASES

- 145 **Disfagia y disfonía asociadas con hiperostosis anquilosante. Enfermedad de Forestier**
Dysphagia and dysphonia associated with ankylosing hyperostosis. Forestier's disease
Ariadna María Canales Vargas, Fernando José Castro Bonilla, Diana Laura Reyes Carrillo, Ana Luisa Lino González
- 157 **Disfonía en el espectro facio-aurículo-vertebral**
Dysphonia in the facio-auriculo-vertebral spectrum
Ariadna María Canales Vargas, Guadalupe Yolotzín García Maldonado, Ana Luisa Lino González, María del Rosario Méndez Ramírez, Delia Itzel Arreola Méndez

Las instrucciones a los autores sobre la **FORMA DE PRESENTAR SUS MANUSCRITOS** las pueden consultar en el sitio web de la Sociedad Mexicana de Otorrinolaringología y Cirugía de Cabeza y Cuello, A.C.
<http://www.smorlccc.org.mx/adentro.asp?pagina=/interes/revista/instrucciones.asp>

- 163 **Hemangioma cavernoso del conducto auditivo externo con extensión mastoidea: una causa rara de plenitud ótica**
Cavernous hemangioma of the external auditory canal with mastoid extension: A rare cause of aural fullness
Erick Fernando Juárez Valdés, Stefano Ramírez Gil, Jorge Carlos Mauricio Juárez Ferrer, Alejandro Saúl Moreno Reynoso
- 171 **Adenoma pleomorfo en la glándula parótida accesoria: localización inusual de un tumor frecuente**
Pleomorphic adenoma in parotid gland: Unusual location of a common tumor
Kenia Yanira Baños Hernández, Leonardo Padilla Aguilar, Ulises Popoca Barriga, Montserrat Ramírez Rivas
- 177 **Estapedectomía en pacientes con nervio facial dehiscente y prociendente. El papel del fresado del promontorio como alternativa quirúrgica**
Stapedectomy in patients with dehiscence and overhanging facial nerve. The role of promontory drilling as a surgical alternative
José Guillermo Roberto Hernández Valencia, Eloísa Jiménez López, Samuel Aguilera Hernández
- 183 **Fibroma osificante juvenil psamomatoide**
Psammomatoid juvenile ossifying fibroma in a young male
Carlos Cuilty Siller, Manuel de Hoyos, Karla M Santos Santillana, Cecilia Cuilty Villarreal, Enrique Estrada Huerta, Luis E García Leal
- 192 **Diagnóstico y tratamiento de pacientes con trauma acústico agudo tras la exposición a ruido impulsivo**
Diagnosis and treatment in patients with acute acoustic trauma following impulsive noise exposure
Carlos Alberto Ortiz Hernández, Luis Miguel Méndez Saucedo, Carla Eugenia Gómez Rodríguez, Francisco Javier Mancilla Mejía



Hipocalcemia poshemitiroidectomía Post-hemithyroidectomy hypocalcemia.

José Francisco Gallegos Hernández

División de Cirugía Oncológica, Centro Médico ABC, campus Santa Fe, Ciudad de México.

Resumen

OBJETIVO: Conocer la tasa de hipocalcemia sintomática en pacientes a quienes se practica hemitiroidectomía sin disección central.

MATERIALES Y MÉTODOS: Estudio retrospectivo en el que se incluyeron pacientes sin antecedente de cirugía tiroidea y sin disección del lóbulo contralateral, en quienes el autor practicó hemitiroidectomía en un periodo de 15 años (de 2010 a 2025) con y sin istmusectomía indicada por un nódulo tiroideo. Se recopilaron los datos de los pacientes con hipocalcemia sintomática; estos casos tuvieron seguimiento hasta la curación. En los pacientes que en el posoperatorio manifestaron signos clínicos de hipocalcemia se midió el calcio sérico y la parathormona.

RESULTADOS: De los 75 pacientes operados, 7 (todas mujeres) manifestaron datos de hipocalcemia; solo 2 requirieron sustitución cálcica. Ninguna de las 7 pacientes tuvieron hipoparatiroidismo permanente. El signo de Chvostek fue el observado con más frecuencia; en todas las pacientes los síntomas desaparecieron en las primeras tres semanas posoperatorias.

CONCLUSIONES: El hipoparatiroidismo y la hipocalcemia pueden sobrevenir luego de la hemitiroidectomía; los síntomas suelen ser leves; generalmente no son molestos para los pacientes o pasan inadvertidos y desaparecen en las primeras semanas posoperatorias; la sustitución rutinaria de calcio en pacientes en quienes se practica hemitiroidectomía no se justifica.

PALABRAS CLAVE: Hipoparatiroidismo; hipocalcemia; disección de cuello; glándula tiroides; calcio; parathormona.

Abstract

OBJECTIVE: To determine the rate of symptomatic hypocalcemia in patients undergoing hemithyroidectomy without central neck dissection.

MATERIALS AND METHODS: A retrospective study including patients with no history of prior thyroid surgery and without dissection of the contralateral lobe who underwent hemithyroidectomy performed by the author over a 15-year period (2010-2025), with and without isthmusectomy, indicated for a thyroid nodule. Data were collected from patients with symptomatic hypocalcemia, and these cases were followed until resolution. In patients who presented postoperative clinical signs of hypocalcemia, serum calcium and parathyroid hormone levels were measured.

Correspondencia

José Francisco Gallegos Hernández
gal61@prodigy.net.mx

ORCID

<https://orcid.org/0000-000268865735>

Recibido: 23 de febrero 2026

Aceptado: 14 de mayo 2026

Este artículo debe citarse como: Gallegos-Hernández JF. Hipocalcemia poshemitiroidectomía. An Orl Mex 2026; 71 (2): 79-84.

PARA DESCARGA

<https://doi.org/10.24245/aorl.v71i2.11027>

<https://otorrino.org.mx>
<https://nietoeditores.com.mx>

RESULTS: Of the 75 operated patients, 7 (all women) presented signs of hypocalcemia; only two required calcium replacement. None of the 7 patients had permanent hypoparathyroidism. The Chvostek sign was the most frequently observed. In all patients, the symptoms disappeared within the first three weeks postoperatively.

CONCLUSIONS: Hypoparathyroidism and hypocalcemia can occur after hemithyroidectomy. The symptoms are usually mild, generally not bothersome to patients or go unnoticed, and resolve in the first few weeks postoperatively. Routine calcium supplementation in patients undergoing hemithyroidectomy is not justified.

KEYWORDS: Hypoparathyroidism; Hypocalcemia; Neck dissection; Thyroid gland; Calcium; Parathyroid hormone.

ANTECEDENTES

La hipocalcemia y el hipoparatiroidismo permanente son las complicaciones más frecuentes en el posoperatorio inmediato en pacientes a quienes se practica tiroidectomía total debido a una lesión inadvertida de las glándulas paratiroides o a desvascularización de las mismas durante el procedimiento quirúrgico; estas complicaciones son aún más frecuentes en pacientes en quienes se practica disección ganglionar del nivel central.¹

Sin embargo, en pacientes en quienes se practica hemitiroidectomía, las glándulas paratiroides que se ponen en riesgo solo son dos y, al no explorarse quirúrgicamente la corredera traqueo-esofágica contralateral, teóricamente, la posibilidad de lesión de las cuatro glándulas paratiroides no es posible y, por consecuencia, la hipocalcemia posoperatoria no existe.

A pesar de ello, se han reportado cifras variables de datos de hipocalcemia generalmente transitoria en pacientes en quienes se practica hemitiroidectomía;² la causa es discutible, podría ser que la simple disección quirúrgica de un lóbulo tiroideo causa disminución de la función paratiroidea o, bien, que en pacientes con cifras normales de calcio sérico pero en límites inferiores la cirugía favorece la aparición de datos clínicos, bioquímicos o ambos de hipocalcemia.

Por lo general, no se considera un problema mayor ni es un riesgo para el paciente porque los síntomas, cuando sobrevienen, son escasos y suelen desaparecer en los primeros días del posoperatorio.

El objetivo de este estudio fue reportar el hallazgo de hipocalcemia sintomática en pacientes a quienes se practica hemitiroidectomía y analizar sus posibles causas.

MATERIALES Y MÉTODOS

Estudio retrospectivo en el que se incluyeron pacientes en quienes el autor practicó hemitiroidectomía en un periodo de 15 años (de 2010 a 2025) con y sin istmusectomía indicada por un nódulo tiroideo. Se recopilaron los datos de los pacientes con hipocalcemia sintomática; estos casos tuvieron seguimiento hasta la curación.

En todos los pacientes se practicó hemitiroidectomía con neuromonitoreo de los nervios laríngeos. En todos se identificaron las dos glándulas paratiroides del lado de la lobectomía tiroidea y en ninguno se efectuó disección ni exploración quirúrgica del lóbulo tiroideo contralateral; ninguno de ellos había sido sometido a cirugía tiroidea previa y tenían indemne la glándula tiroidea. La indicación de cirugía en todos los pacientes fue por un nódulo tiroideo o por diagnóstico de cáncer bien diferenciado de tiroidea en grupos de bajo riesgo.

Criterio de inclusión: pacientes que manifestaron síntomas o signos de hipocalcemia en el posoperatorio; en ellos se analizó la calcemia y las concentraciones de parathormona (PTH) en la sangre.

Este estudio se llevó a cabo con base en la guía internacional STROBE (*Strengthening the Reporting of Observational Studies in Epidemiology*) y atendió su lista de verificación para estudios observacionales.

RESULTADOS

Se evaluaron 75 pacientes en quienes se practicó hemitiroidectomía con o sin istmusectomía. De ellos, 7 (todas mujeres) manifestaron en el posoperatorio inmediato datos de hipocalcemia caracterizados por parestesias en los dedos (n = 2), signo de Chvostek (n = 7), sensación de hormigueo y parestesias peribucales (n = 5) e hiperreflexia patelar (n = 3). Ninguno de los pacientes manifestó contracturas musculares ni el signo de Trousseau.

Las 7 pacientes tuvieron diagnóstico de carcinoma bien diferenciado de tiroides y se categorizaron como de bajo riesgo, por lo que se les efectuó la hemitiroidectomía; en ninguna se hizo disección del nivel central. El **Cuadro 1** muestra las características de las pacientes.

Una paciente manifestó los signos y síntomas en el primer día posoperatorio y las otras seis a partir del segundo día.

En 2 de 7 pacientes los síntomas ameritaron sustitución cálcica inicialmente endovenosa y en el posoperatorio mediato con carbonato de calcio, la media de carbonato de calcio tomado fue de 6 g al día.

En las siete pacientes se determinó la PTH sérica al manifestar los síntomas y en tres se encontraron concentraciones bajas. En todas las pacientes las concentraciones de calcio estuvieron entre 24 y 48 horas del posoperatorio en menos de 8.4 mg/dL (mínimo normal); una de ellas tuvo 7.7 mg/dL. **Cuadro 1**

En las 7 pacientes los síntomas de hipocalcemia desaparecieron en las primeras tres semanas del posoperatorio y ninguna necesitó sustitución cálcica permanente. Todas estuvieron asintomáticas en la tercera semana del posoperatorio y las cifras de calcemia y de PTH sérica fueron normales en todas las pacientes en la medición de control al segundo mes de haberse efectuado la cirugía.

DISCUSIÓN

La disminución sérica de calcio con sus consecuentes manifestaciones clínicas son frecuentes en pacientes en quienes se practica tiroidectomía total; son aún más frecuentes cuando la cirugía tiroidea es acompañada de disección ganglionar central porque la posibilidad de desvascularización de las cuatro glándulas paratiroides es mayor.

Sin embargo, el hipoparatiroidismo y la hipocalcemia consecuente no son un problema en la cirugía tiroidea cuando ésta se limita a un lóbulo, porque, por definición, la disección es unilateral y solo dos glándulas paratiroides se exponen al riesgo de daño; los reportes de hipocalcemia posterior a hemitiroidectomía son escasos en la bibliografía.

La hemitiroidectomía produce cambios en el metabolismo de la vitamina D, que son independientes del funcionamiento paratiroideo; esto es, el funcionamiento de las glándulas paratiroides es normal, pero existen alteraciones en el metabolismo de la vitamina D que implican alteraciones del calcio sérico.^{3,4,5}

Cuadro 1. Características de los pacientes que manifestaron datos de hipocalcemia posterior a la hemitiroidectomía

Paciente	Cirugía	Signo de Chvostek	Calcio sérico (mg/dL)	PTH (pg/mL)	Parestesias en los dedos	Hiperreflexia	Trousseau	Parestesias peribucales
1	Hemitiroidectomía más istmusectomía	+	8.1	20	-	+	-	-
2	Hemitiroidectomía	+	8	16	-	-	-	+
3	Hemitiroidectomía	+	7.9	14	+	+	-	+
4	Hemitiroidectomía más istmusectomía	+	8	21	-	-	-	+
5	Hemitiroidectomía	+	7.7	13	+	+	-	+
6	Hemitiroidectomía	+	8.1	18	-	-	-	-
7	Hemitiroidectomía	+	8	14	-	-	-	+

La limitación más importante de este análisis es que se corroboró la hipocalcemia con medición de calcio sérico y PTH solo en las pacientes sintomáticas, de tal manera que las pacientes que no manifestaron síntomas o signos de hipocalcemia pudieron haber tenido disminución de ambas cifras sin que se haya comprobado, por lo que la tasa de hipocalcemia por laboratorio y asintomática podría ser mayor.

La hipocalcemia sintomática es poco frecuente en pacientes en quienes se practica hemitiroidectomía sin disección central; suele reportarse en alrededor del 2.5%⁶ y, por lo general, sobreviene en los dos primeros días del posoperatorio. La hiperreflexia de la musculatura facial (signo de Chvostek) es el signo encontrado con más frecuencia.^{7,8}

En esta serie, 7 de los 75 pacientes a quienes se practicó hemitiroidectomía mostraron signos, síntomas (o ambos) de hipocalcemia, que se corroboró por laboratorio; ésta fue transitoria y solo 2 de 7 pacientes requirieron sustitución cálcica en el posoperatorio inmediato.

En todas las pacientes el cuadro de hipocalcemia se alivió en las primeras tres semanas y ninguna requirió sustitución con calcio en forma permanente. Durante el seguimiento posterior, ningún paciente tuvo signos de disminución sérica de calcio.

La hipocalcemia es un evento poco frecuente en pacientes en quienes se practica hemitiroidectomía, pero puede ocurrir; esta serie representó el 9%. Por lo general, los síntomas son leves y se alivian de manera espontánea en la mayoría de los casos en tres a seis semanas del posoperatorio. La hipocalcemia y el hipoparatiroidismo posterior a la hemitiroidectomía no se asocian con la función tiroidea antes de la intervención y podría ser más frecuente en pacientes con concentraciones normales de calcio pero en el umbral inferior,^{6,8} aunque esto no se ha corroborado. En general, los síntomas son escasos, poco molestos para el paciente y suelen curarse en el periodo posoperatorio mediato.

En esta serie solo 2 de 7 pacientes (28%) requirieron la administración de calcio debido a los síntomas y molestias que manifestó el paciente; sin embargo, esta cifra no justifica la sustitución cálcica rutinaria en pacientes en quienes se practica hemitiroidectomía, que debe considerarse solo en caso de síntomas, principalmente Chvostek positivo y parestesias en los dedos o peribucales. La gran mayoría de los pacientes con hipocalcemia posterior a hemitiroidectomía cursan sin molestias a pesar de que existan signos de hipoparatiroidismo. Durante el procedimiento quirúrgico de hemitiroidectomía en pacientes con cáncer tiroideo es imprescindible efectuar la visualización y preservación de las dos paratiroides en riesgo para disminuir al mínimo la posibilidad de hipocalcemia posoperatoria.^{9,10}

CONCLUSIONES

El hipoparatiroidismo y la hipocalcemia pueden sobrevenir luego de la hemitiroidectomía; los síntomas suelen ser leves, generalmente no son molestos para los pacientes o pasan inadvertidos y desaparecen en las primeras semanas posoperatorias. La sustitución rutinaria de calcio en pacientes en quienes se practica hemitiroidectomía no se justifica.

DECLARACIONES

Conflicto de intereses

El autor declara no tener conflicto de intereses.

Financiamiento

No se recibió financiamiento alguno para la elaboración de este estudio ni del manuscrito.

Uso de IA

No se utilizó inteligencia artificial para la elaboración del manuscrito.

REFERENCIAS

1. Orloff LA, Wiseman SM, Bernet VJ, et al. American Thyroid Association Statement on Postoperative Hypoparathyroidism: Diagnosis, prevention, and management in adults. *Thyroid* 2018; 28 (7): 830-841. <https://doi.org/10.1089/thy.2017.0309>
2. Hsiao V, Light TJ, Adil AA, et al. Complication rates of total thyroidectomy vs hemithyroidectomy for treatment of papillary thyroid microcarcinoma: A systematic review and meta-analysis. *JAMA Otolaryngol Head Neck Surg* 2022; 148 (6): 531-539. <https://doi.org/10.1001/jamaoto.2022.0621>
3. Bergenfelz A, Ahrén B. Calcium metabolism after hemithyroidectomy. *Horm Res* 1993; 39 (1-2): 56-60. <https://doi.org/10.1159/00018269>
4. Lindblom P, Westerdahl J, Bergenfelz A. Hemithyroidectomy: long-term effects on parathyroid function--preliminary report. *World J Surg* 2001; 25 (9): 1155-9. <https://doi.org/10.1007/BF03215864>
5. Lindblom P, Valdemarsson S, Lindergård B, et al. Decreased levels of ionized calcium one year after hemithyroidectomy: importance of reduced thyroid hormones. *Horm Res* 2001; 55 (2): 81-7. <https://doi.org/10.1159/000049975>
6. Jeong JY, Song CM, Ji YB, et al. Incidence and risk factors of hypoparathyroidism and hypocalcemia after hemithyroidectomy. *Langenbecks Arch Surg* 2023; 408 (1): 298. <https://doi.org/10.1007/s00423-023-03038-5>
7. Palop IF, Martínez CF, Giménez MJS, et al. Determination of calcium and parathyroid hormone levels following hemithyroidectomy. *Thyroid Research* 2021; 14 (1): 13. <https://doi.org/10.1186/s13044-021-00104-2>
8. Cannon CR, Replogle WH. Hypocalcemia following hemithyroidectomy. *J Miss State Med Assoc* 2008; 49 (9): 265-9.
9. Turhan MA, Konca C, Elhan AH, et al. Incidental parathyroidectomy after thyroid surgery and relationship with postoperative hypocalcemia: a single tertiary center analysis. *Updates Surg* 2024; 76 (7): 2573-2581. <https://doi.org/10.1007/s13304-024-01981-6>
10. Coimbra C, Monteiro F, Oliveira P, et al. Hypoparathyroidism following thyroidectomy: Predictive factors. *Acta Otorrinolaringol Esp* 2017; 68 (2): 106-111. <https://doi.org/10.1016/j.otorri.2016.06.008>



Resultados funcionales de voz en pacientes con parálisis cordal unilateral en abducción tratados con tiroplastia de medialización

Functional voice outcomes in patients with unilateral vocal fold paralysis in abduction treated with medialization thyroplasty.

Matsuharu Akaki Caballero,¹ Alberto Ayala Correa,² Diana Sofía Martínez Alarcón²

¹ Hospital Ángeles Metropolitano, Ciudad de México.

² Centro Médico Nacional 20 de Noviembre, ISSSTE, Ciudad de México.

Correspondencia

Diana Sofía Martínez Alarcón
soff.mt@gmail.com

Recibido: 23 de noviembre 2025

Aceptado: 15 de mayo 2026

Este artículo debe citarse como: Akaki-Caballero M, Ayala-Correa A, Martínez-Alarcón DS. Resultados funcionales de voz en pacientes con parálisis cordal unilateral en abducción tratados con tiroplastia de medialización. *An Orl Mex* 2026; 71 (2): 85-94.

PARA DESCARGA

<https://doi.org/10.24245/aorl.v71i2.10662>

<https://otorrino.org.mx>
<https://nietoeditores.com.mx>

Resumen

OBJETIVO: Evaluar los resultados funcionales de voz mediante el índice de discapacidad vocal (VHI-30) y el tiempo máximo fonatorio en pacientes con parálisis cordal unilateral en abducción tratados con tiroplastia tipo 1.

MATERIALES Y MÉTODOS: Estudio observacional, retrospectivo y longitudinal, en el que se analizaron pacientes intervenidos de tiroplastia tipo 1 entre 2015 y 2023. Se compararon el tiempo máximo fonatorio y el VHI-30 antes y un mes después de la cirugía. Se aplicó t de Student y prueba de Wilcoxon según la distribución de los datos.

RESULTADOS: Se incluyeron 46 pacientes, de los que 38 eran mujeres. La edad media fue de 53.83 años; 27 pacientes tenían parálisis izquierda. La causa más frecuente fue la iatrogénica (39 de 46). El VHI-30 disminuyó de 85.97 a 35.89 puntos ($p < 0.0001$, $d = 2.4$) y el tiempo máximo fonatorio aumentó de 5.09 a 9.67 segundos ($p < 0.0001$, $r = 0.99$).

CONCLUSIONES: La tiroplastia de medialización es una técnica efectiva para restaurar la función vocal y mejorar la calidad de vida en pacientes con parálisis cordal unilateral en abducción. Destaca la alta proporción de causa iatrogénica, lo que subraya la importancia del seguimiento posquirúrgico oportuno.

PALABRAS CLAVE: Parálisis cordal; tiroplastia; fonación; calidad de vida.

Abstract

OBJECTIVE: To evaluate and report functional voice outcomes using maximum phonation time and the Voice Handicap Index (VHI-30) in patients with unilateral vocal fold paralysis in abduction of various causes who underwent medialization thyroplasty.

MATERIALS AND METHODS: Observational, retrospective, longitudinal cohort study was done in patients with a diagnosis of unilateral vocal fold paralysis in abduction treated with medialization thyroplasty from January 1st, 2015 to December 31, 2023. Pre- and one-month postoperative assessments of VHI-30 and maximum phonation time were analyzed using paired t-tests and Wilcoxon signed-rank tests according to data distribution.

RESULTS: Forty-six patients were included, from which 38 were female; mean age was 53.83 years. The left vocal fold was affected in 27 cases. The most common etiology was iatrogenic (39/46). The mean VHI-30 score decreased from 85.97 preoperatively to 35.89 postoperatively (mean difference: 50.08 points, $p < 0.0001$). Maximum phonation time improved from 5.09 to 9.67 seconds (mean difference: 4.58 seconds, $p < 0.0001$). Both findings showed large effect sizes.

CONCLUSIONS: Medialization thyroplasty significantly improves voice-related quality of life and glottic function in patients with unilateral vocal fold paralysis in abduction. The high prevalence of iatrogenic etiology highlights the need for stricter postoperative surveillance and early referral for voice rehabilitation.

KEYWORDS: Vocal fold paralysis; Thyroplasty; Phonation; Quality of life.

ANTECEDENTES

La parálisis cordal unilateral en abducción es un problema clínico significativo porque altera las funciones básicas de la laringe, que incluyen la regulación de la mecánica respiratoria, la protección de la vía aérea durante la deglución y la fonación, lo que resulta en disnea, aspiración, disfagia y disfonía y afecta negativamente la calidad de vida y la funcionalidad de los pacientes.¹

La parálisis cordal unilateral en abducción resulta de una lesión del nervio laríngeo recurrente, que provoca la pérdida de movilidad de una de las cuerdas vocales. Como el nervio laríngeo recurrente es una neurona motora inferior,² la lesión produce flacidez de los músculos ipsilaterales inervados, lo que típicamente conduce a disfonía debido a una brecha glótica y ocasionalmente dificultades para respirar y deglutir.^{3,4}

El término parálisis de las cuerdas vocales se utiliza para indicar (total o parcialmente) alteración del movimiento laríngeo debido a una lesión neurológica, que puede afectar la laringe de forma unilateral o bilateral.⁵ Desde el punto de vista neurofisiológico, la lesión del nervio laríngeo recurrente puede variar desde una neuropraxia temporal hasta una alteración neural completa.⁶

En todo el mundo la parálisis cordal unilateral en abducción se atribuye, principalmente, a dos factores: idiopático y iatrogénico. Los mecanismos de lesión durante diversas cirugías son variados e incluyen procedimientos en las glándulas tiroideas y paratiroides, cirugía cardiotorácica, columna cervical anterior, así como intervenciones en la cabeza, el cuello y neurocirugía.⁷

La morbilidad de la parálisis cordal unilateral en abducción, por lo general, es prolongada debido al retraso en el diagnóstico y tratamiento; a pesar de recibir tratamiento y mostrar mejoría clínica, rara vez la función se recupera al grado basal del paciente.^{8,9}

Un método subjetivo para valorar la discapacidad vocal es el índice de discapacidad vocal (VHI-30, *Voice Handicap Index*), que es un cuestionario validado en español (alfa de Cronbach: 0.93), diseñado en 1997 por Jacobson, que cuantifica el efecto percibido por el paciente (subjetivo) debido a un trastorno relacionado con la voz.^{10,11}

El VHI-30 considera tres aspectos principales: la función vocal, la capacidad física relacionada con la disfonía y la repercusión emocional causada por la misma. Este instrumento consta de 30 preguntas distribuidas en tres subescalas (funcional, física y emocional), cada una con 10 elementos. Cada pregunta se califica en una escala del 0 al 4 para evaluar la gravedad percibida, lo que resulta en una puntuación total máxima de 120 puntos; cuanto mayor sea la puntuación, mayor será la discapacidad vocal del paciente.¹² Los grados de severidad se dividen de acuerdo con el puntaje en: incapacidad vocal leve (menos de 30 puntos), moderada (31 a 60 puntos), severa (61 a 90 puntos) y grave (91 a 120 puntos).

Descrito por Kent en 1987, el tiempo máximo fonatorio es un parámetro clínico que valora la disfonía. Consiste en solicitar al paciente que realice una inspiración profunda y posteriormente sostenga una vocal; se mide el tiempo en segundos que el paciente logra sostener la vocal, se repite tres veces y se promedia el tiempo; el intervalo normal varía de acuerdo con la edad, el sexo y la resonancia; sin embargo, se considera normal un promedio mayor a 8 segundos.

El tratamiento de la parálisis cordal unilateral en abducción tiene como objetivo reducir la insuficiencia glótica y mejorar la voz mediante tratamiento quirúrgico, ejercicios de terapia conductual de la voz o una combinación de los dos. El tratamiento eficaz de la parálisis cordal unilateral en abducción requiere un diagnóstico y pronóstico precisos para ofrecer el tratamiento adecuado de acuerdo con las necesidades de cada paciente.¹³

En la actualidad el paradigma de tratamiento usualmente consiste en las siguientes estrategias iniciales: observación para retorno espontáneo de la función o compensación, terapia vocal para maximizar la eficiencia vocal o facilitar la compensación, inyecciones laríngeas de medialización para favorecer la competencia glótica y mejorar la voz. Las inyecciones laríngeas de medialización con material reabsorbible son un procedimiento temporal que, aplicadas de manera temprana, han demostrado mejorar el pronóstico en términos de función glótica y calidad de voz a largo plazo; no obstante, no sustituyen la necesidad de cirugía del marco laríngeo.^{14,15} En los pacientes cuya denervación está documentada o se presagia un mal pronóstico, la medialización temprana con tiroplastia está justificada.¹⁶

En la actualidad, la tiroplastia de medialización o tiroplastia tipo 1 es el procedimiento de elección para el tratamiento de la parálisis cordal unilateral en abducción. La técnica ofrece varias ventajas: es un procedimiento que se lleva a cabo con anestesia local con mínimas molestias para el paciente, permite la evaluación de la voz durante el procedimiento, es potencialmente reversible y preserva la integridad estructural del pliegue vocal.

Los principios básicos de la técnica son la creación de una ventana en la lámina tiroidea, a la altura del pliegue vocal verdadero afectado, que permite la colocación de una prótesis de tamaño adecuado en el espacio paraglótico, con lo que se logra una posición más efectiva del pliegue vocal para obtener la mejor voz posible y restaurar las funciones laríngeas en la medida de lo posible,¹² con pocas complicaciones reportadas (4-8%) que incluyen infección de la herida, condritis, migración o extrusión de la prótesis.¹⁷

El objetivo de este estudio es evaluar y reportar los resultados funcionales de voz usando el tiempo máximo fonatorio y la discapacidad medida por la escala VHI-30, en pacientes con parálisis cordal unilateral en abducción de causa variable, posoperados de tiroplastia de medialización en el Centro Médico Nacional 20 de Noviembre.

MATERIALES Y MÉTODOS

Estudio observacional, retrospectivo y longitudinal, en el que se incluyeron pacientes mayores de 18 años con diagnóstico de parálisis cordal unilateral en abducción intervenidos con tiroplastia tipo 1 entre enero de 2015 y diciembre de 2023 en el Centro Médico Nacional 20 de Noviembre.

Criterios de inclusión: registro completo de VHI-30 y tiempo máximo fonatorio pre y posoperatorio (un mes).

Las variables analizadas fueron: edad, sexo, lateralidad, causa, VHI-30 pre y posoperatorio y tiempo máximo fonatorio pre y posoperatorio.

Aspectos éticos

De acuerdo con el reglamento de la Ley General de Salud en materia de investigación para la salud, en el artículo 17, ésta se considera una investigación sin riesgo porque usa técnicas y métodos de investigación documental retrospectivos, y no se realiza ninguna intervención o modificación intencionada en las variables fisiológicas, psicológicas y sociales de los individuos que participan en el estudio.

Estadística

El análisis estadístico para los resultados se llevó a cabo a través de estadística descriptiva e inferencial. Se decidió utilizar la t de Student para muestras pareadas para el VHI-30 debido a su distribución paramétrica y la prueba de suma de rangos con signo de Wilcoxon debido a que no se cumplió con el supuesto de normalidad en los datos. Para el análisis de normalidad se utilizó la prueba de Shapiro-Wilk. Se consideró significativa un valor $p < 0.05$. Se calcularon tamaños de efecto (d y r de Cohen).

RESULTADOS

Se examinaron 46 expedientes clínicos de pacientes que cumplieron con los criterios de inclusión establecidos, de los que 38 eran mujeres.

La edad media de los pacientes fue de 53.83 años con desviación estándar de 12.021, con una mediana de 52 años. En términos de moda, el valor más recurrente fue de 41 años. El intervalo de edad fue de 31 a 88 años.

En términos de lateralidad, el pliegue vocal izquierdo se vio afectado en 27 pacientes, y el derecho en 19.

En cuanto a la causa de la parálisis cordal unilateral en abducción, la más frecuente fue iatrogénica en 39 pacientes, seguida de idiopática en 4, causas neurológicas en 2 y otras en 1 paciente. **Figura 1**

Como muestra el **Cuadro 1**, respecto de la funcionalidad, medida por el índice de discapacidad vocal (VHI-30), se reportó una disminución media de 50.08 puntos en el puntaje total (**Figura 2**). Antes de la cirugía, los pacientes promediaban un puntaje de 85.97, mientras que un mes después de la cirugía el promedio de las respuestas fue de 35.89 puntos.

El tiempo máximo fonatorio tuvo una mejoría promedio de 4.58 segundos, con un resultado posquirúrgico medio de 9.67 segundos (**Figura 3**). Solo 4 pacientes mostraron un tiempo

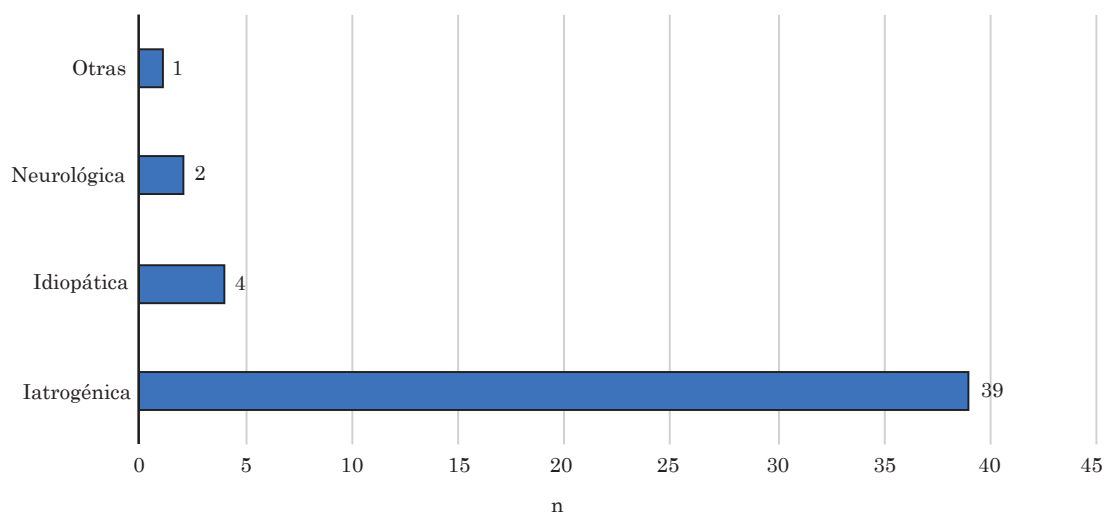


Figura 1

Causa de la parálisis cordal unilateral en abducción.

Cuadro 1. Resultados funcionales antes y después de la cirugía

Métrica (media ± DE)	Prequirúrgico	Posquirúrgico	Diferencia promedio	Prueba estadística y significación	Tamaño del efecto
VHI-30	85.97 ± 18.8	35.89 ± 21.36	50.08	t de Student p < 0.0001	2.489 ^a
Tiempo máximo fonatorio	5.09 ± 2.0	9.67 ± 3.36	4.58	Wilcoxon p < 0.0001	0.99 ^b

DE: desviación estándar; VHI: *Voice Handicap Index*;

^a d de Cohen. ^b Correlación rango biserial.

máximo fonatorio menor de 8 segundos en el periodo posquirúrgico; sin embargo, mostraron una mejoría de 2 a 3 segundos respecto del valor previo.

Los niveles de severidad se dividen de acuerdo con el puntaje en incapacidad vocal leve (menos de 30 puntos), moderada (31 a 60 puntos), severa (61 a 90 puntos) y grave (91 a 120 puntos; **Anexo 1**). De acuerdo con esta clasificación, 42 pacientes estaban en el intervalo de incapacidad severa a grave en el periodo prequirúrgico, mientras que esa cifra se invirtió en el periodo posquirúrgico y pasó a 40 pacientes con incapacidad leve y moderada. **Figura 4**

DISCUSIÓN

La voz es el sonido producido por la vibración de los pliegues vocales en la laringe, que es modulado por la resonancia y articulación del conducto vocal. La importancia de la voz radica en que es uno de los principales medios de comunicación en los seres humanos, transmite información, ideas y emociones, es parte esencial de cada individuo y de nuestra identidad; para muchas personas es una herramienta vital en su profesión, por lo que una adecuada función es importante para el bienestar emocional y social.

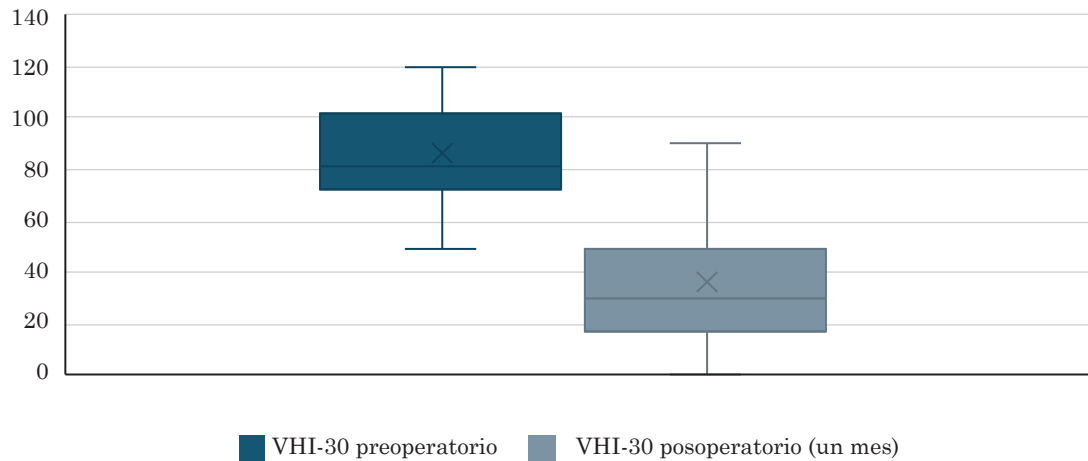


Figura 2

Resultados del *Voice Handicap Index* (VHI-30) antes y un mes después de la intervención quirúrgica.

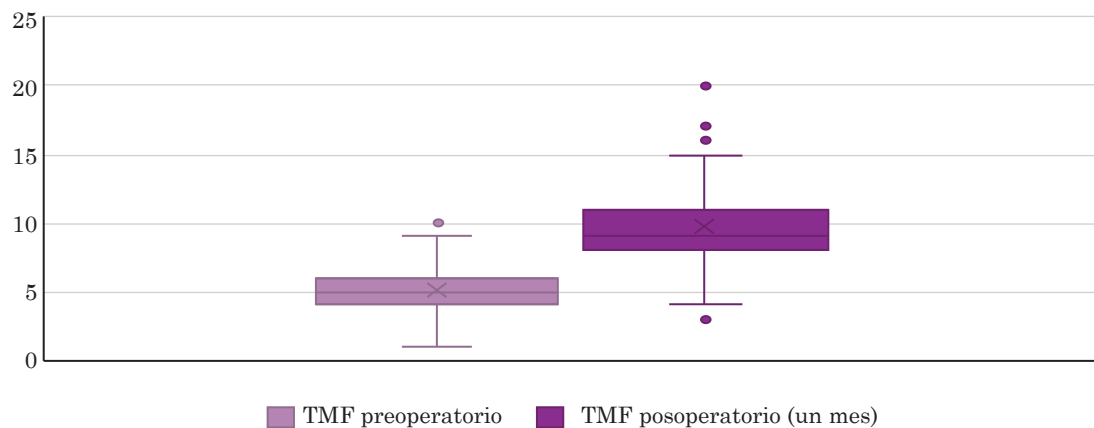


Figura 3

Resultados del tiempo máximo fonatorio (TMF) antes y un mes después de la intervención quirúrgica.

La parálisis cordal unilateral de los pliegues vocales es una causa común de discapacidad vocal, originada por una lesión del nervio laríngeo recurrente, que provoca la pérdida de movilidad de uno de los pliegues vocales.¹⁸

Esta investigación tuvo como objetivo evaluar y reportar los resultados funcionales de voz, mediante el tiempo máximo fonatorio y la discapacidad medida por la escala VHI-30, en pacientes con parálisis cordal unilateral; se compararon los datos obtenidos en los periodos pre y posquirúrgico de la tiroplastia de medialización, que en la actualidad es la cirugía de referencia para el tratamiento definitivo de esta afección.¹⁹

Los resultados muestran una mejoría clínica y estadísticamente significativa en todos los pacientes. El VHI-30 se redujo más de 50 puntos en promedio, lo que refleja un cambio perceptible en la funcionalidad vocal. Asimismo, el tiempo máximo fonatorio aumentó por encima de los 8 segundos, considerado funcionalmente normal.

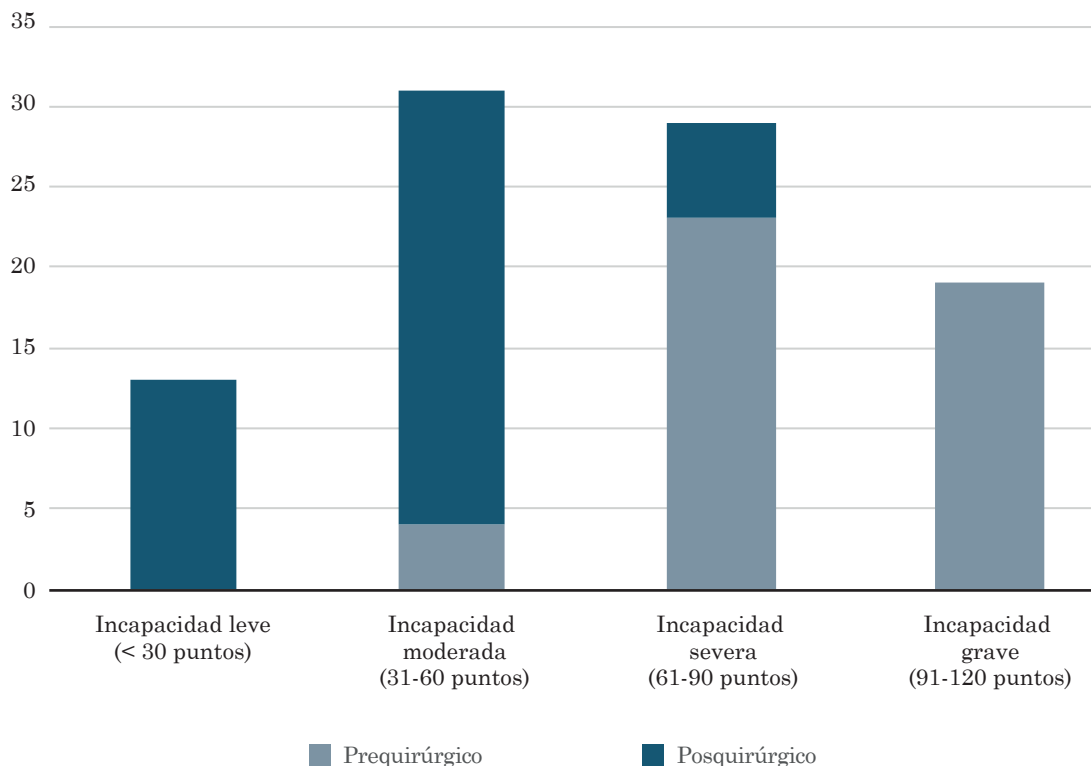


Figura 4

Resultados de las escalas de acuerdo con la severidad y puntaje del *Voice Handicap Index* antes y un mes después de la intervención quirúrgica.

El alto porcentaje de origen iatrogénico refuerza la importancia de la vigilancia y seguimiento posoperatorios en cirugías de cuello y tórax. Los resultados son congruentes con reportes internacionales recientes.¹⁹

Se encontró diferencia significativa en ambos casos con un tamaño de efecto muy amplio.

Los resultados obtenidos proporcionan un panorama de los pacientes que han recibido rehabilitación vocal quirúrgica en este Centro Médico Nacional, que denotan efectividad en la técnica aplicada y abren las puertas para seguir mejorando los protocolos de evaluación y tratamiento.

CONCLUSIONES

La tiroplastia tipo 1 es una estrategia quirúrgica segura y efectiva para la rehabilitación vocal en parálisis cordal unilateral en abducción. El uso sistemático del VHI-30 y del tiempo máximo fonatorio permite cuantificar la mejoría funcional y subjetiva de los pacientes, lo que favorece una valoración integral. Este estudio refuerza la importancia de la intervención quirúrgica como parte de la rehabilitación vocal y destaca la mejoría en la calidad de vida que se logra en pacientes con disfonía secundaria a este padecimiento.

REFERENCIAS

1. Francis DO, Sherman AE, Hovis KL, et al. Life experience of patients with unilateral vocal fold paralysis. *JAMA Otolaryngol Head Neck Surg* 2018; 144 (5): 433-9. <https://doi.org/10.1001/jamaoto.2018.0067>

2. Hess M, Fleischer S. Laryngeal framework surgery. *HNO* 2021; 69 (9): 726-33. <https://doi.org/10.1007/s00106-021-01054>
3. Lu FL, Casiano RR, Lundy DS, Xue JW. Longitudinal evaluation of vocal function after thyroplasty type I in the treatment of unilateral vocal paralysis. *Laryngoscope* 1996; 106 (5): 573-7. <https://doi.org/10.1097/00005537-199605000-00010>
4. Walton C, Carding P, Flanagan K. Perspectives on voice treatment for unilateral vocal fold paralysis. *Curr Opin Otolaryngol Head Neck Surg* 2018; 26 (3): 157-61. <https://doi.org/10.1097/MOO.0000000000000450>
5. Ho GY, Leonhard M, Denk-Linnert DM, et al. Pre- and intraoperative acoustic and functional assessment of the novel APrevent® VOIS implant during routine medialization thyroplasty. *Eur Arch Otorhinolaryngol* 2020; 277: 809-17. <https://doi.org/10.1007/s00405-019-05756-3>
6. Valley ZA, Karp A, Garber D. Safety and adverse events of medialization thyroplasty: a systematic review. *Laryngoscope* 2024; 134 (5): 1994-2004. <https://doi.org/10.1002/lary.31141>
7. Bray D, Young JP, Harries ML. Complications after type one thyroplasty: is day-case surgery feasible? *J Laryngol Otol* 2008; 122 (7): 715-8. <https://doi.org/10.1017/S0022215108002144>
8. McLaughlin CW, Swendseid B, Courey MS, et al. Long-term outcomes in unilateral vocal fold paralysis patients. *Laryngoscope* 2018; 128 (2): 430-6. <https://doi.org/10.1002/lary.26900>
9. Walton C, Carding P, Conway E, et al. Voice outcome measures for adult patients with unilateral vocal fold paralysis: a systematic review. *Laryngoscope* 2019; 129 (1): 187-97. <https://doi.org/10.1002/lary.27434>
10. Desuter G, Dedry M, Schaar B, et al. Voice outcome indicators for unilateral vocal fold paralysis surgery: a review of the literature. *Eur Arch Otorhinolaryngol* 2018; 275: 459-68.
11. Núñez-Batalla F, Corte-Santos P, Señaris-González B, et al. Adaptación y validación del índice de incapacidad vocal (VHI-30) y su versión abreviada (VHI-10) al español. *Acta Otorrinolaringol Esp* 2007;58(9):386-92.
12. Isshiki N. Progress in laryngeal framework surgery. *Acta Otolaryngol* 2000; 120 (2): 120-7. <https://doi.org/10.1080/000164800750000748>
13. Bothe C, López M, Quer M, León X, García J, Lop J. Etiología y tratamiento de la parálisis laríngea: estudio retrospectivo de 108 pacientes. *Acta Otorrinolaringol Esp* 2014; 65 (4): 225-30.
14. Cantarella G, Dejonckere P, Galli A, et al. A retrospective evaluation of the etiology of unilateral vocal fold paralysis over the last 25 years. *Eur Arch Otorhinolaryngol* 2017; 274: 347-53. <https://doi.org/10.1007/s00405-016-4225-9>
15. Marques JA, Marronnier A, Crampon F, et al. Early management of acute unilateral vocal fold paralysis: update of the literature. *J Voice* 2021; 35 (6): 924-6. <https://doi.org/10.1016/j.jvoice.2020.02.021>
16. Takano S, Nito T, Tamaruya N, et al. Single institutional analysis of trends over 45 years in etiology of vocal fold paralysis. *Auris Nasus Larynx* 2012; 39 (6): 597-600. <https://doi.org/10.1016/j.anl.2012.02.001>
17. Maggon NV, Sethi A, Mishra AK, Mallick A. Type I thyroplasty for unilateral vocal fold palsy: Silastic or titanium implant? *J Laryngol Voice* 2018; 8 (2): 29-35. https://doi.org/10.4103/jlv.JLV_10_17
18. Wang HW, Lu CC, Chao PZ, Lee FP. Causes of vocal fold paralysis. *Ear Nose Throat J* 2022; 101 (7): NP294-8. <https://doi.org/10.1177/0145561320965212>
19. Granell M, Martín A, Oishi N, et al. Anesthetic technique and functional outcomes in modified Montgomery thyroplasty. *J Pers Med* 2023; 13 (2): 194.

ANEXO

Índice de incapacidad vocal VHI (Jacobson y colaboradores, 1997).

Nombre: Fecha: Total VHI:

Las siguientes son afirmaciones que muchas personas han usado para describir su voz y los efectos que ésta produce en su vida. Marque con un círculo la respuesta que indica con qué frecuencia usted ha tenido cada experiencia.

N (0): nunca; CN (1): casi nunca; AV (2): a veces; CS (3): casi siempre; S (4): siempre.

Parte I-F (Funcional)	N	CN	AV	CS	S
1. La gente me oye con dificultad debido a mi voz	0	1	2	3	4
2. La gente no me entiende en sitios ruidosos	0	1	2	3	4
3. Mi familia no me oye si la llamo desde el otro lado de la casa	0	1	2	3	4
4. Uso el teléfono para hablar menos de lo que desearía	0	1	2	3	4
5. Tiendo a evitar las reuniones sociales debido a mi voz	0	1	2	3	4
6. Hablo menos con mis amigos, vecinos y familiares	0	1	2	3	4
7. La gente me pide que repita lo que les digo	0	1	2	3	4
8. Mis problemas con la voz alteran mi vida personal y social	0	1	2	3	4
9. Me siento desplazado de las conversaciones por mi voz	0	1	2	3	4
10. Mi problema con la voz me hace perder dinero	0	1	2	3	4
Total funcional:					
Parte II-P (Física)	N	CN	AV	CS	S
1. Noto perder aire cuando hablo	0	1	2	3	4
2. Mi voz suena distinta a lo largo del día	0	1	2	3	4
3. La gente me pregunta ¿qué pasa con tu voz?	0	1	2	3	4
4. Mi voz suena quebrada y seca	0	1	2	3	4
5. Siento que necesito tensar la garganta para producir la voz	0	1	2	3	4
6. La calidad de mi voz es impredecible	0	1	2	3	4
7. Trato de cambiar mi voz para que suene diferente	0	1	2	3	4
8. Me esfuerzo mucho para hablar	0	1	2	3	4
9. Mi voz empeora por la tarde	0	1	2	3	4
10. Mi voz se altera en mitad de una frase	0	1	2	3	4
Total fisico:					
Parte III-E (Emocional)	N	CN	AV	CS	S
1. Estoy tenso en las conversaciones por mi voz	0	1	2	3	4
2. La gente parece irritada por mi voz	0	1	2	3	4

3. Creo que la gente no comprende mi problema con la voz	0	1	2	3	4
4. Mi voz me molesta	0	1	2	3	4
5. Progreso menos debido a mi voz	0	1	2	3	4
6. Mi voz me hace sentir minusválido	0	1	2	3	4
7. Me siento disgustado cuando me piden que repita lo dicho	0	1	2	3	4
8. Me siento avergonzado cuando me piden que repita lo dicho	0	1	2	3	4
9. Mi voz me hace sentir incompetente	0	1	2	3	4
10. Estoy avergonzado de mi problema con la voz	0	1	2	3	4
Total emocional:					

Escalas (grados de severidad y puntaje)					Puntaje total
Sumando por escala la puntuación máxima obtenible es 40	Incapacidad leve (< 20 puntos)	Moderada (21-30)	Severa (> 30 puntos)	-	
Sumando las tres escalas la puntuación máxima obtenible es 120	Incapacidad vocal leve (< 30 puntos)	Moderada (31-60)	Severa (61-90)	Grave (91-120)	



Características epidemiológicas y clínicas de los pacientes con acúfeno atendidos en un hospital de tercer nivel en Guadalajara, Jalisco

Epidemiological and clinical characteristics of patients with tinnitus care at a third-level hospital in Guadalajara, Jalisco.

Óscar Rubén Álvarez Martínez,¹ Magdicarla Ercilia De Alba Márquez²

Correspondencia

Óscar Rubén Álvarez Martínez
oscar_a117@hotmail.com

Recibido: 29 de julio 2025

Aceptado: 13 de mayo 2026

Este artículo debe citarse como: Álvarez-Martínez OR, De Alba-Márquez ME. Características epidemiológicas y clínicas de los pacientes con acúfeno atendidos en un hospital de tercer nivel en Guadalajara, Jalisco. An Orl Mex 2026; 71 (2): 95-102.

PARA DESCARGA

<https://doi.org/10.24245/aorl.v71i2.10666>

<https://otorrino.org.mx>
<https://nietoeditores.com.mx>

¹ Servicio de Otorrinolaringología, Hospital Civil de Oriente, Guadalajara, Jalisco, México.

² Servicio de Otorrinolaringología, Antiguo Hospital Civil de Guadalajara Fray Antonio Alcalde, Guadalajara, Jalisco, México.

Resumen

OBJETIVO: Describir las características epidemiológicas y clínicas de los pacientes con acúfeno atendidos en el Hospital Civil Fray Antonio Alcalde, en Guadalajara, Jalisco.

MATERIALES Y MÉTODOS: Estudio observacional, descriptivo y transversal, efectuado entre marzo y diciembre de 2023 en el Hospital Civil Fray Antonio Alcalde, en Guadalajara, Jalisco. Se incluyeron pacientes mayores de 18 años con acúfeno subjetivo. Se aplicaron cuestionarios clínicos y se analizaron los antecedentes, comorbilidades, audiometría y repercusión en la calidad de vida.

RESULTADOS: Se incluyeron 32 pacientes; predominó el sexo femenino (n = 22) con edad media de 51.9 años; 14 tenían hipoacusia, 26 tenían algún grado de insomnio, 20 algún grado de ansiedad y 18 tenían síntomas depresivos. Se encontró relación entre el grado de incapacidad del acúfeno moderado y severo obtenido por

el *Tinnitus Handicap Inventory* (THI) y grados de ansiedad generalizada, depresión, hipoacusia y satisfacción de la calidad de vida.

CONCLUSIONES: El acúfeno tiene un amplio espectro clínico, con afectación psicoemocional y auditiva significativa, por lo que su atención requiere un enfoque integral.

PALABRAS CLAVE: Acúfeno; hipoacusia; epidemiología; calidad de vida.

Abstract

OBJECTIVE: To describe the epidemiological and clinical characteristics of patients with tinnitus cared at Hospital Civil Fray Antonio Alcalde, Guadalajara, Jalisco.

MATERIALS AND METHODS: Observational, descriptive, cross-sectional study conducted from March to December 2023 at Hospital Civil Fray Antonio Alcalde, Guadalajara, Jalisco. Patients over 18 years old with subjective tinnitus were included. Clinical questionnaires were applied, and patient history, comorbidities, audiometry, and quality-of-life impact were analyzed.

RESULTS: There were included 32 patients; female predominated ($n = 22$) with a mean age of 51.9 years. Hearing loss was present in 14 cases; 26 patients had some degree of insomnia, 20 experienced some level of anxiety and 18 had depressive symptoms. A correlation was found between moderate to severe tinnitus-related disability (as measured by the Tinnitus Handicap Inventory, THI) and higher levels of generalized anxiety, depression, hearing loss, and reduced quality-of-life satisfaction.

CONCLUSIONS: Tinnitus has a broad clinical spectrum and is associated with significant psycho-emotional and auditory impact. Its management requires a comprehensive, multidisciplinary approach.

KEYWORDS: Tinnitus; Hearing loss; Epidemiology; Quality of life.

ANTECEDENTES

El acúfeno es la percepción de un sonido no originado externamente y representa uno de los principales motivos de consulta en otorrinolaringología. Aunque gran parte de las veces se acompaña de hipoacusia, también puede surgir sin causa evidente. Afecta la calidad de vida porque puede causar trastornos del sueño, ansiedad y depresión.¹ En México, existen escasos estudios que caractericen a esta población. El objetivo de este estudio fue describir las características epidemiológicas y clínicas de pacientes con acúfeno atendidos en el Hospital Civil Fray Antonio Alcalde, Guadalajara, Jalisco, México.

MATERIALES Y MÉTODOS

Estudio observacional, descriptivo y transversal que incluyó pacientes mayores de 18 años atendidos en la consulta externa de otorrinolaringología del Hospital Civil Fray Antonio Alcalde, Guadalajara, Jalisco, México, entre marzo y diciembre de 2023.

Criterios de inclusión: pacientes con acúfeno subjetivo de más de cinco minutos o más de un episodio al año.

Se aplicaron los siguientes cuestionarios estandarizados: prueba de incapacidad del acúfeno (THI), índice de severidad del insomnio (ISI), trastorno de ansiedad generalizada GAD-7, cuestionario de síntomas depresivos PHQ-9, cuestionario de hipoacusia en adultos HHIE-S y escala de satisfacción con la vida (SWLS).

Se analizó la audiometría tonal y se capturaron variables clínicas, antecedentes y comorbilidades.

Análisis estadístico

Se utilizó estadística descriptiva y χ^2 para correlaciones.

Aspectos éticos

La información se recabó bajo los lineamientos de ética de la NOM-004-SSA3 del expediente clínico, únicamente con la finalidad de análisis para esta investigación, que se llevó a cabo según el reglamento de la Ley General en Materia de Investigación para la Salud, artículo 17, que corresponde a una investigación con riesgo mínimo.

El protocolo se sometió al Comité de Ética en Investigación del Hospital Civil Fray Antonio Alcalde y fue aceptado con el registro de investigación CEI 125/23.

Estadística

La información se obtuvo de la historia clínica y de los cuestionarios mencionados. Se utilizaron medidas para estadística descriptiva de tendencia central: media, mediana y moda, y medidas de dispersión, como desviación estándar. Se usó χ^2 para buscar la asociación entre variables cualitativas y se consideró significación estadística cuando el valor de p fue menor de 0.05.

Se utilizó el programa Excel de Microsoft Office 2019 versión 16.28 para capturar los datos obtenidos y procesar las medidas mencionadas. Los resultados se presentaron en tablas y gráficas.

RESULTADOS

Se incluyeron 32 pacientes, de los que 22 eran mujeres.

Los pacientes del estudio tuvieron una edad promedio de 51.91 ± 14.55 años, con límites de 22 y 80 años; la edad más frecuente (moda) fue de 60 años.

Siete pacientes tuvieron alguna infección previa de oído; 10 pacientes tuvieron algún antecedente de traumatismo craneoencefálico, 6 recordaban haber usado alguna vez un fármaco ototóxico, todos del grupo de los aminoglucósidos. Seis pacientes tuvieron algún antecedente de cirugía nasal, a todos ellos se les practicó septumplastia con turbinoplastia.

Cuatro pacientes tuvieron algún antecedente de cirugía de oído, 2 con antecedente de mastoidectomía radical por colesteatoma y 2 con estapedectomía.

De los 32 pacientes, 16 tenían insuficiencia venosa crónica; 18 pacientes mencionaron tener alguna enfermedad crónico-degenerativa: 2 tenían obesidad, 2 osteoartrosis, 3 hipertensión arterial, 4 diabetes mellitus tipo 2 y 6 la combinación de diabetes mellitus tipo 2 e hipertensión arterial.

Doce pacientes habían recibido tratamiento contra el acúfeno, 4 de ellos habían sido tratados con cinarizina, 6 con ginkgo biloba y 2 con inhibidores de la recaptura de serotonina; todos mencionaron haber tenido mejoría con el tratamiento.

Ocho pacientes tenían el antecedente de exposición prolongada a ruido.

El promedio de duración del acúfeno fue de 5 ± 6.83 años, con límites de 1 y 30 años y moda de 2 años.

De los 32 pacientes, 26 mencionaron escuchar el acúfeno todo el tiempo y 6 lo escuchaban de manera ocasional.

Veinte pacientes lo escuchaban de ambos oídos, 8 lo refirieron en el oído izquierdo y 4 en el derecho.

Catorce pacientes refirieron que alguna actividad reducía la gravedad del acúfeno: 8 pacientes refirieron que dormir y descansar adecuadamente, 4 al realizar ejercicio y 2 al estar en un ambiente con mucho ruido.

Dos pacientes refirieron padecer cefalea de tipo migrañosa y 16 haber tenido algún antecedente de mareo, vértigo o ambos.

Al evaluar la audiometría tonal, se observó que la mayoría de los pacientes tenían la audición preservada (18 de 32); el grado más común fue el severo (n = 5) y el tipo neurosensorial fue el más común (n = 9). **Cuadro 1**

Al aplicar el cuestionario acerca del índice de severidad del insomnio (ISI) se evidenció que el insomnio subclínico fue el mayor problema encontrado (18 de 32 pacientes). **Figura 1**

El cuestionario Grado de Ansiedad Generalizada (GAD-7) mostró que la ansiedad generalizada moderada (12 de 32 pacientes) fue el mayor problema encontrado, a la par de ausencia de ansiedad. **Figura 2**

La evaluación de síntomas depresivos PHQ-9 reveló que mayoría de los pacientes (n = 14) no tenían depresión o ésta era mínima; entre los grados de depresión, el leve fue el más común (n = 10). **Figura 3**

Cuadro 1. Grado y tipo de hipoacusia (n = 32)

Grado de hipoacusia	n	Tipo de hipoacusia		
		Conductiva	Neuronal	Mixta
Sin	18	0	0	0
Leve	4	0	4	0
Moderada	3	1	2	0
Severa	5	2	3	0
Profunda	2	0	0	2
Total	32	3	9	2

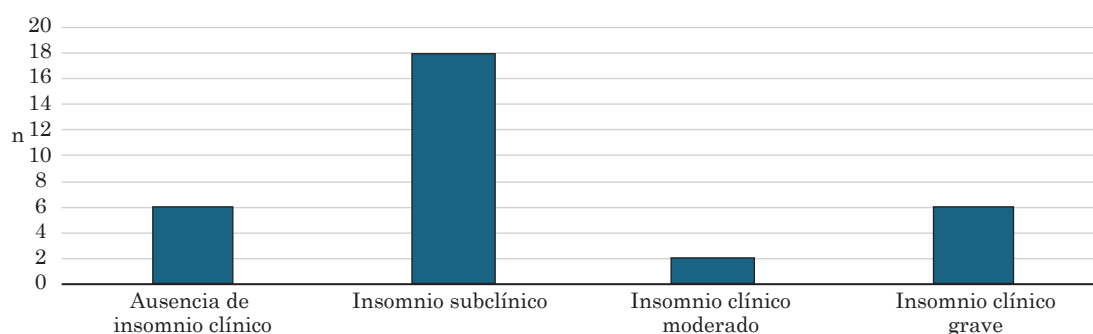


Figura 1

Distribución de los pacientes de acuerdo con la gravedad del insomnio (n = 32).

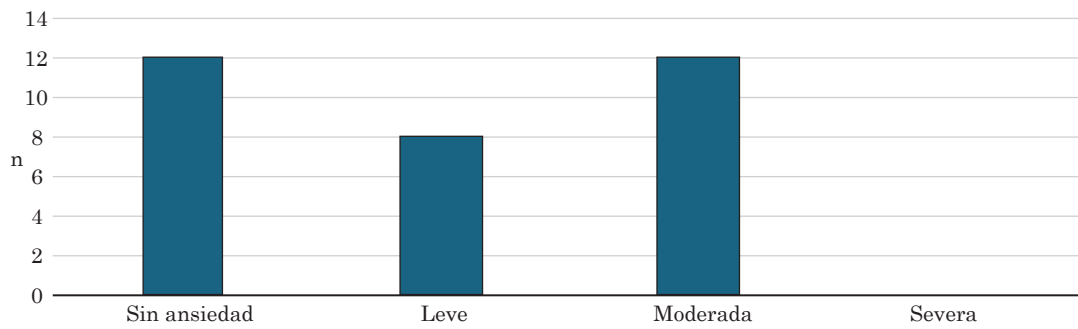


Figura 2

Distribución de los pacientes de acuerdo con el grado de ansiedad (n = 32).

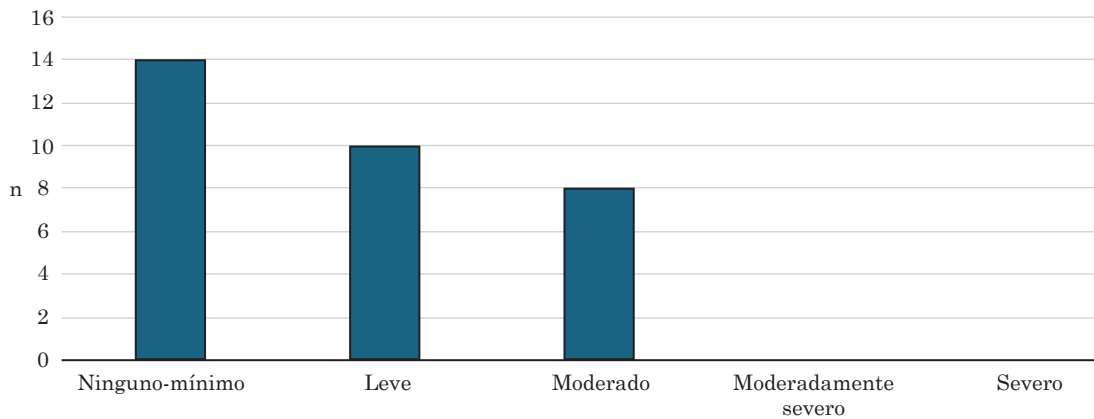


Figura 3

Distribución de los pacientes de acuerdo con el grado de depresión (n = 32).

El cuestionario referente al grado de discapacidad de hipoacusia (HHIA-S) mostró que la mayoría de los pacientes (n = 18) no percibieron problemas de audición; entre los grados de hipoacusia, 8 tenían una dificultad leve a moderada. **Figura 4**

El cuestionario en relación con la satisfacción con la vida (SWLS) arrojó que la mitad de los pacientes (n = 16) estaban ligeramente satisfechos con su calidad de vida y 10 estaban ligeramente insatisfechos con su calidad de vida. **Figura 5**

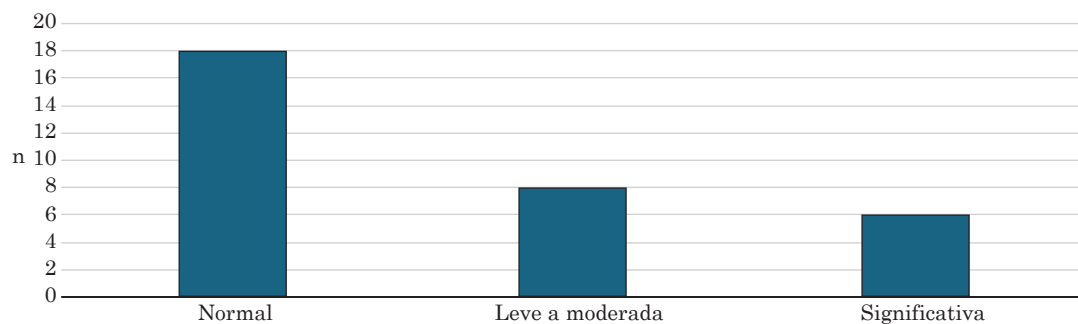


Figura 4

Distribución de los pacientes de acuerdo con el grado de hipoacusia (n = 32).

El cuestionario acerca del grado de incapacidad del acúfeno (THI) mostró que la mitad de los pacientes tenían un grado leve de incapacidad por el acúfeno. **Figura 6**

Se buscó la asociación entre el grado moderado y severo del acúfeno con base en el resultado obtenido por el THI con las siguientes variables:

No se encontró asociación entre los grados moderado y severo del THI (10 pacientes) y el grado moderado, severo y profundo de los pacientes con hipoacusia (10 pacientes; $p = 0.92$).

La asociación entre los grados moderado y severo del THI (10 pacientes) con el grado de ansiedad moderado y severo de depresión de acuerdo con el cuestionario GAD-7 (8 pacientes) resultó estadísticamente significativa ($p = 0.03$).

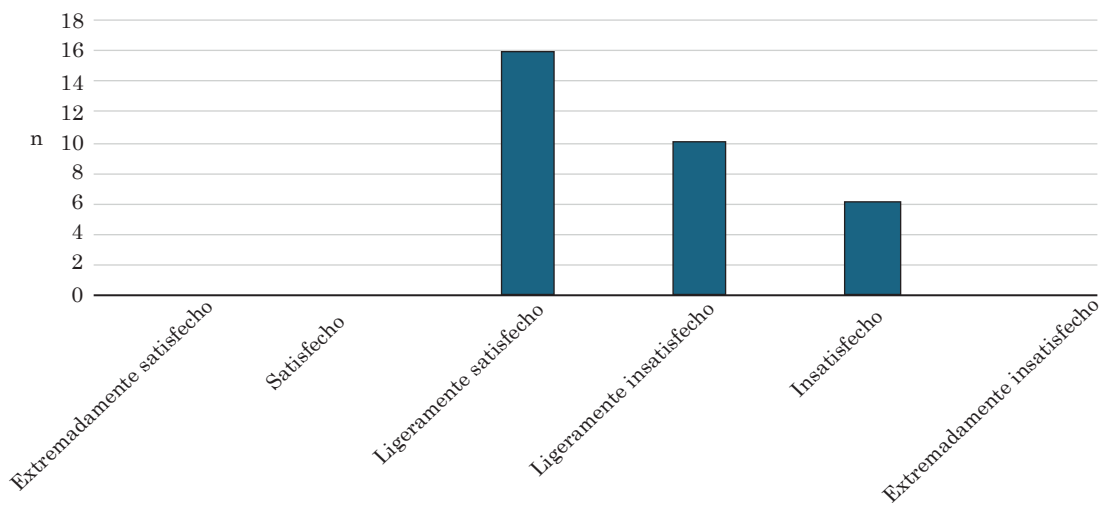


Figura 5

Distribución de los pacientes de acuerdo con la satisfacción percibida en su calidad de vida debido al acúfeno.

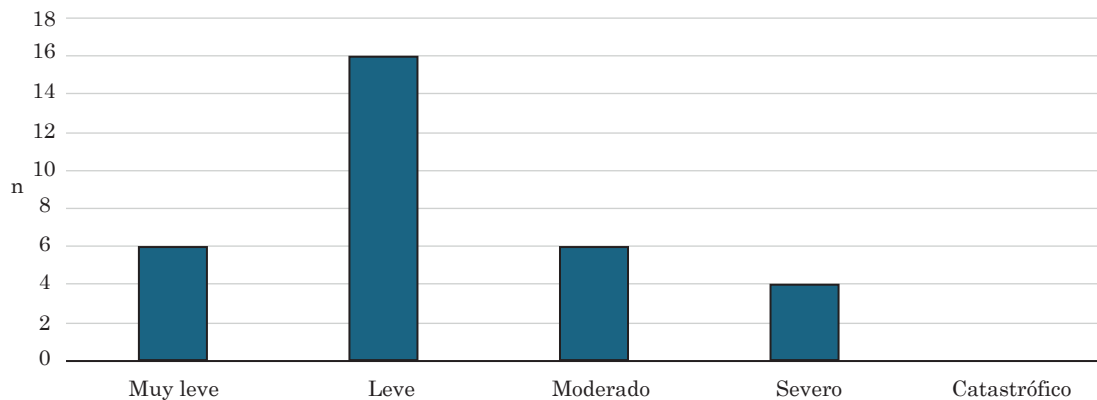


Figura 6

Distribución de los pacientes de acuerdo con su grado de incapacidad por el acúfeno.

Los grados moderado y severo del THI (10 pacientes) tuvieron asociación estadísticamente significativa con los distintos grados de insatisfacción con la calidad de vida obtenidos por el cuestionario SWLS (16 pacientes; $p = 0.02$).

Se buscó también la asociación entre los grados moderado y severo del THI (10 pacientes) y el grado moderado y severo de insomnio (8 pacientes), obtenidos por el cuestionario ISI ($p = 0.03$); se encontró una asociación significativa. **Cuadro 2**

DISCUSIÓN

Los hallazgos muestran una alta prevalencia de hipoacusia, trastornos psicológicos y un efecto significativo en la calidad de vida en pacientes con acúfeno. Estos resultados reflejan la complejidad de esta afección y la necesidad de tratarla de manera integral.

La bibliografía revisada, como la referencia de Zenner y su grupo,² respalda la importancia de un enfoque multidisciplinario en el tratamiento del acúfeno, especialmente en casos de comorbilidades psicológicas. Los altos índices de insatisfacción en la calidad de vida, como se observa en el estudio de Chávez y colaboradores,³ subrayan la necesidad de considerar intervenciones terapéuticas adicionales.

Los estudios relacionados con tratamientos dirigidos al acúfeno^{4,5} pueden ser relevantes para mejorar la calidad de vida en pacientes con acúfeno. Debido a la alta prevalencia de trastornos psicológicos en los pacientes evaluados, estas terapias podrían ser una opción valiosa para mejorar la salud mental y emocional de los pacientes.

Los hallazgos de este estudio destacan la complejidad del acúfeno y la necesidad de un enfoque multidisciplinario en su atención. Las terapias psicológicas y otras intervenciones podrían desempeñar un papel importante en la mejoría de la calidad de vida de los pacientes. Estos resultados tienen implicaciones significativas para la atención médica y el tratamiento de pacientes con acúfeno.

La mayoría de los pacientes de este estudio eran mujeres y la edad varió de 22 hasta 80 años, con un promedio de 51.91. Se observó una serie de antecedentes médicos y factores de riesgo: infecciones previas de oído, traumatismos craneoencefálicos, administración de fármacos ototóxicos y enfermedades crónicas, lo que sugiere la diversidad de causas posibles del acúfeno en esta población.

Cuadro 2. Grado de incapacidad del acúfeno moderado y severo (THI) correlacionado con otras variables

	Valor de χ^2	Interpretación
Insomnio moderado y severo	0.03	Con correlación
Ansiedad generalizada moderada	0.03	Con correlación
Depresión moderada	0.03	Con correlación
Hipoacusia moderada, severa y profunda	0.92	Sin correlación
Calidad de vida, grados de insatisfacción	0.03	Con correlación

Relaciones con base en la severidad del grado de discapacidad del acúfeno obtenido por el THI correlacionado con otras variables.

La duración promedio del acúfeno en los pacientes fue de 5 años, y la mayoría de ellos lo experimentaba constantemente (n = 29). Se observaron variaciones en la ubicación del acúfeno, así como en los factores que lo aliviaban o exacerbaban, lo que destaca la complejidad de esta afección.

Evaluación auditiva: los resultados de la audiometría tonal mostraron que la mayoría de los pacientes tenían algún grado de hipoacusia; la hipoacusia moderada y la neurosensorial fueron las más comunes.

Trastornos asociados: se observaron altos grados de insomnio (n = 26), ansiedad (n = 20) y síntomas depresivos (n = 18) en la población estudiada; se encontró correlación de éstos con el grado de discapacidad del acúfeno obtenido por el THI.

Estos hallazgos resaltan la importancia de considerar la salud mental en la atención de pacientes con acúfeno porque estos trastornos pueden influir en la percepción y gravedad del acúfeno.

Discapacidad y calidad de vida: los cuestionarios de discapacidad de hipoacusia y calidad de vida revelaron que una cantidad significativa de pacientes experimentaban dificultades y se sentían insatisfechos con su calidad de vida debido al acúfeno.

CONCLUSIONES

Los resultados de este estudio muestran que el acúfeno es un padecimiento complejo y multifactorial que afecta a una población diversa. Además de las características clínicas, es importante considerar los factores psicológicos, la calidad de vida y la discapacidad asociada con el acúfeno al tratar esta afección. Estos hallazgos proporcionan información valiosa para el diagnóstico, tratamiento y atención de pacientes con acúfeno.

DECLARACIONES

Agradecimientos

Al personal del Hospital Civil Fray Antonio Alcalde por su apoyo en la recolección de datos y a la Dra. Magdicala Ercilia De Alba Márquez por su guía académica.

REFERENCIAS

1. De la Cruz I. Inclusión de la unidad de acúfeno en el sector de la sanidad pública y privada de México. Rev Mex AMCAOF 2016; 5 (2): 58-61.
2. Zenner HP, Delb W, Kröner-Herwig B, et al. A multidisciplinary systematic review of the treatment for chronic idiopathic acúfeno. Eur Arch Oto-Rhino-Laryngol 2017; 274 (5): 2079-2091. <https://doi.org/10.1007/s00405-016-4401-y>
3. Chávez K, Ávila J, Valenzuela O, et al. Calidad de vida en pacientes con acúfeno. An Otorrinolaringol Mex 2014; 59 (1): 171-175.
4. Argstatter H, Plinkert P, Bolay HV. Musiktherapie bei Tinnitus: Interdisziplinäre Pilotstudie zur Überprüfung des Heidelberger Modells. Hno 2007; 55 (5): 375-383. <https://doi.org/10.1007/s00106-006-1478-4>
5. Argstatter H, Krick C, Plinkert P, et al. Musiktherapie bei nichttonalem Tinnitus (tinnitusrauschen). Hno 2010; 58 (11): 1085-1093. <https://doi.org/10.1007/s00106-010-2113-y>



Presión media del globo neumático en pacientes con ventilación mecánica asistida

Mean pneumatic cuff pressure in patients with assisted mechanical ventilation.

Yarittza Karlett Cossío Mejía, Bryan Santiesteban Guevara, Héctor Luis Echeagaray Sánchez

Centro de Investigación y Docencia en Ciencias de la Salud, Hospital Civil de Culiacán. Universidad Autónoma de Sinaloa (UAS), Culiacán Rosales, Sinaloa, México.

Correspondencia

Yarittza Karlett Cossío Mejía
yarittza.cossio @innn.edu.mx

Recibido: 23 de septiembre 2025

Aceptado: 13 de mayo 2026

Este artículo debe citarse como: Cossío-Mejía YK, Santiesteban-Guevara B, Echeagaray-Sánchez HL. Presión media del globo neumático en pacientes con ventilación mecánica asistida. An Orl Mex 2026; 71 (2): 103-109.

PARA DESCARGA

<https://doi.org/10.24245/aorl.v71i2.10703>

<https://otorrino.org.mx>
<https://nietoeditores.com.mx>

Resumen

OBJETIVO: Establecer la presión media del globo en el tubo endotraqueal y cánulas de traqueostomía en pacientes con ventilación mecánica asistida.

MATERIALES Y MÉTODOS: Estudio prospectivo, observacional, descriptivo y transversal, en el que se midió la presión del globo con un manómetro digital en pacientes del Hospital Civil de Culiacán en áreas de quirófano y hospitalización. Se recolectaron los datos y se analizaron mediante el programa estadístico JASP.

RESULTADOS: Se evaluaron 120 pacientes en ventilación mecánica. La medición de la presión del globo neumático se efectuó en una sola ocasión; la media fue de 36.79 cmH₂O. El 19.1% de los pacientes tenían presiones menores de 20 cmH₂O, el 24.1% entre 20 y 30 cmH₂O, y el 56.6% tenía presiones mayores de 30 cmH₂O.

CONCLUSIONES: La presión media del globo fue superior a 30 cmH₂O. Es fundamental optimizar la ventilación y prevenir complicaciones asociadas con presiones inadecuadas del globo.

PALABRAS CLAVE: Traqueostomía; tubo endotraqueal; ventilación mecánica; isquemia.

Abstract

OBJECTIVE: To establish the mean cuff pressure in the endotracheal tube and tracheostomy tubes in patients receiving mechanical ventilation.

MATERIALS AND METHODS: A prospective, observational, descriptive and cross-sectional study was done in which cuff pressure was measured with a digital manometer in patients at the Hospital Civil de Culiacan in the operating room and inpatient areas. Data were collected and analyzed using JASP statistical software.

RESULTS: One hundred twenty patients receiving mechanical ventilation were evaluated. Balloon pressure measurement was performed only once, with a mean of 36.79 cmH₂O. It was found that 19.1% had pressures below 20 cmH₂O, 24.1% had pressures between 20 and 30 cmH₂O, and 56.6% had pressures above 30 cmH₂O.

CONCLUSIONS: The mean balloon pressure was greater than 30 cmH₂O. It is essential to optimize ventilation management and prevent complications associated with inadequate balloon pressures.

KEYWORDS: Tracheostomy; Endotracheal tube; Mechanical ventilation; Ischemia.

ANTECEDENTES

El tubo endotraqueal con globo se utiliza para sellar la vía aérea y prevenir la microaspiración hacia la tráquea durante la ventilación mecánica. Sin embargo, existen diversas complicaciones asociadas con el inflado inadecuado del balón, relacionadas con la disminución de la presión de perfusión capilar traqueal.^{1,2}

Otro procedimiento utilizado para la protección de la vía aérea es la traqueostomía, cuya utilidad está directamente relacionada con el tiempo de ventilación mecánica. En Estados Unidos se reportan, al menos, 100,000 traqueotomías al año, la mayor parte de ellas efectuadas en unidades de cuidados intensivos. México no cuenta con datos estadísticos confiables para conocer esta cifra.

Existen diferentes tipos de cánulas de traqueostomía, pueden ser con o sin globo neumático; éstas también se utilizan en los tubos endotraqueales.³ La indicación más común para este procedimiento es la intubación endotraqueal prolongada.⁴

La presión del balón es un elemento decisivo para la aparición de lesiones traqueales de alto volumen o baja presión, con áreas de denudación ciliar y daño mucoso, incluso dos horas después de inflarlo, por lo que se sugiere que la presión ideal para un correcto sellado traqueal y reducción del riesgo de aspiración es de 25 cmH₂O.⁵ Si la presión es menor de 20 cmH₂O puede ocurrir una fuga de aire, volumen de flujo inadecuado, microaspiración y neumonía asociada con el ventilador, mientras que si es mayor de 30 cmH₂O, hay riesgo de isquemia, necrosis, estenosis, ruptura y fístula traqueal por presión ejercida sobre la mucosa traqueal.^{5,6}

Un estudio que analizó 808 horas de registros de presión del balón mostró que solo el 18% de los pacientes pasaron el 100% del tiempo con un registro de presión del balón normal.⁷ El consenso establece verificar la presión del balón de forma rutinaria y mantenerla entre 20 y 34 cmH₂O.⁸ Se produce una obstrucción total del flujo sanguíneo traqueal cuando la presión del manguito es superior a 50 cmH₂O.⁹

El objetivo de este estudio fue determinar la prevalencia de la presión espontánea en el balón neumático del tubo endotraqueal y la cánula de traqueotomía en pacientes con ventilación mecánica asistida. Para ello, se establecen los siguientes objetivos específicos:

- Determinar la presión media del balón neumático y la cánula de traqueotomía en pacientes con ventilación mecánica asistida.
- Comparar la cantidad de cánulas de traqueotomía y tubos endotraqueales en pacientes con ventilación mecánica asistida, así como su indicación.
- Identificar la cantidad de días de intubación o canulación según la medición del globo.
- Determinar las características demográficas de la población de estudio.

MATERIALES Y MÉTODOS

Estudio descriptivo, observacional, prospectivo y transversal, que incluyó pacientes con intubación orotraqueal o traqueotomía y ventilación mecánica en la unidad de cuidados intensivos, quirófano, urgencias y hospitalización del Hospital Civil de Culiacán, Sinaloa, de enero a diciembre de 2024.

Criterios de inclusión: pacientes mayores de 18 años, de uno y otro sexo, con traqueostomía o intubación orotraqueal y con ventilación mecánica.

Criterios de exclusión: pacientes con traqueostomía sin balón neumático, con intubación orotraqueal sin balón neumático, con traqueostomía en rehabilitación de la deglución y con balón neumático de agua.

Criterio de eliminación: pacientes con registros incompletos.

Para la medición de la presión del balón endotraqueal se utilizaron las áreas de la institución mencionadas, con una única medición con un manómetro universal VBM modelo 54-07-000. Estos datos, así como las variables de edad, sexo, días con ventilación mecánica y número de tubo endotraqueal o traqueotomía se registraron en una ficha de recolección de datos que se transfirió al programa Microsoft Excel y, finalmente, se analizaron en el programa estadístico JASP.

Aspectos éticos

Este estudio fue evaluado y aprobado por el comité de ética en investigación; los procedimientos efectuados están de acuerdo con las normas éticas del comité que supervisa la experimentación con seres humanos y con la Declaración de Helsinki de 1975 enmendada en 1983.

Estadística

Se utilizó la prueba de Kolmogorov-Smirnov para evaluar la distribución normal de las variables. Para las variables cuantitativas con distribución métrica se utilizó la media y la desviación estándar, mientras que para las variables no paramétricas se recurrió a la mediana y el rango intercuartil. Las variables cualitativas se expresaron en frecuencias y porcentajes. Se requirió una $n = 139$ con un intervalo de confianza del 95% (IC95%) para estimar el valor medio de la presión del balón. Los pacientes ingresaron al estudio tras la aprobación del estudio por el comité de ética.

RESULTADOS

Se recopilaron datos de 120 pacientes con ventilación mecánica, de los que 97 (80.3%) fueron orointubados y 23 (19.1%) con traqueostomía durante el periodo de estudio; 62 (51.6%) eran mujeres con una presión media del balón de 34.03 cmH₂O y 58 hombres (48.3%) con una presión media del balón de 39.74 cmH₂O. La edad media fue de 41.05 ± 17.97 años, con límites de 18 y 87 años. Las indicaciones para orointubación o traqueostomía fueron diversas. **Cuadro 1**

También se cuantificó la marca del tubo orotraqueal y las cánulas de traqueotomía utilizadas durante la ventilación mecánica, como el tubo Murphy Shiley en 91 pacientes (75.8%), el tubo armado en 4 pacientes (3.3%) y la cánula de traqueotomía tipo Shiley en 25 pacientes (20.8%). Se midió la presión del tubo endotraqueal y del balón de traqueotomía en diferentes lugares,

Cuadro 1. Áreas donde se midió la presión del globo neumático

Área	Frecuencia	Porcentaje	Presión media del globo (cmH ₂ O)
Quirófano	93	77.5	37.24
Unidad de cuidados intensivos	4	3.3	31.45
Área de hospitalización	23	19.2	38.00
Total	120	100	35.56

como el quirófano, la unidad de cuidados intensivos y el área de hospitalización. Cada uno mostró su respectiva presión media del balón. **Cuadro 2**

La cantidad de aire en centímetros cúbicos utilizada para llenar el balón de control neumático fue, en promedio, de 5.71 ± 1620 cc. La presión promedio del balón fue de 3679 ± 7546 cmH₂O. Las presiones del globo inferiores a 20 cmH₂O se observaron en 23 pacientes (19.1%); el volumen promedio de aire fue de 4.45 cc. Las presiones entre 20 y 30 cmH₂O se observaron en 29 pacientes (24.1%) y un volumen promedio de aire de 5.29 cc. Las presiones superiores a 30 cmH₂O se observaron en 68 pacientes (56.6%) y un volumen promedio de aire de 6.78 cc. **Cuadro 3**

La presión promedio del balón en pacientes orointubados (n = 97) representó un promedio de 36.47 cmH₂O y para pacientes con traqueotomía (n = 23) la media fue de 38.13 cmH₂O.

Cuadro 2. Frecuencia de indicaciones de ventilación mecánica

Indicación	Frecuencia	Porcentaje
Cirugía	91	75.83
Obstrucción de la vía aérea	7	5.83
Deterioro neurológico	12	10.00
Mantener vía aérea permeable	1	0.83
Ventilación mecánica prolongada	7	5.83
Insuficiencia respiratoria	1	0.83
Manejo de secreciones	1	0.83
Total	120	100

Cuadro 3. Frecuencia de pacientes según niveles de presión del globo

	Presión del globo (cmH ₂ O)		
	Menor de 20	20-30	Mayor de 30
Cantidad de pacientes	23 (19.16%)	29 (24.16%)	68 (56.66%)
Presión media del globo (cmH ₂ O)	13.2	24.82	50.01
Volumen medio de aire (cc)	4.45	5.29	6.78

DISCUSIÓN

Moon y su grupo refieren que el intervalo recomendado para la presión del balón del tubo endotraqueal es de 20 a 30 cmH₂O, lo que garantiza que la presión del globo sea lo suficientemente alta para sellar las vías respiratorias, pero lo suficientemente baja para mantener la presión de perfusión capilar traqueal. Asimismo, las presiones del balón se encontraron fuera del intervalo recomendado entre el 60 y el 80% del tiempo en el ámbito clínico. Este estudio coincide con el nuestro porque se encontraron presiones del globo superiores a 30 cmH₂O en el 56.6% de los casos, lo que puede contribuir a la isquemia y al daño a largo plazo de la mucosa traqueal. Se encontraron presiones inferiores a 20 cmH₂O en el 19.1%, lo que significa que solo el 24.1% tenía la presión del globo en parámetros normales.¹⁰

Khan y su grupo indican que la presión del globo del tubo endotraqueal puede considerarse una buena estimación de la presión ejercida sobre la mucosa traqueal. En su estudio, al medir la presión del manguito de 100 pacientes con ajuste convencional en diferentes entornos, la presión máxima registrada en el manguito del tubo endotraqueal fue de 48 cmH₂O, y la mayoría de los pacientes (69%) mostraron una presión alta en el manguito. Al comparar este estudio, se observa que en los pacientes la presión máxima fue de 110 cmH₂O y la mínima de 8 cmH₂O. Esto significa que el método de estimación con jeringa es una forma inapropiada de medición de la presión y podría dañar la mucosa traqueal al no calcular adecuadamente. Asimismo, las presiones inferiores a los valores normales (menos de 20 cmH₂O) pueden causar neumonía por microaspiración asociada con el uso de un ventilador.¹

Nazari y colaboradores efectuaron un estudio cuyos resultados indican que la presión del balón del tubo endotraqueal se reduce durante el control manual intermitente al conectar y desconectar el balón piloto al manómetro. En gran cantidad de casos, la reducción de la presión del balón está dentro del intervalo seguro. Esta reducción puede deberse a la pérdida de presión de aire del balón o a la integración de aire entre el balón piloto y el manómetro durante la conexión y desconexión. Por lo tanto, se recomienda utilizar métodos de medición adecuados, como un manómetro con regulador continuo de presión del balón en lugar del control manual intermitente de la presión del balón del tubo endotraqueal. En este estudio, se utilizó un manómetro digital para prevenir este tipo de fuga conectando o desconectando el balón piloto de la jeringa u otro manómetro. Esto evita la fuga o liberación de aire y, por lo tanto, causa cambios en la presión del balón neumático porque este tipo de fuga puede causar un seguimiento y registro deficientes de la presión del balón.⁷

Nwosu y colaboradores encontraron que solo el 3.1% de los profesionales sanitarios admitió haber utilizado alguna vez un manómetro de balón traqueal, mientras que solo el 31.1% conocía la presión recomendada para el balón. El método de estimación de la presión por medio de palpación del balón piloto y el método de medición del volumen de aire en una jeringa fueron los más utilizados por los profesionales sanitarios para estimar la presión del balón, con un 64.3 y 28.1%, respectivamente. En este estudio se llevó a cabo el mismo procedimiento de medición de centímetros cúbicos en el balón piloto para llenar el balón neumático y, posteriormente, medirlo de manera correcta con el manómetro. En este caso, solo disponemos de un manómetro digital, ubicado en la unidad de cuidados intensivos; por lo tanto, en el quirófano y en la hospitalización, la presión del balón suele medirse con el método de estimación de la jeringa.¹¹

Ramírez y su grupo estudiaron a 286 pacientes; las presiones medias del balón neumático fueron significativamente diferentes entre los grupos (palpación digital: 36.9 ± 1.9 cmH₂O).

Cada grupo contó con un 35% de pacientes con presiones dentro de los límites de seguridad. En la palpación digital, el 46% de los pacientes mostró presiones muy altas ($> 30 \text{ cmH}_2\text{O}$). Utilizando la técnica de fuga mínima, el 42% de los pacientes mostró presiones disminuidas ($< 20 \text{ cmH}_2\text{O}$). En comparación con este estudio, en el que se efectuó el mismo procedimiento de medición con balón en el quirófano, se obtuvo una presión promedio de $37.24 \text{ cmH}_2\text{O}$ con la técnica de estimación por palpación del manguito en un total de 99 pacientes que representaron el 82%. Se obtuvo una presión mínima de $8 \text{ cmH}_2\text{O}$ hasta una máxima de $110 \text{ cmH}_2\text{O}$.¹²

Sujung y colaboradores estudiaron a 199 pacientes, de los cuales 191 (96%) tuvieron una presión del balón fuera de límites adecuados. Solo 8 pacientes (4%) permanecieron en intervalo terapéutico.¹³ Roy y su grupo evaluaron a 31 pacientes con medición con balón en 16 posiciones diferentes cada uno (496 en total). En un 0.8% se observaron presiones menores de $20 \text{ cmH}_2\text{O}$, en un 10.8% mayores de $30 \text{ cmH}_2\text{O}$ y en un 88.3% entre 20 y $30 \text{ cmH}_2\text{O}$.¹⁴ Delgado y su grupo estudiaron a 339 pacientes y encontraron que solo el 17% tenía presiones de 20 a $30 \text{ cmH}_2\text{O}$, en el 56% eran mayores de $30 \text{ cmH}_2\text{O}$ y en el 26.3% menores de $30 \text{ cmH}_2\text{O}$.¹⁵

Viswambharan y su grupo obtuvieron lecturas altas de presión del globo en servicios de urgencias en un 59.4%.¹⁶ Wettstein y colaboradores llevaron a cabo un estudio de 20 niños intubados ingresados en la unidad de cuidados intensivos; las indicaciones más comunes para la intubación en este grupo fueron los cuidados posoperatorios (45%), seguidos de la protección de la vía aérea (35%) y la falla ventilatoria (20%). La presión media del balón fue de $17.95 \text{ cmH}_2\text{O}$; en comparación con este estudio, la principal indicación de ventilación mecánica fue la cirugía y, posteriormente, la obstrucción de la vía aérea.¹⁷

CONCLUSIONES

Esta investigación revela hallazgos significativos en relación con la práctica clínica y las características demográficas de la población estudiada. La presión media del balón neumático en este estudio fue superior a $30 \text{ cmH}_2\text{O}$ con la técnica de estimación con jeringa. Esta información es decisiva para optimizar la ventilación y prevenir complicaciones asociadas con una presión inadecuada del balón. Estos resultados resaltan la relevancia de evaluar la atención en pacientes en ventilación mecánica, así como la necesidad de protocolos estandarizados para el monitoreo de la presión del balón, lo que puede influir en los resultados clínicos y la seguridad del paciente. La información obtenida puede servir de base para futuras investigaciones y para mejorar las prácticas en la ventilación mecánica en entornos quirúrgicos y de cuidados intensivos.

REFERENCIAS

1. Khan MU, Khokar R, Qureshi S, et al. Measurement of endotracheal tube cuff pressure: Instrumental versus conventional method. *Saudi J Anaesth* 2016; 10 (4): 428-31. <https://doi.org/10.4103/1658-354X.179113>
2. Ahmed RA, Boyer TJ. Endotracheal tube. In: *StatPearls*. Treasure Island (FL): StatPearls Publishing; 2025.
3. Che MJL, Díaz LP, Cortés TA. Manejo integral del paciente con traqueostomía. *Neumol Cir Tórax* 2014; 73 (4): 254-62.
4. Lugo MJA, Escobedo DH, Mávita CCJ. Traqueotomía en una unidad de tercer nivel del noroeste de México: Descripción y análisis de casos. *Horiz Méd Lima* 2017; 17 (2): 14-21.
5. Vyas D, Inweregbu K, Pittard A, Pittard A. Measurement of tracheal tube cuff pressure in critical care. *Anaesthesia* 2002; 57 (3): 275-7. https://doi.org/10.1046/j.1365-2044.2002.2404_3.x
6. Ozhan AB, Besir A, Akdogan A, et al. The effect of the endotracheal tube cuff shape on post-operative sore throat in surgeries longer than 120 min in supine position. *Cir Cir* 2023.
7. Nazari R, Boyle C, Panjoo M, et al. The changes of endotracheal tube cuff pressure during manual and intermittent controlling in intensive care units. *Iran J Nurs Midwifery Res* 2020; 25 (1): 71-5. https://doi.org/10.4103/ijnmr.IJNMR_55_19

8. Beccaria LM, Doimo TMA, Polletti NAA, et al. Tracheal cuff pressure change before and after the performance of nursing care. *Rev Bras Enferm* 2017; 70 (6): 1145-50. <https://doi.org/10.1590/0034-7167-2016-0486>
9. Lizy C, Swinnwn W, Labeau S, et al. Cuff pressure of endotracheal tubes after changes in body position in critically ill patients treated with mechanical ventilation. *Am J Crit Care* 2014; 23 (1): e18. <https://doi.org/10.4037/ajcc201448>
10. Moon KM, Donaworth S, Hagele MS, et al. Endotracheal tube cuff pressures in the operating room of a pediatric hospital: A quality improvement initiative. *Pediatr Qual Saf* 2022; 7 (6): e619. <https://doi.org/10.1097/pq9.0000000000000619>
11. Nwosu ADG, Ossai EN, Onyekwulu FA, et al. Knowledge and practice of tracheal tube cuff pressure monitoring: a multicenter survey of anaesthesia and critical care providers in a developing country. *Patient Saf Surg* 2022; 16 (1): 4. <https://doi.org/10.1186/s13037-021-00311-8>
12. Ramírez Y, Tripp FL, Sandoval L, et al. Assessment of cuff pressure during general anesthesia in adult patients. *Rev Médica Hosp Gen México* 2014; 77 (4): 167-72.
13. Park S, Kwon YI, Kim HJ. Pressure changes in the endotracheal tube cuff in otorhinolaryngologic surgery: a prospective observational study. *Front Med* 2023; 10: 1161566. <https://doi.org/10.3389/fmed.2023.1161566>
14. Roy O, Dasgupta S, Chandra A, et. Al. Relationship of endotracheal tube cuff pressures with changes in body positions of critically ill patients on mechanical ventilation: An observational study. *Ind J Crit Care Med* 2024; 28 (1): 36-40. <https://doi.org/10.5005/jp-journals-10071-24622>
15. Delgado Gómez FM, Athié García JM, Díaz Castillo CY, et al. Evaluación de la presión del globo traqueal insuflado por técnica de escape mínimo en el Hospital Ángeles Mocel. *Acta Médica Grupo Ángeles* 2017; 15 (1): 8-12.
16. Viswambharan B, Kumari MJ, Krishnan G, et al. Under or overpressure: An audit of endotracheal cuff pressure monitoring at the tertiary care center. *Acute Crit Care* 2021; 36 (4): 374-379. <https://doi.org/10.4266/acc.2021.00024>
17. Wettstein RW, Gardner DD, Wiatrek S, et al. Endotracheal cuff pressures in the PICU: Incidence of under-inflation and overinflation. *Can J Respir Ther* 2019; 56: 1-4. <https://doi.org/10.29390/cjrt-2019-018>



Incidencia de trauma acústico en personal del Ejército Mexicano perteneciente a la rama de artillería

Incidence of acoustic trauma in Mexican Army personnel belonging to the artillery branch.

Bárbara Zárate Maldonado,¹ Gabriel Mauricio Morales Cadena,² Olga Gama Moreno³

¹ Residente de cuarto año de Otorrinolaringología y Cirugía de Cabeza y Cuello, Hospital Español de México. Facultad Mexicana de Medicina, Universidad La Salle, Ciudad de México.

² Jefe de curso del posgrado de Otorrinolaringología y Cirugía de Cabeza y Cuello, Facultad Mexicana de Medicina, Universidad La Salle, Ciudad de México.

³ Médica adscrita al servicio de Audiología, Hospital Español de México, Ciudad de México.

Correspondencia

Gabriel Mauricio Morales Cadena
moralescadena@gmail.com

Recibido: 6 de febrero 2026

Aceptado: 14 de mayo 2026

Este artículo debe citarse como: Zárate-Maldonado B, Morales-Cadena GM, Gama-Moreno O. Incidencia de trauma acústico en personal del Ejército Mexicano perteneciente a la rama de artillería. An Orl Mex 2026; 71 (2): 110-117.

PARA DESCARGA

<https://doi.org/10.24245/aorl.v71i2.10722>

<https://otorrino.org.mx>
<https://nietoeditores.com.mx>

Resumen

OBJETIVO: Determinar la incidencia de trauma acústico en personal del Ejército Mexicano perteneciente a la rama de artillería expuesto a prácticas con armamento pesado en campo abierto.

MATERIALES Y MÉTODOS: Estudio observacional, transversal y descriptivo, en el que se incluyeron militares menores de 30 años que participaron en aproximadamente 15 prácticas anuales con cañones u obuseros durante un periodo de 3 años. Se aplicó un cuestionario clínico y se hicieron audiometrías con equipo calibrado según normas ISO (389-1:1998, 389-3:1994, 389-4:1994), así como timpanometrías. Se evaluaron síntomas auditivos (hipoacusia subjetiva, acúfeno) y trauma acústico.

RESULTADOS: Se incluyeron 25 participantes. La edad media fue de 25 años; 19 eran hombres. De los 25 participantes 6 reportaron hipoacusia subjetiva y 2 acúfeno; 13 tenían algún grado de trauma acústico; el grado 1 unilateral fue el más frecuente (n = 8); 12 no tenían alteraciones. La timpanometría fue normal (tipo A) en 19 participantes.

CONCLUSIONES: El trauma acústico es altamente prevalente en personal expuesto a ruido impulsivo militar. La baja percepción subjetiva subraya la necesidad de implementar tamizajes audiológicos periódicos, protocolos preventivos y ajustes en la protección auditiva. El daño auditivo predominante es neurosensorial.

PALABRAS CLAVE: Trauma acústico; audición; hipoacusia; militares; audiometría.

Abstract

OBJECTIVE: To determine the incidence of acoustic trauma in Mexican Army personnel from the artillery branch exposed to field training with heavy ordnance.

MATERIALS AND METHODS: An observational, cross-sectional, and descriptive study was done with military personnel under 30 years old. Each underwent approximately 15 yearly training sessions with cannons or howitzers over a 3-year period. A clinical questionnaire, audiometry (ISO 389-1:1998, 389-3:1994, 389-4:1994), and tympanometry were performed to assess symptoms (subjective hearing loss, tinnitus) and detect acoustic trauma.

RESULTS: There were included 25 participants, with a mean age of 25 years; 19 were male. Subjective hearing loss was reported by 6, and tinnitus by 2. Acoustic trauma was identified in 13 subjects, most commonly unilateral grade 1 (n = 8). In 12 no trauma was found. Tympanometry was normal (type A) in 19 cases.

CONCLUSIONS: Acoustic trauma is highly prevalent among military personnel exposed to impulsive noise. The low rate of subjective symptom reporting highlights the need for regular audiological screening, preventive protocols, and optimized hearing protection. The predominant hearing damage is sensorineural.

KEYWORDS: Acoustic trauma; Hearing; Hearing loss; Military; Audiometry.

ANTECEDENTES

El trauma acústico se define como la disminución de la capacidad auditiva de uno o ambos oídos, parcial o total, permanente y acumulativa, de tipo neurosensorial, que se origina gradualmente, durante y como resultado de la exposición a niveles perjudiciales de ruido en el ambiente laboral, de tipo continuo o intermitente, de intensidad relativamente alta (más de 85 decibeles [dB]) durante un periodo prolongado.¹

Este se manifiesta como un fenómeno de interés particular en el contexto del personal militar. Este grupo demográfico, sometido a ambientes caracterizados por la presencia constante de armamento y maquinaria con elevados niveles de decibelios, está expuesto de manera inherente a los factores de riesgo asociados con el trauma acústico.

La pérdida auditiva inducida por ruido se manifiesta como una pérdida progresiva de la audición. Las exposiciones temporales y moderadas al ruido pueden provocar un desplazamiento temporal del umbral, y la audición puede recuperarse después de varias horas o días. Sin intervención médica o con exposición continua al ruido perjudicial, una exposición prolongada y a dosis altas puede causar pérdida auditiva permanente debido a la muerte de numerosas células ciliadas que perciben el sonido. La pérdida auditiva inducida por ruido comúnmente afecta más a la audición de alta frecuencia, mostrando una muesca auditiva alrededor de los 4 kHz en las etapas tempranas.²

La pérdida auditiva se clasifica en tres diferentes grados: 1) trauma acústico de primer grado. Solo hay desplazamiento del umbral auditivo en frecuencias de 4000 Hz; 2) trauma acústico de segundo grado; se afecta la respuesta en otra frecuencia, generalmente 8000 Hz, y 3) trauma acústico de tercer grado, en el que se afecta una tercera frecuencia, la de 2000 Hz, aunque pueden afectarse más de tres frecuencias.^{3,4}

La bibliografía reporta que la pérdida auditiva crónica por exposición a ruido se divide en ocupacional y no ocupacional; la primera tiene una duración de exposición a ruido de 5 a 15 años.³

La bibliografía médica evidencia una escasa atención dedicada a la incidencia específica del trauma acústico en el ámbito militar particularmente en México, un aspecto de importancia clínica y operativa.

Se reporta que más del 50% de los individuos militares expuestos a explosiones tienen disfunción vestibular, de equilibrio u ocular.⁵

En este marco, resulta decisivo destacar la complejidad inherente al ambiente militar, donde coexisten las condiciones operativas, el uso de equipos de protección auditiva y la exposición a múltiples fuentes de ruido. La intersección de estos factores demanda una evaluación holística y especializada para discernir con precisión la incidencia del trauma acústico y sus implicaciones en la salud auditiva y el bienestar general del personal militar.

La importancia destaca en que la hipoacusia por trauma acústico es la segunda causa más común de pérdida de audición adquirida después de la presbiacusia en gran cantidad de países.⁵

La comprensión detallada de la incidencia del trauma acústico en personal militar no solo contribuirá al avance del conocimiento médico en este campo, sino que también dará fundamentos para el diseño de políticas preventivas y protocolos de atención médica adaptados a las necesidades particulares de este grupo.

MATERIALES Y MÉTODOS

Estudio observacional, transversal y descriptivo, que evaluó a personal del Ejército Mexicano perteneciente a la rama de artillería que hubieran concluido la licenciatura y fueran menores de 30 años, quienes, en un periodo de 3 años, hubieran tenido, aproximadamente, 15 prácticas al año con cañones y obuseros disparando en espacio abierto a una distancia aproximada de 1.5 metros.

Esta investigación se sustentó en metodologías clínicas avanzadas, incluidas pruebas audiométricas con el fin de caracterizar de manera exhaustiva las alteraciones auditivas vinculadas con el trauma acústico. Además, se evaluó la hipoacusia subjetiva y el acúfeno como parte de los síntomas asociados con el trauma acústico. Las pruebas audiométricas se hicieron con un audiómetro adecuadamente calibrado y certificado de acuerdo con las normas ISO 389-1:1998, ISO 389-3:1994 e ISO 389-4:1994. Las variables de cada paciente se obtuvieron mediante un cuestionario aplicado en el momento de la evaluación, que incluyó: edad, sexo, años de exposición (tiempo que llevan en el activo sin contar su primer año), si referían hipoacusia o acúfeno.

Se construyó una tabla de datos de Excel con los resultados obtenidos y se analizaron los datos con estadística de medidas de tendencia central. **Cuadros 1 y 2**

Se analizó la relación entre la existencia o no de trauma acústico y el tiempo de exposición al ruido por medio de la prueba paramétrica t de Student.

Aspectos éticos

El protocolo se considera un estudio de investigación sin riesgo según el artículo 17 del capítulo I referente a los Aspectos éticos de la investigación en seres humanos del reglamento de la Ley General de Salud en materia de investigación en salud, lo anterior debido a que se trata de un estudio observacional, transversal y descriptivo. Los investigadores se comprometen a guardar la confidencialidad de los datos de los pacientes y a utilizar los resultados solo con fines científicos. Los investigadores declaran no tener patrocinio ni conflicto de interés en esta investigación. Toda la información se codificó para mantener la privacidad del paciente, realizando todas las prácticas de acuerdo con la declaración de Helsinki de 1975 enmendada en 1983.

Cuadro 1. Análisis estadístico descrito en frecuencias y porcentajes de cada variable evaluada (n = 25)

Variable	Categoría	Frecuencia
Edad	23	3
Edad	24	8
Edad	25	4
Edad	26	6
Edad	27	4
Sexo	Masculino	19
Sexo	Femenino	6
Años de exposición	4	10
Años de exposición	5	7
Años de exposición	6	6
Años de exposición	7	2
Hipoacusia subjetiva	No	19
Hipoacusia subjetiva	Sí, oído derecho	3
Hipoacusia subjetiva	Sí, oído izquierdo	3
Acúfeno	No	23
Acúfeno	Sí, bilateral	2
Trauma acústico	Grado 1 bilateral	3
Trauma acústico	Grado 1 derecho	5
Trauma acústico	Grado 1 derecho, grado 2 izquierdo	1
Trauma acústico	Grado 1 izquierdo	3
Trauma acústico	Grado 2 izquierdo	1
Trauma acústico	ST	12
Timpanometría	A	19
Timpanometría	Ad	1
Timpanometría	As	1
Timpanometría	As der, A izq	2
Timpanometría	As der, C izq	1
Timpanometría	C	1

RESULTADOS

Se incluyeron 25 elementos del Ejército Mexicano pertenecientes a la rama de artillería. La edad media fue de 25 ± 1.32 años, con mediana de 25 años y un rango de 4 años (límites: 23 y 27).

Diecinueve participantes eran del sexo masculino. El promedio de años de exposición al ruido fue de 5 ± 1 años, con mediana de 5 años, y límites de 4 y 7.

En cuanto a los síntomas auditivos, 6 participantes refrieron hipoacusia subjetiva: 3 del oído derecho y 3 del izquierdo. Dos reportaron acúfeno, ambos de manera bilateral.

En cuanto al diagnóstico audiológico, se identificó que 13 participantes tenían algún grado de trauma acústico, mientras que 12 sujetos no mostraron hallazgos compatibles con alteración auditiva por ruido.

Cuadro 2. Resultados de las encuestas recabadas, audiometrías y timpanometrías practicadas a cada sujeto evaluado

	Sexo	Años de exposición	Hipoacusia subjetiva	Acúfeno	Trauma acústico	Timpanometría
1	Masc	4	No	No	Sin	A
2	Masc	5	No	No	Grado 1 bilateral	A
3	Fem	6	No	No	Sin	C
4	Fem	4	No	No	Grado 1 derecho	A
5	Masc	4	No	No	Sin	A
6	Masc	4	Sí, oído izquierdo	No	Grado 1 izquierdo	As derecho, C izquierdo
7	Masc	6	Sí, oído derecho	Sí, bilateral	Grado 1 derecho	Ad
8	Masc	4	No	No	Grado 2 izquierdo	A
9	Masc	7	Sí, oído izquierdo	No	Grado 1 derecho, grado 2 izquierdo	A
10	Masc	6	No	No	Sin	A
11	Masc	5	No	No	Sin	A
12	Masc	6	Sí, bilateral	No	Sin	A
13	Masc	6	No	No	Sin	A
14	Masc	4	No	Sí, bilateral	Grado 1 izquierdo	A
15	Masc	4	Sí, oído izquierdo	No	Sin	A
16	Masc	5	No	No	Grado 1 bilateral	As
17	Masc	7	No	No	Sin	As derecho, A izquierdo
18	Fem	4	Sí, oído derecho	No	Grado 1 derecho	As derecho, A izquierdo
19	Masc	5	No	No	Sin	A
20	Masc	5	No	No	Grado 1 derecho	A
21	Fem	4	Sí, oído derecho	No	Grado 1 derecho	A
22	Fem	5	No	No	Grado 1 izquierdo	A
23	Fem	5	No	No	Grado 1 bilateral	A
24	Masc	4	No	No	Sin	A
25	Masc	6	No	No	Sin	A

Entre los 13 casos con trauma acústico: **Figura 1**

- Grado 1 unilateral fue el hallazgo más frecuente: 5 casos en el oído derecho y 3 en el izquierdo.
- Grado 1 bilateral: 3 casos.
- Grado 2 izquierdo: 1 caso.
- Grado mixto (grado 1 derecho y 2 izquierdo): 1 caso.

En la valoración del oído medio mediante timpanometría, la curva tipo A se observó en 19 casos. Las curvas tipo As en 1 caso y tipo Ad en otro (4%). Las combinaciones atípicas incluyeron: As derecho con A izquierdo (n = 2), As derecho con C izquierdo (n = 1) y tipo C aislada (n = 1).

El resultado de la prueba paramétrica t de Student arrojó un valor de $p = 1.89$, una variancia de 0.26 y un coeficiente de correlación de Pearson de -0.24, lo que apoya la hipótesis nula, que establece que en este grupo de estudio no existe correlación entre el tiempo de exposición al ruido y la existencia de trauma acústico.

DISCUSIÓN

Los sonidos transitorios son producidos por impulsos o por impactos; se caracterizan por un incremento repentino de la presión sonora con descenso abrupto de la misma, cuya duración no excede 0.5 segundos, como explosión, detonación o impactos de un cuerpo sólido contra otro.⁴

La exposición prolongada al ruido puede llevar a la apoptosis continua de las células ciliadas y la degeneración de las neuronas del ganglio espiral.³

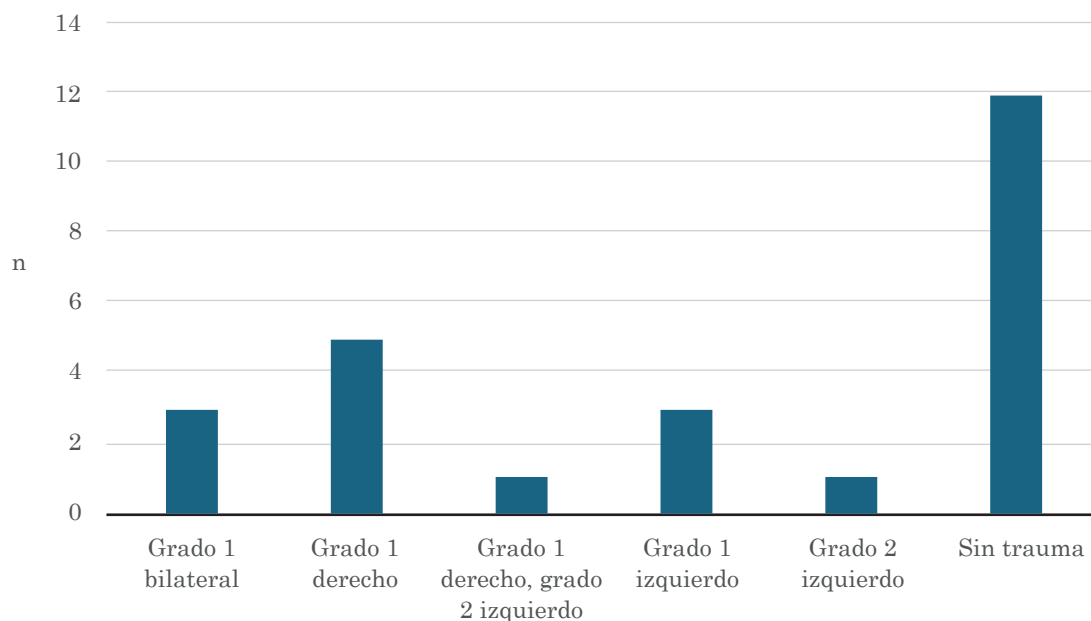


Figura 1

Frecuencia de participantes con trauma acústico por grado reportado por la audiometría.

Uno de los grupos más vulnerables a padecer un trauma acústico es el personal militar, debido al tipo de prácticas que efectúan y porque continuamente están expuestos al ruido explosivo de la detonación de armas de fuego.

Casi todas las armas de fuego producen ruido por encima de 140 dB. Un rifle calibre 0.22, (pequeño calibre) es capaz de producir ruido de alrededor de 140 dB, mientras que los rifles y pistolas de gran calibre son capaces de producir ruido por encima de 175 dB.⁴

En Tailandia se evaluaron 76 militares que se dividieron en tres grupos, según el espacio en que hacían sus prácticas (abierto, semiabierto y cerrado). La prevalencia de pérdida auditiva neurosensorial en los pacientes de los grupos de espacio abierto, semiabierto y cerrado fue de 62.7, 67.8 y 73.3%, respectivamente.⁶

Los estudios recientes utilizan modelos de ratones con pérdida auditiva permanente creados mediante una cámara de tubo que reproduce una onda de explosión. Estos modelos muestran que la enfermedad del oído interno después de la exposición a explosiones es similar a la observada después de trauma acústico. Se demostró que la pérdida auditiva sensorineural después de la exposición a explosiones se relaciona, principalmente, con la disfunción de las células ciliadas externas inducida por la interrupción del haz estereociliar.⁷

Los estudios que se han efectuado acerca del patrón audiométrico de personal militar expuesto a ruido concluyeron que sería prudente otorgar tiempo libre de ruido a personal expuesto a explosiones porque se ha demostrado que esto reduce la pérdida progresiva de la audición. También se propone hacer evaluaciones audiométricas coordinadas antes y después del despliegue militar, que incluyan cuidado otológico de seguimiento para los sujetos expuestos a explosiones. Además, se sugiere mejorar los métodos de ajuste de dispositivos de protección auditiva y las pruebas de ajuste, como estrategias para prevenir la pérdida de audición en personal expuesto a explosiones y ruido continuo.⁸

Este estudio evaluó la incidencia de trauma acústico en una muestra de personal del Ejército Mexicano perteneciente a la rama de artillería, grupo particularmente expuesto a ruido impulsivo de alta intensidad. Se encontró una incidencia de 52% de trauma acústico; el grado 1 unilateral fue el patrón más frecuente. Esta proporción es consistente con la de reportes previos en bibliografía militar, en la que el personal de artillería, aviación y blindados muestra riesgos auditivos superiores al promedio poblacional debido a la naturaleza de sus funciones.⁹

A pesar de que más de la mitad de los participantes tenían alteraciones objetivas compatibles con trauma acústico, solo el 24% reportó hipoacusia subjetiva y un reducido 8% refirió acúfeno. Esta discrepancia entre hallazgos subjetivos y objetivos resalta la importancia del tamizaje audiológico, porque una proporción importante de afectados puede no ser consciente del daño auditivo inicial. Este fenómeno se ha descrito en entornos militares y laborales con exposición crónica al ruido, donde la habituación sensorial y la baja percepción de riesgo contribuyen a la subestimación de los síntomas.

La falta de correlación encontrada en este estudio entre el tiempo de exposición al ruido y la existencia de trauma acústico puede deberse a que el tiempo de exposición al ruido en los participantes estudiados fue muy similar, con una diferencia máxima de 12 meses; seguramente si se amplía la muestra, esta tendencia se invertirá porque este fenómeno está directamente relacionado con la intensidad del ruido y el tiempo de exposición.

En cuanto a la timpanometría, la mayoría de los casos mostró curva tipo A (76%), lo que indica que la función del oído medio se conserva en la mayoría de los sujetos. Las curvas alteradas tipo As, Ad y C estuvieron presentes en una minoría, lo que sugiere que el componente de conducción no es predominante, y que la afectación se orienta hacia un daño coclear de tipo sensorineural, secundario al trauma acústico.

Estos resultados subrayan la importancia de implementar estrategias de tamizaje audiológico periódicas, aun en sujetos asintomáticos, especialmente en unidades con exposición crónica al ruido impulsivo o constante.

Existen varios tipos de protectores auditivos (auriculares, tapones). La atenuación (pérdida por inserción) del ruido impulsivo es de 16 a 23 dB con los tapones, entre 10 y 20 dB con los auriculares, y entre 24 y 34 dB con el uso combinado de tapones y auriculares.⁹ Por lo que es recomendable el uso de cualquier tipo de protectores auditivos en todo el personal en el momento de sus prácticas desde el inicio.

CONCLUSIONES

El trauma acústico afectó a más de la mitad del personal de artillería evaluado, con predominio de lesiones de grado 1 unilateral. Existe una subestimación subjetiva del daño auditivo porque los síntomas como hipoacusia y acúfeno se reportaron con menor frecuencia respecto de los hallazgos objetivos. La timpanometría normal en la mayoría de los casos sugiere una afectación predominantemente neurosensorial. Se recomienda establecer programas de prevención auditiva, educación acerca de riesgos sonoros y tamizajes periódicos, incluso en personal sin síntomas, para detectar el daño en etapas tempranas, así como implementar ampliamente el uso de protectores auditivos de cualquier tipo para el personal del Ejército que use este tipo de armas o que esté expuesto a ruido impulsivo.

REFERENCIAS

1. Rodríguez Fernández Y, Alfonso Muñoz E. Aspectos epidemiológicos del trauma acústico en personal expuesto a ruido intenso. *Rev Cubana Cir* 2012; 51 (2): 125-132.
2. Ding T, Yan A, Liu K. What is noise-induced hearing loss? *Br J Hosp Med (London, England)* 2005; 80 (9): 525-529. <https://doi.org/10.12968/hmed.2019.80.9.525>
3. Wada T, Sano H, Nishio SY. Differences between acoustic trauma and other types of acute noise-induced hearing loss in terms of treatment and hearing prognosis. *Acta Oto-Laryngol* 2017; 137 (sup565): S48-S52. <https://doi.org/10.1080/00016489.2017.1297899>
4. Stewart M. El ruido de las armas de fuego recreativas. American Speech-Language-Hearing Association, Audiology, 2016.
5. Modica CM, Johnson BR, Zalewski C, et al. Hearing loss and irritability reporting without vestibular differences in explosive breaching professionals. *Front Neurol* 2020; 11: 588377. <https://doi.org/10.3389/fneur.2020.588377>
6. Klankam P, Jaruchinda P, Nivatwongs S, et al. Otologic manifestations from blast injuries among military personnel in Thailand. *Am J Otolaryngol* 2013; 34 (4): 287-291. <https://doi.org/10.1016/j.amjoto.2012.12.007>
7. Mizutani K. Blast-induced hearing loss. *Science* 2019; 20 (2): 111-115. <https://doi.org/10.1631/jzus.B1700051>
8. Joseph AR, Shaw JL, Clouser MC, et al. Clinical audiometric patterns of hearing loss following blast-related injury in U.S. military personnel. *Int J Audiol* 2020; 59 (10): 772-779. <https://doi.org/10.1080/14992027.2020.1743884>
9. Toivonen M, Pääkkönen R, Niemensivu R, et al. Acute acoustic trauma after exposure to assault rifle noise among conscripts in the Finnish Defence Forces-A population-based survey. *Int J Environ Res Public Health* 2023; 20 (4): 3366. <https://doi.org/10.3390/ijerph20043366>



Mecha-drenaje ótico como estrategia terapéutica para acortar el tiempo de tratamiento de la otitis externa difusa bacteriana

Otic mecha drainage as a therapeutic strategy to shorten the treatment time of diffuse bacterial external otitis.

Javier Merino Sotelo,¹ Fernando Casarez Pineda,^{2,3} Mariana Durán Ortiz,^{2,3} María Teresa Sotelo Ramírez,² Rogelio Olivares Elizondo,¹ Antonio Mejía Sánchez¹

¹ Médico residente de Otorrinolaringología y Cirugía de Cabeza y Cuello, Facultad Mexicana de Medicina, Universidad La Salle.

² Médico adscrito al servicio de Otorrinolaringología y Cirugía de Cabeza y Cuello.

Hospital Regional General Ignacio Zaragoza, ISSSTE, Ciudad de México.

³ Profesor de posgrado, Facultad Mexicana de Medicina, Universidad La Salle.

Correspondencia

Javier Merino Sotelo
16mc05javiermerino@gmail.com

Recibido: 4 de febrero 2026

Aceptado: 15 de mayo 2026

Este artículo debe citarse como: Merino-Sotelo J, Casarez-Pineda F, Durán-Ortiz M, Sotelo-Ramírez MT, Olivares-Elizondo R, Mejía-Sánchez A. Mecha-drenaje ótico como estrategia terapéutica para acortar el tiempo de tratamiento de la otitis externa difusa bacteriana. *An Orl Mex* 2026; 71 (2): 118-124.

PARA DESCARGA

<https://doi.org/10.24245/aorl.v71i2.10996>

<https://otorrino.org.mx>
<https://nietoeditores.com.mx>

Resumen

OBJETIVO: Evaluar el uso rutinario de la mecha-drenaje ótico para disminuir el tiempo de tratamiento de la otitis externa difusa bacteriana.

MATERIALES Y MÉTODOS: Estudio no experimental, observacional, analítico, longitudinal, prospectivo y comparativo, en el que se incluyeron pacientes con diagnóstico de otitis externa difusa bacteriana aguda con o sin uso de mecha-drenaje ótica a los que se les hizo una valoración inicial y 72 horas después del inicio del tratamiento y se valoraron los síntomas y signos, así como su recuperación.

RESULTADOS: Se incluyeron 81 pacientes con diagnóstico de otitis externa difusa bacteriana, con una distribución equitativa de sexo y límites de edad de 1

y 88 años. Hubo mayor recuperación a las 72 horas de manera significativa con el uso de la mecha ótica en el 92.3% de los pacientes que con el uso de mecha-drenaje ótico, con alivio significativo de la otorrea y la otodinia, en comparación con el 69.1% de los pacientes que no tuvieron recuperación en el lapso de las primeras 72 horas y que correspondieron a los pacientes sin mecha-drenaje ótico.

CONCLUSIONES: Se ha recomendado el uso de la mecha-drenaje ótico para mejorar los resultados en el tratamiento de la otitis externa. Puede usarse en cualquier población de manera indistinta de la edad, con un resultado favorable para los pacientes con otitis externa difusa bacteriana.

PALABRAS CLAVE: Otitis externa; drenaje; tratamiento.

Abstract

OBJECTIVE: To evaluate the routine use of otic wick drainage to reduce treatment time of diffuse bacterial otitis externa.

MATERIALS AND METHODS: A non-experimental, observational, analytical, longitudinal, prospective, and comparative study was conducted. Patients with a diagnosis of acute diffuse bacterial otitis externa, with or without the use of an otic wick, were included. An initial assessment was performed, and a follow-up was conducted 72 hours after the start of treatment, evaluating the presence of symptoms and signs, as well as their recovery.

RESULTS: Eighty-one patients with a diagnosis of diffuse bacterial external otitis were included, with an equal distribution of sex and an age range of 1 to 88 years. A significantly higher recovery was observed at 72 hours with the use of the otic wick in 92.3% of patients who used wick-ear drainage, with significant improvement in otorrhea and ear pain. In contrast, 69.1% of patients who did not use wick-ear drainage did not recover within the first 72 hours.

CONCLUSIONS: The use of ear wick drainage has been recommended to improve outcomes in the treatment of otitis externa. It can be used in any population regardless of age, with favorable results for patients with diffuse bacterial otitis externa.

KEYWORDS: Otitis externa; Drainage; Therapeutics.

ANTECEDENTES

La incidencia de la otitis externa es sumamente alta; afecta, incluso, al 10% de la población y en 90% de los casos su causa es bacteriana.^{1,2} Con una incidencia de 1.5 millones de casos anualmente, representa entre el 5 y el 30% de las consultas de urgencia en otorrinolaringología.^{3,4}

Derivado de su causa y mecanismo, en algunos casos suele atenderse o implementar su tratamiento de forma empírica, a menos que la infección sea repetitiva en el paciente y se vuelva un problema más complejo.³ Asimismo, sobreviene un proceso inflamatorio difuso que va desde un estadio leve hasta una otitis externa maligna que puede afectar la salud en general y poner la vida en riesgo.⁵

La otitis externa se diagnostica, principalmente, de forma clínica y se caracteriza por otodinia moderada a intensa, inflamación del conducto auditivo externo, enrojecimiento y otorrea. En casos complejos, pueden hacerse exámenes complementarios como cultivos de otorrea, hemograma y proteína C reactiva, especialmente en pacientes inmunodeprimidos o con otitis necrosante.⁶

Una de las principales complicaciones es la otitis externa maligna, una infección destructiva que puede extenderse a la glándula parótida, los tejidos periauriculares, la articulación temporomandibular y causar osteomielitis del hueso temporal, lo que provoca daño al oído interno, déficits de nervios craneales, trombosis, meningitis o abscesos cerebrales.

Este padecimiento afecta, principalmente, a hombres mayores, diabéticos o inmunodeprimidos,⁷ quienes también pueden beneficiarse del uso de mechas óticas para optimizar el tratamiento tópico.^{8,9}

El tratamiento se centra en la administración de antibióticos tópicos con gotas óticas que combinan antibióticos, como las quinolonas (eficaces y no irritantes, aunque su uso prolongado puede generar resistencia) y, opcionalmente, corticosteroides en casos específicos. Este enfoque logra mejoría en el 65 al 90% de los casos en 7 a 10 días.⁷

La Academia Americana de Otorrinolaringología y Cirugía de Cabeza y Cuello (AAO-HNSF) desaconseja el uso de antibióticos sistémicos en casos no complicados de otitis externa aguda para evitar la resistencia bacteriana,¹⁰ y recomienda la administración de analgésicos como tratamiento coadyuvante para el control del dolor.¹¹

Es necesario que los fármacos administrados se mantengan en contacto con el conducto auditivo y se evite que salgan de éste; además, en caso de un conducto auditivo estrecho la administración del medicamento se vuelve compleja.^{12,13} Una de las formas para evitar que salga el medicamento del conducto auditivo es a través de la mecha-drenaje ótica, que garantiza que el medicamento permanezca en el canal auditivo para lograr mayor exposición al fármaco y prolongar su efecto.^{13,14}

MATERIALES Y MÉTODOS

Estudio no experimental, observacional, analítico, longitudinal, prospectivo y comparativo, en el que se incluyeron pacientes atendidos por el servicio de Otorrinolaringología del Hospital Regional General Ignacio Zaragoza, que tuvieran diagnóstico de otitis externa difusa bacteriana y que no hubieran sido atendidos por alguno de los autores de este estudio. En todos los casos el tratamiento y el uso de mecha ótica los determinó el médico tratante previo a la inclusión del paciente en el estudio.

Posterior a su valoración y determinación del tratamiento a cada paciente se le aplicó un cuestionario acerca de sus síntomas y se hizo una nueva valoración a las 72 horas respecto de signos y síntomas. En caso de no encontrar recuperación a las 72 horas se hicieron nuevas valoraciones cada 24 horas hasta el alivio de la enfermedad o que el médico tratante iniciara un nuevo tratamiento.

Aspectos éticos

La investigación fue valorada y aprobada previamente por el Comité de Investigación y de Ética del Hospital Regional General Ignacio Zaragoza. Todos los pacientes fueron informados de su participación en el estudio y firmaron un consentimiento informado acerca del estudio realizado. En caso de menores de edad los padres o tutores firmaron el consentimiento informado. Esta investigación se apegó cabalmente a la declaración de Helsinki, sus enmiendas y notas de clarificación, además de los lineamientos señalados en las legislaciones vigentes en el país en materia de investigación y protección de datos.

Estadística

Para el análisis estadístico descriptivo, las variables cualitativas se analizaron mediante porcentajes y frecuencias, mientras que para las variables cuantitativas se analizó primero su distribución mediante la prueba de Kolmogórov-Smirnov y, al resultar una distribución no paramétrica, se consideró mediana y rango. En cuanto al análisis inferencial se usaron pruebas no paramétricas como Mann-Whitney para comparar variables cuantitativas; en caso de comparar la variación de variables cualitativas se usó la prueba de Fisher. Para el análisis estadístico se usaron los programas IBM SPSS v27 y GraphPad v10.4 (Estados Unidos). Se consideró un resultado estadísticamente significable cuando el valor p fue ≤ 0.05 .

RESULTADOS

De los 81 casos incluidos, el 50.6% (n = 41) eran hombres. La edad tuvo una distribución no paramétrica (Kolmogórov-Smirnov = 0.162, $p \leq 0.001$), con una mediana de 33.5 años e intervalo de 1 a 88 años. Respecto de la lateralidad predominó el lado derecho (51.9%, n = 42), 35.8% (n = 29) fueron izquierdos y 12.3% (n = 10) bilaterales. En cuanto a los signos y síntomas el más frecuente fue la otodinia, que afectó a todos los casos, y la otorrea a 57 (70.4%). **Cuadro 1**

La mecha-drenaje ótica se usó en el 32.1% (n = 26); el **Cuadro 2** muestra una comparación entre ambos grupos en relación con sus características. También se comparó el cambio en el cuadro clínico tras 72 horas, con excepción de fiebre, insomnio, sensación de tirón de oídos y desequilibrio porque en todos los casos, independientemente del uso de la mecha ótica, hubo recuperación al 100%.

En cuanto al resto de los síntomas (otodinia, otorrea, hipoacusia y estenosis), se comparó la mejoría lograda entre quien usó y no mecha ótica; los resultados de la prueba de Fisher y el riesgo relativo se muestran en el **Cuadro 3**.

El 92.3% de los pacientes en los que se usó la mecha ótica tuvieron recuperación en comparación con el 69.1% de los pacientes sin recuperación ($p = 0.015$, OR = 5.36, 1.13-25.33, 5.36 IC95%).

Cuadro 1. Frecuencia de los signos y síntomas iniciales

	Frecuencia	Porcentaje
Otodinia	81	100
Hipoacusia	33	40.7
Otorrea	57	70.4
Fiebre	3	3.7
Insomnio	1	1.2
Tirón de oídos	3	3.7
Estenosis	56	69.1
Mareos	5	6.2
Desequilibrio	4	4.9

Cuadro 2. Comparación entre los grupos con y sin mecha ótica

	Sin mecha ótica n (%)	Con mecha ótica n (%)	Resultado de la prueba	Valor de p
Sexo*			0.160	0.689
Masculino	27 (49)	14 (53.8)		
Femenino	28 (50.9)	12 (46.1)		
Edad (años) ^{a,b}	36 (1-75)	29 (6-88)	611.5	0.434

* χ^2 de Pearson.

^a Variable con distribución no paramétrica. ^b Prueba de Mann-Whitney.

Cuadro 3. Comparación del alivio del cuadro clínico con el uso de la mecha ótica

	Sin mecha (%)	Con mecha ótica (%)	Valor de p (prueba de Fisher)	Riesgo relativo
Otodinia	67.3	88.5	0.05	1.315 (IC95%: 1.012-1.674)
Otorrea	79.41	100	0.034	1.26 (IC95%: 1.063-1.582)
Hipoacusia	90.47	100	0.522	1.105 (IC95%: 0.8295-1.407)
Estenosis	96.87	95.8	0.999	0.989 (IC95%: 0.8204-1.144)

De los pacientes que tuvieron recuperación, la media de tiempo de ésta en pacientes sin mecha ótica fue de 2.89 ± 1.04 días *vs* 2.2 ± 0.83 días en los pacientes con mecha ótica, lo que representa una reducción significativa en el tiempo de recuperación con el uso de mecha ótica. **Figura 1**

DISCUSIÓN

La otitis externa difusa bacteriana se distingue por un proceso inflamatorio-infeccioso que puede volverse crónico y llegar a afectar la audición.⁷ Para su tratamiento se ha planteado el uso no solo de antibióticos, sino también de tratamiento sintomático, como antiinflamatorios y antipiréticos, ya sea aplicados de manera tópica, uso de gotas o vía oral.¹⁵ De manera adicional, puede usarse también la mecha-drenaje ótica como una forma de preservar el medicamento en el conducto auditivo externo.¹⁶

La otitis externa puede manifestarse en cualquier momento de la vida derivado del proceso fisiopatológico de la enfermedad, lo que se ve reflejado en las características de la población estudiada, cuyo intervalo de edad fue sumamente amplio.² Asimismo, no existe un predominio de sexo en esta enfermedad, lo que se evidencia con una distribución de 50% por cada sexo en la población estudiada.⁷

En cuanto a la comparación del uso o no de la mecha ótica, se identificó una modificación significativa en el tiempo o duración de los síntomas, y una diferencia significativa en la reducción de los síntomas a las 72 horas, lo que señala que existe una reducción de los signos

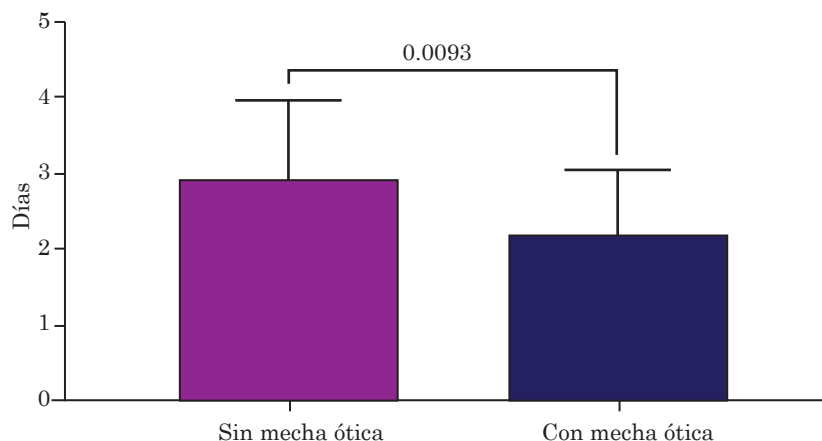


Figura 1

Media de tiempo de recuperación en pacientes con y sin mecha ótica.

y síntomas derivados de la enfermedad con la mecha ótica, como lo han señalado estudios previos como el de Khan o el de Shyamalan.^{17,18}

La mecha-drenaje ótica mejora la recuperación en los pacientes con otitis externa sin importar la edad y el sexo, similar a lo que se ha observado en otros estudios, por lo que su uso se recomienda para mejorar los resultados en el tratamiento de la otitis externa difusa bacteriana.^{17,18}

Este estudio mostró que puede usarse la mecha-drenaje ótica en cualquier población de manera indistinta de la edad, con un resultado favorable para los pacientes con otitis externa.

CONCLUSIONES

El tratamiento y recuperación de la otitis externa difusa bacteriana implica la atención no solo de la infección, sino también del cuadro clínico de la enfermedad, por lo que la implementación de coadyuvantes en el tratamiento permite mejorar sus resultados. La implementación de la mecha-drenaje ótico alivia el cuadro clínico y permite la recuperación del paciente de manera significativa, por lo que su implementación de forma rutinaria en el tratamiento de toda otitis externa difusa bacteriana conlleva, de manera directa, la reducción de los síntomas, mayor tasa de recuperación y la disminución de posibles complicaciones, como una otitis externa necrosante o la necesidad de implementar tratamientos con antibióticos sistémicos que favorezcan el aumento de la resistencia bacteriana.

DECLARACIONES

Conflicto de interés

Los autores declaran no tener ningún conflicto de interés en el desarrollo de este trabajo.

Financiamiento

Este trabajo no contó con financiamiento institucional o privado.

REFERENCIAS

1. Lombana Salas EA, Lombana Salas MA, Miranda Jiménez MC. Otitis externa difusa: ¿una patología trivial? *Gac Méd Boliviana* 2021; 44 (2): 219-24.
2. Larach F, Astorquiza C. Otitis externa: diagnóstico y manejo práctico. *Revista Médica Clínica Las Condes* 2016; 27 (6): 898-904.
3. Álvarez LMR, Leyva ER, Morales FÁ, et al. Caracterización de los enfermos de otitis externa aguda difusa. *Mediciego* 2022; 27 (1): 1647.
4. Rodríguez GM, Aguilera FS, Alarcón YG, et al. Caracterización clínica, epidemiológica y terapéutica de los pacientes con otitis externa maligna. *MediSan* 2017; 21 (03): 287-97.
5. Wiegand S, Berner R, Schneider A, et al. Otitis externa. *Dtsch Arztebl Int* 2019; 116 (13): 224-34. <https://doi.org/10.3238/arztebl.2019.0224>
6. Cañete MC, Martín DL. Otitis media aguda y otitis externa. *Mastoiditis. Protoc Diagn Ter Pediatr* 2023; 2: 97-110.
7. Medina-Blasini Y, Sharman T. Otitis externa. *StatPearls. Treasure Island (FL): StatPearls Publishing, 2025.*
8. Khatri H, Huang J, Guazzo E, Bond C. Review article: Topical antibiotic treatments for acute otitis externa: Emergency care guidelines from an ear, nose and throat perspective. *Emerg Med Australas* 2021; 33 (6): 961-5. <https://doi.org/10.1111/1742-6723.13874>
9. Wiegand S, Berner R, Schneider A, et al. Otitis externa: investigation and evidence-based treatment. *Dtsch Arztebl Int* 2019; 116 (13): 224. <https://doi.org/10.3238/arztebl.2019.0224>

10. Mughal Z, Swaminathan R, Al-Deerawi HB, et al. A systematic review of antibiotic prescription for acute otitis externa. *Cureus* 2021; 13 (3): e14149. <https://doi.org/10.7759/cureus.14149>
11. Rosenfeld RM, Schwartz SR, Cannon CR, et al. Clinical practice guideline: acute otitis externa. *Otolaryngol Head Neck Surg* 2014; 150 (1_suppl): S1-S24. <https://doi.org/10.1177/0194599813517083>
12. Calvo Boizas E, Barajas Sánchez MB. Alteraciones y patología del oído externo. *Otitis externa. Pediatría Integral* 2022: 414.
13. Contreras CL, Rivas Castillo ME. Diagnóstico del manejo de infecciones respiratorias agudas en pacientes menores de 5 años atendidos en puestos de salud pertenecientes al Municipio de León-Nicaragua, 2011.
14. Serrano SG. Afecciones comunes del oído: enfermedades del oído. *Farmacia profesional* 2005; 19 (7): 40-5.
15. Jackson EA, Geer K. Acute otitis externa: Rapid evidence review. *Am Fam Physician* 2023; 107 (2): 145-51.
16. Bello-Avena VE, González-Orozco A, Borbón-Vélez MC. Guía para el diagnóstico y el tratamiento de la otitis externa aguda. *Acta Otorrinolaringol Cir Cabeza y Cuello* 2025; 52 (3): 334-50.
17. Shyamala K, Mohana KS, Sheetal K. A comparative study on the management of acute otitis externa using hydroxylated polyvinyl acetate ichthammol glycerine wick versus cotton ichthammol glycerine wick. *Cureus* 2024; 16 (7). <https://doi.org/10.7759/cureus.65310>
18. Khan M, Butt KAA, Riaz N, et al. Comparison of the efficacy of antibiotic-steroid and ichthammol glycerine wick in treatment of acute otitis externa. *Pak Armed Forces Med J* 2021; 71. <https://doi.org/10.51253/pafmj.v71iSuppl-3.4556>



Microbiota de las vías respiratorias: conceptos fundamentales y su papel en las enfermedades alérgicas

Airway microbiota: Fundamental concepts and its role in allergic diseases.

Carlos De la Torre González,¹ Blanca Estela Del Río-Navarro,² Nayely Reyes-Noriega,³ Paula Camila Troncoso Medrano,⁴ Brenda Itzel Varela Arenas,³ Perla Zepeda Gutiérrez³

¹ Jefe del Departamento de Otorrinolaringología Pediátrica.

² Responsable del Laboratorio de Investigación en Alergia e Inmunología.

³ Adscrita al Laboratorio de Investigación en Alergia e Inmunología.

⁴ Médica colaboradora del Laboratorio de Investigación en Alergia e Inmunología Clínica.

Hospital Infantil de México Federico Gómez, Ciudad de México.

Correspondencia

Nayely Reyes-Noriega
naye.rey.nor@gmail.com

Recibido: 3 de marzo 2026

Aceptado: 22 de abril 2026

Este artículo debe citarse como: De la Torre-González C, Del Río-Navarro BE, Reyes-Noriega N, Troncoso-Medrano PC, Varela-Arenas BI, Zepeda-Gutiérrez P. Microbiota de las vías respiratorias: conceptos fundamentales y su papel en las enfermedades alérgicas. *An Orl Mex* 2026; 71 (2): 125-144.

PARA DESCARGA

<https://doi.org/10.24245/aorl.v71i2.10914>

<https://otorrino.org.mx>
<https://nietoeditores.com.mx>

Resumen

ANTECEDENTES: La microbiota nasofaríngea desempeña una función fundamental en la homeostasia inmunológica de la vía aérea superior. La composición tiene variaciones en función de la región anatómica, la edad, los factores ambientales, la coexistencia de infecciones respiratorias y la administración de medicamentos. La alteración de este ecosistema provoca disbiosis, que se caracteriza por una disminución en la diversidad microbiana, la pérdida de bacterias inmunomoduladoras, como *Corynebacterium* y *Dolosigranulum*, y un incremento de patobiontes proinflamatorios, que incluyen *Moraxella*, *Haemophilus* y *Streptococcus*.

OBJETIVOS: Analizar la estructura, composición y desarrollo de la microbiota de las vías respiratorias, identificar los factores que influyen en su variabilidad y evaluar su papel en la fisiopatología de las enfermedades alérgicas, como la rinitis alérgica y el asma. Este estudio se centra, especialmente, en la población pediátrica e investiga el efecto de la terapia intranasal en el ecosistema microbiano.

METODOLOGÍA: Revisión narrativa de la bibliografía científica publicada en los últimos 20 años (2005-2025), con insistencia en estudios de los últimos cinco años. La búsqueda bibliográfica se hizo en las bases de datos PubMed-MEDLINE, Embase, Scopus y Google Scholar, con los siguientes términos MeSH: *nasopharyngeal*, *microbiota*, *airway*, *allergic rhinitis*, *asthma*, *dysbiosis* y *respiratory tract*, combinados mediante operadores booleanos AND y OR.

RESULTADOS: La evidencia sugiere que la disbiosis nasofaríngea en etapas tempranas se correlaciona con un incremento en el riesgo y la severidad de la rinitis alérgica, el asma y la manifestación de síntomas respiratorios recurrentes.

CONCLUSIONES: El análisis de la estructura, el desarrollo y los determinantes de la microbiota de la vía aérea facilita una comprensión más profunda de los mecanismos subyacentes a la enfermedad alérgica. Este conocimiento, a su vez, posibilita el diseño de futuras estrategias diagnósticas y terapéuticas fundamentadas en la modulación microbiana.

PALABRAS CLAVE: Microbiota; microbioma; asma; rinitis alérgica; disbiosis.

Abstract

BACKGROUND: The nasopharyngeal microbiota plays a crucial role in maintaining the immunological balance of the upper respiratory tract. Its composition varies according to anatomical location, age, environmental factors, the presence of respiratory diseases, and the administration of medications such as antibiotics. Alterations in this microbial ecosystem lead to dysbiosis, characterized by decreased microbial diversity, a reduction in immunomodulatory bacteria such as *Corynebacterium* and *Dolosigranulum*, and an increase in pro-inflammatory pathobionts like *Moraxella*, *Haemophilus*, and *Streptococcus*.

OBJECTIVES: To analyze the structure, composition, and development of the airway microbiota, to identify the factors influencing its variability, and to assess its role in the pathophysiology of allergic diseases, including allergic rhinitis and asthma. This study places particular emphasis on the pediatric population and investigates the impact of intranasal therapies on the microbial ecosystem.

METHODOLOGY: A narrative review of scientific bibliography published in the last 20 years (2005-2025), with emphasis on studies of the last five years. The bibliographic search was done in the databases PubMed-MEDLINE, Embase, Scopus and Google Scholar, with the following terms MeSH: *nasopharyngeal*, *microbiota*, *airway*, *allergic rhinitis*, *asthma*, *dysbiosis* and *respiratory tract*, combined by boolean operators AND and OR.

RESULTS: Research suggests that early-stage nasopharyngeal dysbiosis is associated with an increased risk and severity of allergic rhinitis, asthma, and recurrent respiratory symptoms.

CONCLUSIONS: Investigating the composition, evolution, and influencing factors of the airway microbiota enhances understanding of the mechanisms underlying allergic diseases. This knowledge aids in the development of future diagnostic and therapeutic strategies focused on microbial regulation.

KEYWORDS: Microbiota; Microbiome; Asthma; Allergic rhinitis; Dysbiosis.

ANTECEDENTES

La microbiota nasofaríngea en la vía respiratoria superior es decisiva para la salud respiratoria infantil, debido a que participa en la regulación inmunológica, la prevención de la colonización por patógenos y el mantenimiento del equilibrio microbiano.^{1,2} Las alteraciones en esta comunidad microbiana se han asociado con numerosas enfermedades respiratorias: asma, rinitis alérgica, rinosinusitis y neumonías, lo que sugiere un papel decisivo en la fisiopatología de estas enfermedades.³

METODOLOGÍA

Revisión narrativa de la bibliografía científica publicada en los últimos 20 años (2005-2025), con insistencia en estudios de los últimos cinco años. La búsqueda bibliográfica se hizo en las bases de datos PubMed-MEDLINE, Embase, Scopus y Google Scholar, con los siguientes términos MeSH: *nasopharyngeal*, *microbiota*, *airway*, *allergic rhinitis*, *asthma*, *dysbiosis* y *respiratory tract*, combinados mediante operadores booleanos AND y OR.

Criterios de inclusión: artículos originales, revisiones sistemáticas y ensayos clínicos aleatorizados publicados en inglés. *Criterios de exclusión:* estudios con tamaños de muestra menores a 20 participantes, trabajos exclusivamente *in vitro* sin correlación clínica y sin acceso completo al texto. La selección final de referencias se hizo por consenso entre los autores; se dio prioridad a la relevancia clínica, la calidad metodológica y la actualidad de la evidencia.

RESULTADOS

Estructuras anatómicas que conforman el aparato respiratorio

La organización anatómica del aparato respiratorio crea nichos con condiciones físicas y fisiológicas particulares que influyen directamente en la composición y variabilidad de la microbiota.^{4,5}

La mucosa nasofaríngea está recubierta de epitelio respiratorio ciliado con glándulas secretoras de moco, lo que le confiere una función central como barrera inmunológica. Además de su capacidad mecánica para filtrar partículas, sus células epiteliales expresan receptores de reconocimiento, como los receptores tipo Toll (TLR), que detectan la existencia de microorganismos y activan respuestas inmunitarias locales.⁶

Microbiota, microbioma y disbiosis

El término microbiota designa el conjunto de microorganismos que habitan en un entorno específico, como el intestino, las vías respiratorias, la piel o la vagina. Esta comunidad microbiana está compuesta, predominantemente, por bacterias, hongos, virus, arqueas y protozoos.⁷

La composición de la microbiota muestra variaciones significativas en función de la localización geográfica. La microbiota de la vía aérea contribuye al mantenimiento del equilibrio con el sistema inmunológico; desempeña funciones diversas que incluyen la maduración inmunológica, la prevención de la colonización por patógenos y la modulación de procesos inflamatorios.⁸

El microbioma se define como un consorcio complejo de microorganismos, que incluye sus genes y las interacciones que establecen con el huésped a través de diversos metabolitos, elementos estructurales, como ADN, lípidos y proteínas, y las condiciones ambientales físico-químicas del hábitat.⁹ El microbioma humano se clasifica en dos categorías: el central y el variable.¹⁰ El primero engloba especies microbianas presentes de manera consistente en distintos sitios anatómicos de individuos sanos, mientras que el microbioma variable funciona como una huella dactilar, con composiciones únicas influenciadas por la dieta, estilo de vida y factores genotípicos y fenotípicos.¹¹

Diversos factores externos, como la administración de antibióticos, la dieta, infección por patógenos y condiciones ambientales, pueden alterar este equilibrio basal y producir disbiosis, que se define como un desequilibrio en la estructura, composición y función de la microbiota, resultado de cambios en el entorno o en el huésped que superan la capacidad de resiliencia microbiana.¹² Como resultado, la microbiota muestra diferencias significativas entre individuos sanos y los que padecen enfermedades, lo que conlleva a una reducción de sus beneficios y a una potenciación de los efectos adversos.¹³ El desequilibrio en la microbiota puede manifestarse de tres maneras distintas: a través de la pérdida de microorganismos benéficos, del incremento en la población de patógenos potenciales y de la reducción de la diversidad microbiana fundamental.¹⁴

La caracterización del microbioma se lleva a cabo a través de la secuenciación del gen 16S rRNA, un gen constitutivo presente en todas las bacterias. Este enfoque es ampliamente utilizado para la identificación taxonómica de las mismas, gracias a las tecnologías de secuenciación de nueva generación, que facilitan la evaluación de la diversidad microbiana con un alto grado de precisión.¹⁵ A partir de muestras recolectadas mediante hisopos especializados nasofaríngeos, puede analizarse la composición microbiana, así como determinar

la abundancia relativa de las bacterias presentes. Este procedimiento permite clasificar los taxones detectados hasta concentraciones filogenéticas específicas, lo que facilita la evaluación detallada de la estructura del microbioma.¹⁶

En este contexto, la diversidad de la microbiota se evalúa a través de índices ecológicos, como el índice de Chao1, que estima la riqueza de especies al considerar especialmente las tasas de baja frecuencia. Este enfoque permite identificar variaciones sutiles en la complejidad de la comunidad bacteriana.¹⁷ La abundancia relativa, definida como la proporción que representa cada taxón dentro de la comunidad, es fundamental para identificar grupos dominantes y analizar patrones de disbiosis o desplazamientos microbianos asociados con estados de salud o enfermedad.¹⁸

Por último, para interpretar los cambios en la microbiota, así como las razones subyacentes a esos cambios y su relevancia, se usan conceptos como la α -diversidad y β -diversidad. La primera se refiere a la riqueza y equidad de taxones en una única muestra. A mayor α -diversidad, la distribución entre los taxones es más homogénea, lo que se asocia con un ecosistema respiratorio estable y resiliente. Por otro lado, la reducción significativa de la α -diversidad debido al predominio de uno o pocos microorganismos indica un estado de disbiosis característico de procesos infecciosos o inflamatorios crónicos. Para su medición se utilizan índices como la cantidad de unidades taxonómicas operacionales y los índices de Shannon y Simpson, entre otros enfocados en la riqueza de especies. La β -diversidad, en contraste, evalúa la diferencia o similitud en la composición microbiana entre dos o más muestras o comunidades.^{10,18}

Microbiota basal de la vía aérea

La microbiota basal del aparato respiratorio muestra una notable heterogeneidad. Cada región (cavidad nasal, nasofaringe, orofaringe y pulmones) alberga comunidades microbianas características, pertenecientes a los filos Firmicutes, Actinobacteria, Proteobacteria, Bacteroidetes y Fusobacteria, determinadas por las particularidades anatómicas y fisiológicas de cada nicho. **Cuadro 1**

Diversos factores locales influyen en el crecimiento selectivo de microorganismos y generan patrones distintivos de diversidad y abundancia a lo largo de la vía aérea (**Figura 1**). Entre estos factores destacan:

- El pH, que aumenta gradualmente desde la vía aérea superior hacia los pulmones.
- La humedad, temperatura y flujo aéreo, con variaciones especialmente notorias en la cavidad nasal debido a su función en el acondicionamiento del aire inspirado.
- La exposición a partículas ambientales, principalmente en la porción nasal.
- Las presiones parciales de oxígeno y dióxido de carbono, determinadas por las condiciones del aire ambiente y el intercambio gaseoso.

Estos factores modulan de manera determinante la composición de la microbiota respiratoria, integridad de las barreras mucosas y maduración inmunológica durante la infancia.^{19,20}

Cuadro 1. Microbiota nasal de las vías respiratorias

	Localización	Tipo de epitelio	Phylum	Familia	Especie
Vía respiratoria superior	Cavidad nasal	Epitelio escamoso queratinizado, incluye glándulas serosas y sebáceas	Firmicutes	<i>Staphylococcaceae</i>	<i>Staphylococcus</i> spp
				<i>Carnobacteriaceae</i>	<i>Dolosigranulum</i> spp
	Nasofaringe	Epitelio cilíndrico pseudoestratificado ciliado con células caliciformes	Actinobacteria	<i>Streptococcaceae</i>	<i>Streptococcus</i> spp
			Proteobacteria	<i>Propionibacteriaceae</i>	<i>Propionibacterium</i> spp
			Proteobacteria	<i>Corynebacteriaceae</i>	<i>Corynebacterium</i> spp
Vía respiratoria inferior	Nasofaringe	Epitelio cilíndrico pseudoestratificado ciliado con células caliciformes	Proteobacteria	<i>Moraxellaceae</i>	<i>Moraxella</i> spp
			Proteobacteria	<i>Moraxellaceae</i>	<i>Moraxella</i> spp
	Orofaringe	Epitelio escamoso estratificado no queratinizado	Pseudomonadota	<i>Neisseriaceae</i>	<i>Neisseria</i> spp
			Actinobacteria	<i>Micrococcaceae</i>	<i>Rothia</i> spp
			Firmicutes	<i>Veillonellaceae</i>	<i>Veillonella</i> spp
Vía respiratoria inferior	Pulmones	Epitelio cilíndrico pseudoestratificado ciliado con células caliciformes	Bacteroidetes	<i>Prevotellaceae</i>	<i>Prevotella</i> spp
			Fusobacteria	<i>Leptotrichiaceae</i>	<i>Leptotrichia</i> spp
	Pulmones	Epitelio cilíndrico pseudoestratificado ciliado con células caliciformes	Proteobacteria	<i>Moraxellaceae</i>	<i>Moraxella</i> spp
			Pseudomonadota	<i>Pasteurellaceae</i>	<i>Haemophilus</i> spp
			Firmicutes	<i>Staphylococcaceae</i>	<i>Staphylococcus</i> spp
Actinobacteria	<i>Streptococcaceae</i>	<i>Streptococcus</i> spp			
Actinobacteria	<i>Carnobacteriaceae</i>	<i>Dolosigranulum</i> spp			
Actinobacteria	<i>Corynebacteriaceae</i>	<i>Corynebacterium</i> spp			

Creado en BioRender. Reyes Noriega N (2025). <https://BioRender.com/p7pp496>

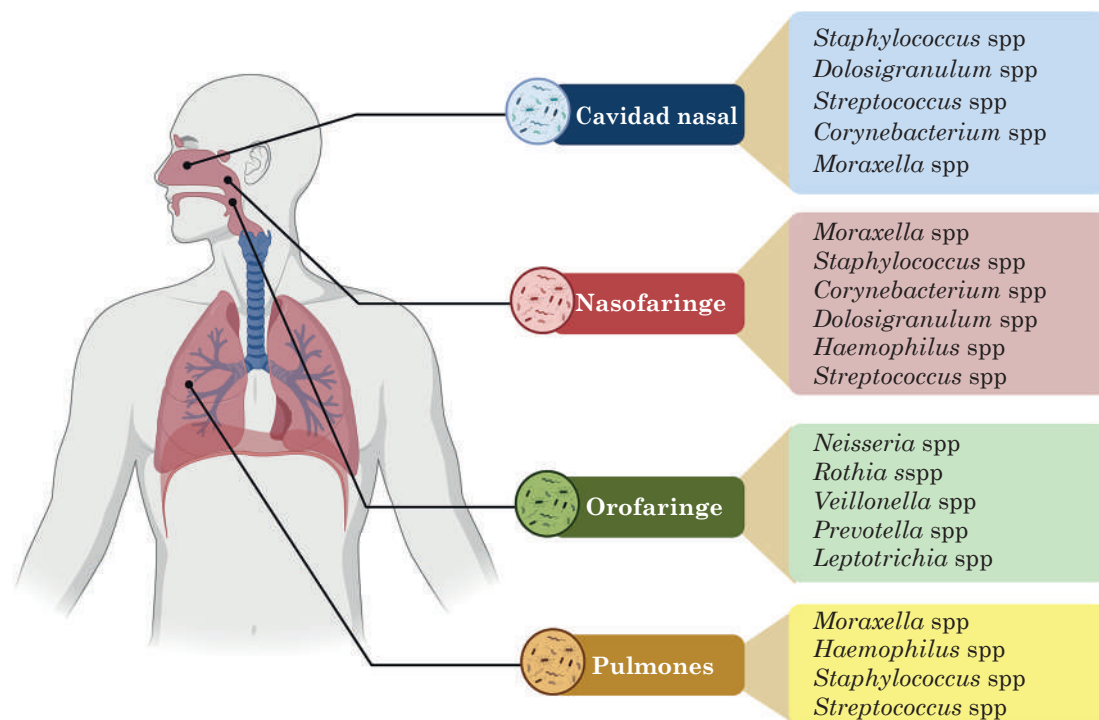


Figura 1

Microbiota por región anatómica del sistema respiratorio.

Creada en BioRender. Reyes Noriega N (2025). <https://BioRender.com/qhpjhdu>

Microbiota de la vía respiratoria a lo largo de la vida y factores que la modifican

La composición de la microbiota respiratoria está sujeta a la influencia de diversos factores ambientales, que muestra variaciones a lo largo del ciclo vital y está determinada por el hábitat y el estado de salud del huésped.²¹⁻²⁸ Estos cambios se ilustran en el **Cuadro 2**.

Microbiota fisiológica de las vías respiratorias superiores e inferiores

Cavidad nasal anterior

La cavidad nasal anterior constituye la región más susceptible a la influencia del entorno externo. La microbiota de un individuo refleja, en gran medida, la interacción entre microorganismos comensales, partículas ambientales y condiciones físico-químicas, como la sequedad y la disminución de la humedad relativa.²⁹ En esta región predominan géneros como *Corynebacterium*, *Staphylococcus* (incluido *S. epidermidis* y, en menor proporción, *S. aureus*), *Cutibacterium* y *Dolosigranulum*. Estas bacterias actúan como barrera competitiva frente a patógenos al limitar la colonización de microorganismos potencialmente invasores mediante la producción de ácidos grasos, bacteriocinas y la modulación del pH local.^{30,31}

Se ha documentado que *Corynebacterium accolens* metaboliza triacilglicéridos presentes en el sebo, liberando ácidos grasos con actividad antibacteriana contra *Streptococcus pneumoniae*. *Dolosigranulum pigrum*, considerado un biomarcador de salud respiratoria, se asocia con menor incidencia de infecciones respiratorias y con la estabilidad de la microbiota nasal.^{32,33} En investigaciones pediátricas la coexistencia de *Corynebacterium* y *Dolosigranulum* se ha vinculado con una menor susceptibilidad a la rinitis y a procesos inflamatorios agudos.³⁴

Cuadro 2. Composición de la microbiota nasofaríngea por edad y factores que afectan la diversidad bacteriana

Edad	Composición de la microbiota	Factores determinantes
Nacimiento-neonatos (0-28 días)	Presencia temprana: ²² <i>Staphylococcus</i> <i>Streptococcus</i> <i>Corynebacterium</i> <i>Haemophilus</i> <i>Dolosigranulum</i> <i>Moraxella</i>	Tipo de parto: La microbiota nasofaríngea del recién nacido tiene similitudes con la microbiota vaginal de la madre ²¹ Los neonatos que nacen de un parto vaginal exhiben una mayor diversidad en la microbiota oral y nasal en comparación con los que nacen a través de cesárea ²³ Prematurez ²⁷
Lactantes (1.5 meses)	<i>Staphylococcus</i> (predominante en alimentación por fórmula) <i>Moraxella</i> <i>Streptococcus</i> <i>Corynebacterium</i> y <i>Dolosigranulum</i> (predominante en lactancia materna) ²⁴	Método de alimentación (lactancia materna o alimentación por fórmula) ²⁴ Genes ²² Hermanos ²² Exposición a factores ambientales: humo de cigarro, infecciones, higiene ^{22,23,24}
Lactantes (1.5-6 meses)	<i>Streptococcus</i> Incremento en la abundancia de <i>Haemophilus</i> , <i>Moraxella</i> y <i>Dolosigranulum</i> ²⁵	Infecciones de la vía aérea superior e inferior (otitis, bronquiolitis, neumonías) ²² Antibióticos ²² Alimentación y dieta ^{22,25}
Lactantes (6 meses-2 años)	La especie dominante: <i>Moraxella</i> ²⁵	Infecciones virales de las vías respiratorias ²⁶ Alimentación y dieta ^{22,25}
Escolares (6-12 años)	Predominio de comunidades más estables: <i>Moraxella</i> <i>Streptococcus</i> <i>Corynebacterium</i> ^{27,28}	Enfermedades respiratorias: asma, rinitis alérgica, rinosinusitis, neumonías ²⁷ Integración a actividades escolarizadas ²⁷ Contaminación ambiental ²⁷ Infecciones recurrentes en la vía aérea y uso de antibióticos ²⁷ Exposición a humo de tabaco ²⁷ Estacionalidad ^{27,28}
Adolescentes (13-18 años)	Transición de la microbiota a un perfil similar al adulto, con predominio de ²⁸ <i>Streptococcus</i> <i>Corynebacterium</i> <i>Staphylococcus</i> <i>Moraxella</i>	Pubertad (cambios hormonales) ²⁸ Estilo de vida (higiene, tabaco, dieta) ²⁸ Enfermedades respiratorias crónicas: asma y rinitis alérgica ²⁸

Creado en BioRender. Reyes Noriega N. (2025). <https://BioRender.com/6scys6s>

Cavidad nasal posterior

La cavidad nasal posterior, que tiene mayor humedad y continuidad directa con la nasofaringe, alberga comunidades microbianas mixtas compuestas, frecuentemente, por *Streptococcus*, *Prevotella*, *Veillonella* y *Fusobacterium*, además de especies anaerobias menos abundantes en la cavidad nasal anterior.³⁵ Estas bacterias participan en la producción de compuestos inmunorreguladores, que incluyen derivados del metabolismo de aminoácidos y lactato y modulan la actividad de las células dendríticas locales. La variabilidad interindividual en esta región es más pronunciada debido a las diferencias en el flujo de moco y a la existencia de adenoides, especialmente en la población infantil.³⁶

Nasofaringe

La nasofaringe constituye una de las áreas más investigadas de las vías respiratorias superiores, debido a su papel fundamental en la homeostasia respiratoria, su vulnerabilidad a infecciones y su estrecha asociación con enfermedades alérgicas y respiratorias crónicas. Su relevancia también radica en que constituye el último reservorio ecológico en contacto con las vías respiratorias inferiores, que muestran menor diversidad microbiana. La evidencia reciente indica que la microbiota nasofaríngea muestra una estructura dinámica, que está influida por diversos factores: la edad, la exposición a infecciones virales, la administración de antibióticos, el entorno ambiental y la colonización temprana durante los primeros meses de vida.³⁶

En un estudio metagenómico clásico realizado con niños sanos se identificaron aproximadamente 250 tipos de especie (unidades taxonómicas operacionales) en la nasofaringe. Sin embargo, no todos estos tipos corresponden a “especies bacterianas cultivables” reconocidas. Los cinco filos más representados son: Proteobacteria (64%), Firmicutes (21%), Bacteroidetes (11%), Actinobacteria (3%) y Fusobacteria (1.4%). Asimismo, los géneros predominantes incluyeron *Moraxella*, *Haemophilus*, *Streptococcus*, *Dolosigranulum* y *Corynebacterium*, lo que sugiere la diversidad del repertorio microbiano, aunque no se traduce de manera directa en una cantidad específica de especies definidas. La investigación de Bogaert y su grupo, centrada en la microbiota normal de la nasofaringe en niños, reportó la coexistencia predominante de *Moraxella catarrhalis* y *M. nonliquefaciens*, que muestran potencial patagénico en escenarios inflamatorios.³⁷

Dolosigranulum y *Corynebacterium* constituyen un perfil microbiano asociado con características protectoras. Estas características incluyen la producción de péptidos antimicrobianos, el fortalecimiento de las uniones epiteliales y la disminución de la permeabilidad mucosa. Además, ese perfil microbiano se vincula con un estado inmunológico caracterizado por mayor tolerancia.³⁸ En contraste, la colonización predominante por *Moraxella* o *Haemophilus* se ha relacionado con estados inflamatorios más severos, como la rinitis alérgica.^{36,37,38}

La microbiota nasofaríngea desempeña funciones inmunológicas fundamentales, que incluyen:

- Influye en la respuesta inmunitaria local, modulando la expresión génica de inflamación, particularmente contra virus respiratorios como rinovirus, sincitial respiratorio e influenza, que son facilitadores de inflamación en la vía aérea.^{35,39}
- Competencia por nichos ecológicos frente a patógenos respiratorios como *Streptococcus pneumoniae*, *Moraxella catarrhalis* o *Haemophilus influenzae*.^{35,39}

- Influye en la activación de receptores de reconocimiento de patrones y en la regulación de la expresión de citocinas e interferones, lo que condiciona la intensidad de la respuesta ante virus o bacterias.^{35,39}

Orofaringe

La orofaringe tiene una microbiota particularmente diversa debido a su contacto continuo con alimentos y saliva. En esta región predominan *Streptococcus*, *Neisseria*, *Veillonella*, *Prevotella*, *Fusobacterium*, *Actinomyces* y *Gemella*, además de especies anaerobias estrictas del tubo digestivo. Aunque no se relaciona de manera directa con las enfermedades nasales, su microbiota influye de forma significativa en el ecosistema nasofaríngeo mediante el flujo salival y la comunicación microbiana constante.⁴⁰

Laringe

La laringe se ha estudiado menos que otras regiones del aparato respiratorio; sin embargo, se ha identificado la coexistencia predominante de *Streptococcus*, *Prevotella*, *Veillonella*, *Neisseria* y *Haemophilus*. La laringe constituye un punto de conexión entre las vías aéreas superior e inferior, y los microorganismos que la habitan desempeñan un papel relevante en la modulación de la inflamación de los pulmones.⁴¹

Pulmones

La concepción tradicional de los pulmones como un órgano estéril se ha reevaluado significativamente a la luz de los avances en las técnicas de secuenciación de ADN y metagenómica. En individuos sanos, los pulmones muestran una microbiota que se caracteriza por su resiliencia y dinamismo, aunque su biodiversidad y biomasa son notablemente inferiores a las observadas en el intestino. La composición de esta comunidad microbiana evidencia un equilibrio complejo entre la introducción constante de microorganismos provenientes de las vías respiratorias superiores (principalmente por microaspiración) y los mecanismos de eliminación que incluyen el aclaramiento mucociliar, la fagocitosis mediada por macrófagos alveolares y la función del surfactante pulmonar.⁴² Las bacterias *Streptococcus*, *Prevotella*, *Veillonella* y *Haemophilus* se clasifican como comensales normales de este tejido; muchas de ellas son el resultado de la microaspiración orofaríngea. Por su parte, las interacciones de estas bacterias con macrófagos alveolares y células epiteliales son fundamentales para contribuir a la tolerancia inmunológica.⁴²

Disbiosis nasofaríngea y su relación con la respuesta inmunológica Th2 alérgica

La disbiosis de la microbiota nasofaríngea se caracteriza por una alteración en la composición microbiana habitual y se manifiesta a través de la reducción en la diversidad microbiana, el incremento en la existencia de taxones patogénicos y la disminución de microorganismos que desempeñan funciones inmunomoduladoras. En condiciones fisiológicas, la microbiota de las vías respiratorias superiores desempeña un papel fundamental en la regulación de las respuestas inmunológicas locales. Esta interacción promueve mecanismos de tolerancia y contribuye a la disminución del riesgo de inflamación.⁴³

La alteración de estos equilibrios puede predisponer a la activación de vías inmunológicas del tipo Th2, que son características de la alergia respiratoria. La evidencia indica que la disbiosis contribuye al sesgo Th2 al disminuir señales microbianas asociadas con la tolerancia, entre ellas la estimulación de receptores tipo Toll, decisivas para inducir respuestas Th1 y

células T reguladoras. Además, la disbiosis se asocia con la expansión de géneros oportunistas proinflamatorios que liberan metabolitos capaces de activar células dendríticas, que las orienta hacia fenotipos inductores de Th2.^{29,43}

La vía alérgica Th2 se distingue por la producción de interleucinas como IL-4, IL-5 e IL-13, la activación de eosinófilos, la hipersensibilidad a aeroalergenos y el aumento de inmunoglobulina E (IgE).^{29,43} **Figura 2**

Los estudios recientes demuestran una relación directa entre la disbiosis nasofaríngea y mayor riesgo de rinitis alérgica, asma y exacerbaciones respiratorias en la infancia. Los cambios en géneros como *Moraxella*, *Haemophilus* y *Streptococcus* se han asociado con mayor carga inflamatoria Th2 y síntomas respiratorios prolongados, especialmente en etapas tempranas de la vida, cuando la microbiota respiratoria aún está en consolidación.^{40,43,44}

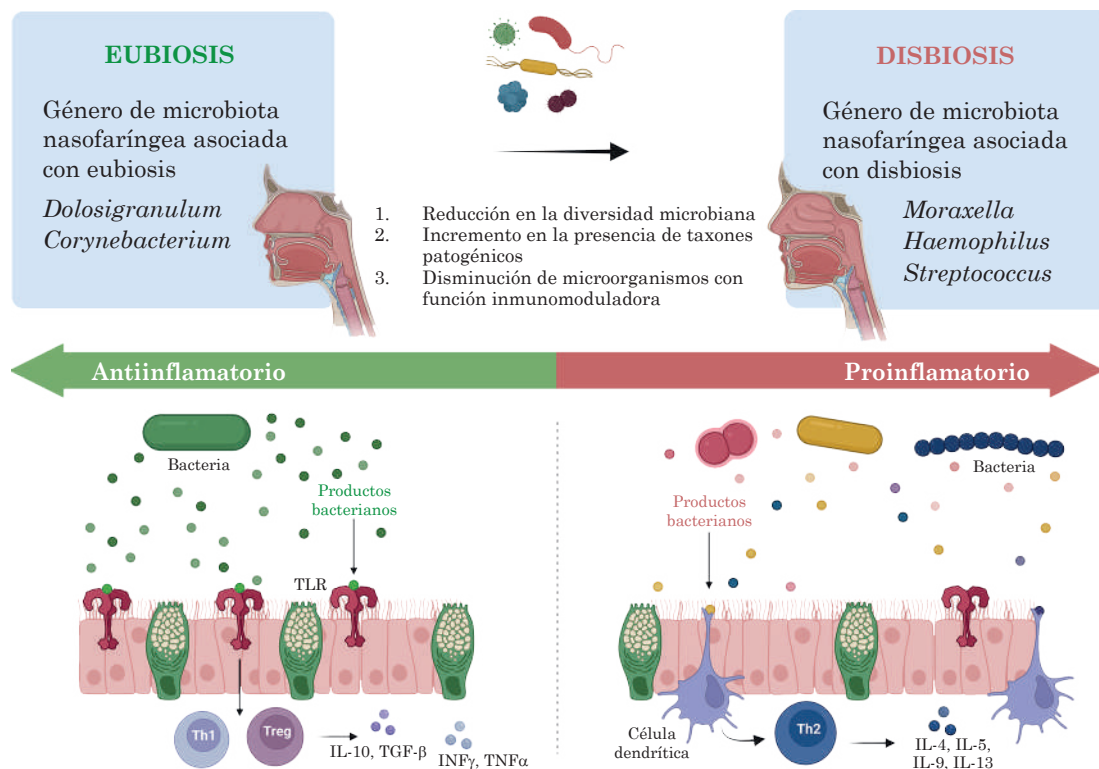


Figura 2

Transición entre eubiosis y disbiosis en la microbiota nasofaríngea y su relación con la respuesta inflamatoria Th2.

TLR: receptores tipo Toll; Th1: células T helper 1; Th2: células T helper 2; Treg: células T reguladoras; IL: interleucina; IFN- γ : interferón gamma; TNF- α : factor de necrosis tumoral alfa. La eubiosis, caracterizada por el predominio de los géneros *Dolosigranulum* y *Corynebacterium*, promueve la activación de señales inmunorreguladoras mediante la estimulación de células T helper tipo 1 (Th1) y T reguladoras. En contraste, la disbiosis, caracterizada por géneros como *Moraxella*, *Haemophilus* y *Streptococcus*, induce una respuesta proinflamatoria que está regulada por la activación de células Th2, lo que resulta en la activación de citocinas asociadas con procesos alérgicos.

Creada en BioRender. Reyes Noriega N (2025). <https://BioRender.com/par0dfc>

La disbiosis puede promover inmunidad Th2 mediante:

- Reducción de señales microbianas reguladoras provenientes de *Corynebacterium* y *Dolosigranulum*.^{43,44}
- Aumento de patobiontes como *Moraxella* y *Haemophilus*, que inducen citocinas proinflamatorias y alteración epitelial.^{43,44}
- Disrupción de la barrera mucosa, que facilita la penetración de alérgenos inhalados.^{43,44}
- Mayor susceptibilidad a infecciones virales, inflamación crónica y sensibilización alérgica.^{43,44}

Relación entre la microbiota de la nasofaringe, los senos paranasales y el tubo gastrointestinal

El eje nariz-intestino describe la interacción entre la microbiota que habita en la nasofaringe, los senos paranasales y el tubo gastrointestinal. El intestino alberga una diversa carga microbiana, con predominio de los filos Firmicutes, Bacteroidetes, Actinobacteria y Proteobacteria. Estos microorganismos son responsables de la producción de metabolitos, como los ácidos grasos de cadena corta, fundamentales en la regulación de funciones inmunológicas sistémicas. Además, estos metabolitos modulan la actividad de linfocitos T reguladores, células dendríticas y la producción de inmunoglobulina A (IgA).⁴⁵

Las implicaciones clínicas del eje nariz-intestino representan un campo de investigación en expansión. La disbiosis intestinal y nasofaríngea podría asociarse con mayor severidad de infecciones respiratorias y control subóptimo de enfermedades alérgicas. Zhao y colaboradores reportaron que la alteración de la microbiota intestinal se relaciona con biomarcadores de inflamación nasal en pacientes con rinitis alérgica,⁴⁶ lo que sugiere un posible potencial terapéutico basado en la modulación microbiana.

Enfermedades alérgicas asociadas con disbiosis de la microbiota nasofaríngea

La exposición a alérgenos ambientales representa uno de los factores de riesgo más relevantes de enfermedades alérgicas, como la rinitis alérgica y el asma. Las bacterias comensales de la nasofaringe, al ser expuestas a diversos alérgenos, pueden adoptar un comportamiento patogénico y estimular la respuesta inflamatoria tipo Th2, fundamental para la manifestación de enfermedades alérgicas.⁴⁷

En este contexto, la rinitis alérgica se manifiesta como una de las enfermedades crónicas más prevalentes en la población pediátrica en todo el mundo. Se define como una respuesta de hipersensibilidad tipo 1, mediada por IgE, que se manifiesta en las membranas nasales como resultado de la exposición a alérgenos en un individuo previamente sensibilizado.⁴⁸ Los estudios observacionales en pacientes con rinitis alérgica han documentado diferencias en la diversidad y abundancia de la microbiota nasal y nasofaríngea. Los géneros más asociados con esta enfermedad incluyen *Corynebacterium*, *Propionibacterium*, *Staphylococcus* y *Streptococcus*, este último es el más prevalente en la mucosa nasal de pacientes con rinitis y rinoconjuntivitis alérgicas.⁴⁹ *Streptococcus salivarius* se ha identificado con alta abundancia en la cavidad nasal, lo que contribuye a la expresión genética del ARNm de citocinas proinflamatorias, como IL-1 β , IL-6, IL-25 e IL-5.^{50,51} Esta situación, a su vez, favorece la respuesta proinflamatoria Th2 y la manifestación clínica persistente de la enfermedad.⁴⁹

El incremento en la abundancia de miembros del phylum Proteobacteria, como *Haemophilus*, *Neisseria* y *Moraxella*, en la cavidad nasal y nasofaringe se ha asociado con el grado de sensibilización alérgica. Esta relación es relevante para el diagnóstico y tratamiento de la rinitis alérgica.⁵² Chiu y su grupo reportaron que los pacientes con aumento en la abundancia de *Haemophilus*, *Neisseria* y *Moraxella* mostraron mayor grado de sensibilización, particularmente a alérgenos de ácaros como *Dermatophagoides farinae* y *D. pteronyssinus*.⁵³

El género *Moraxella* constituye uno de los más relevantes identificados como comensales en la cavidad nasal, nasofaringe e hipofaringe de individuos sanos. No obstante, ciertas especies, como *Moraxella nonliquefaciens*, se han asociado con un incremento en el riesgo de sinusitis aguda e infecciones de las vías respiratorias inferiores, lo que incrementa el riesgo de ciertas enfermedades como asma.⁵⁴

La carga bacteriana en la vía aérea superior es mayor que en la vía inferior. En este contexto, el entorno inflamatorio local puede influir en la vía aérea inferior mediante goteo posnasal o microaspiración, lo que facilita la traslocación de patógenos.⁵⁵ Diversos estudios han caracterizado las comunidades microbianas de ambas regiones y han identificado similitudes en sus colonizadores principales, como Proteobacteria y Firmicutes, aunque con patrones distintos de inmunomodulación según la especie bacteriana.⁵⁶

Respecto del asma, una enfermedad heterogénea que se caracteriza por la inflamación crónica de las vías aéreas, se ha observado una asociación con el aumento en la abundancia relativa de Proteobacteria, documentada en muestras nasales y bronquiales de adolescentes y adultos jóvenes.⁵⁷ Los síntomas que caracterizan esta enfermedad incluyen tos, sibilancias, dificultad para respirar y opresión torácica. La manifestación de estos síntomas puede verse influida por diversos factores, como infecciones respiratorias recurrentes, hábitos alimentarios, obesidad y factores ambientales, entre los que destaca la contaminación.⁵⁸

La variabilidad en la manifestación de los síntomas respiratorios se relaciona con los cambios en la microbiota de la vía aérea. Estos cambios se producen en función de la evolución de la enfermedad, así como de la severidad de los síntomas y de la cantidad de exacerbaciones. Los patógenos oportunistas que habitan en la nasofaringe, como *Haemophilus influenzae*, *Streptococcus pneumoniae* y *Staphylococcus aureus*, pueden inducir una respuesta inflamatoria crónica en individuos con daño inmunológico o susceptibilidad atópica. Esta respuesta inflamatoria también puede estimular la expresión de otras especies bacterianas que son altamente prevalentes en la vía aérea inferior de pacientes asmáticos, como *Moraxella catarrhalis*, *Streptococcus pneumoniae* y *Klebsiella*.^{59,60} Se ha documentado la relación de *Moraxella catarrhalis* con infiltrados neutrofilicos, concentraciones elevadas de interleucina 6 (IL-6) y factor de necrosis tumoral alfa (TNF- α) y moderadas de interferón gamma (IFN- γ) e interleucina 17 (IL-17), que contribuye a un fenotipo de asma neutrofilico.

En el asma alérgica, los pacientes atópicos muestran mayores concentraciones de *Haemophilus*, *Neisseria*, *Fusobacterium*, *Porphyromonas* y *Sphingomonadaceae*, microorganismos con capacidad elevada para metabolizar butirato y propionato, lo que puede limitar la biodisponibilidad de los ácidos grasos de cadena corta que a su vez favorece el mecanismo inflamatorio bronquial.^{61,62}

La especie *Haemophilus influenzae* constituye una bacteria con potencial patogénico, que se ha aislado con regularidad en pacientes con asma grave. Los estudios experimentales han

evidenciado que esta bacteria tiene la capacidad de inducir la expresión de genes asociados con los linfocitos T cooperadores tipo 17 (Th17), así como con células Th1 y neutrófilos, con predominio de la interleucina 17 (IL-17), en contraposición a la activación de células Th2 y eosinófilos. La respuesta mediada por IL-17 se asocia con infecciones crónicas y alteraciones en la fagocitosis, lo que contribuye a la severidad de los síntomas respiratorios, al proceso de remodelación bronquial y a la resistencia al tratamiento con corticosteroides.^{56,63,64}

Efecto local de los tratamientos intranasales en la composición de la microbiota nasal y nasofaríngea

La microbiota del aparato respiratorio constituye un nicho ecológico en el que convergen factores anatómicos, inmunológicos y microbianos fundamentales para el equilibrio del sistema. Las técnicas de secuenciación han facilitado la caracterización de esta microbiota, así como la identificación de factores externos capaces de modificarla. Entre ellos destacan las infecciones, la exposición ambiental y el uso de terapias intranasales. A pesar de su uso extendido, la evidencia respecto de su efecto en la composición microbiana sigue siendo limitada.

Aseos nasales

Los lavados nasales con solución salina generan un efecto mecánico en el epitelio respiratorio que favorece la eliminación de secreciones. Asimismo, pueden modificar la composición de la microbiota mediante la reducción de la biomasa, cambios en la viscosidad del moco y alteraciones en la disponibilidad de nutrientes y microambientes locales. Esta intervención reduce significativamente la carga microbiana total y diversos mediadores inflamatorios.⁶⁵ Es posible que se produzca una modificación temporal en la estructura de la microbiota nasal, caracterizada por una disminución en la coexistencia de microorganismos como *Streptococcus pneumoniae* y *Haemophilus influenzae*, lo que podría contribuir al alivio de síntomas, como la obstrucción nasal y la rinorrea.⁶⁶

Esteroides intranasales

El efecto antiinflamatorio local de los corticosteroides intranasales constituye un hecho ampliamente documentado en la bibliografía científica. Estos fármacos representan la primera línea de tratamiento de la inflamación nasal crónica, particularmente rinitis alérgica y rinosinusitis crónica. Sin embargo, la evidencia emergente sugiere que su administración podría influir en la diversidad y estabilidad de la microbiota respiratoria, ya sea mediante la preservación de perfiles microbianos favorables o a través de la modulación de alteraciones disbióticas secundarias a procesos inflamatorios crónicos.⁶⁷

En un ensayo clínico aleatorizado conducido por Latek y su grupo, en población pediátrica con rinosinusitis crónica, la administración de mometasona intranasal durante 12 semanas resultó en un incremento significativo de la abundancia relativa de géneros comensales como *Corynebacterium* y *Dolosigranulum*, acompañado de una reducción en la abundancia de *Moraxella* y disminución significativa de células linfoides innatas tipo 3 (ILC3). La terapia con corticosteroides intranasales se asoció con mejoría clínica sustancial, evidenciada por reducción de la obstrucción nasal y goteo retranasal, lo que sugiere una posible vinculación entre la modulación de la comunidad microbiana y la respuesta sintomática favorable.⁶⁷

La microbiota nasofaríngea pediátrica se distingue por su naturaleza dinámica y evolutiva. Una revisión sistemática basada en estudios de secuenciación de nueva generación demostró que la composición microbiana puede experimentar modificaciones sustanciales en respuesta a intervenciones tópicas, que incluyen corticosteroides e irrigaciones salinas. Los perfiles

microbiológicos caracterizados por predominio de *Haemophilus*, *Moraxella* y *Streptococcus* se correlacionan con mayor intensidad inflamatoria, severidad sintomática incrementada y predisposición a episodios infecciosos. En contraste, los dominados por *Corynebacterium* y *Dolosigranulum* se asocian con desenlaces clínicos más favorables, lo que insiste en la importancia de implementar estrategias terapéuticas que preserven la integridad de las comunidades comensales.⁶⁸

Si bien existe evidencia que vincula la disbiosis nasofaríngea con las enfermedades atópicas como la rinitis alérgica, persiste controversia respecto de los géneros y familias bacterianas implicados en población pediátrica. Además, no se disponía de información del efecto de los corticosteroides intranasales en la microbiota nasofaríngea de algunas poblaciones, particularmente de niños escolares.⁶⁹ En este contexto, se desarrolló en México un proyecto de investigación orientado a caracterizar por primera vez el perfil taxonómico de la microbiota nasofaríngea en pacientes pediátricos con rinitis alérgica que comparó distintos tratamientos (solución salina *versus* corticosteroides intranasales). El estudio planteó la hipótesis de que los corticosteroides podrían favorecer la restauración de comunidades microbianas benéficas, particularmente *Corynebacterium* y *Dolosigranulum*, contribuyendo así a la mejoría clínica. Su objetivo consistió en determinar la composición microbiana y evaluar las diferencias derivadas de la aplicación de corticosteroides intranasales y aportó evidencia científica nacional en un campo previamente inexplorado y de alta relevancia para la práctica otorrinolaringológica en México. Los resultados de esta investigación se encuentran próximos a publicarse.

Descongestionantes intranasales

Los descongestionantes tópicos han recibido atención limitada en la investigación clínica. No obstante, su repercusión en la función mucociliar e integridad epitelial sugiere la posibilidad de que ejerzan efectos indirectos en la dinámica microbiana de la vía aérea. Un estudio de cohorte retrospectivo evidenció que el uso de estos agentes, en combinación con antibióticos e inhibidores de la bomba de protones, se asoció con un incremento en diagnósticos clínicos vinculados con disbiosis. Un ejemplo relevante es la rinitis medicamentosa, que puede desencadenarse tras el uso prolongado de descongestionantes. Esta afección altera la función mucociliar, daña la integridad epitelial y modifica el equilibrio microbiano al favorecer la proliferación de *Staphylococcus* y *Streptococcus*, ambos asociados con la persistencia de síntomas nasales.^{70,71}

Probióticos y prebióticos como coadyuvantes terapéuticos

Los probióticos se definen como microorganismos vivos, mientras que los prebióticos son carbohidratos no digeribles, metabolizados por las bacterias intestinales. Este proceso promueve el desarrollo y la actividad benéfica de las bacterias comensales. El extenso estudio de las propiedades de ciertos probióticos y los hallazgos recientes en relación con el eje nariz-intestino han permitido la realización de ensayos clínicos en pacientes pediátricos. Estos ensayos han demostrado que *Lactobacillus gasseri*, administrado vía oral, se asocia con el alivio de los síntomas vinculados con el asma y la rinitis alérgica, así como con un incremento en el flujo espiratorio máximo. También se ha observado que *Lactobacillus acidophilus* y *Bifidobacterium bifidum* contribuyen a la mejoría de la función pulmonar y a la reducción de la frecuencia de exacerbaciones en pacientes diagnosticados con asma alérgica leve a moderada.^{72,73,74}

Respecto de la administración intranasal, las investigaciones experimentales realizadas en modelos murinos evidenciaron una reducción en los marcadores de inflamación alérgica tras

la administración de cepas de *E. coli*, *Acinetobacter lwoffii* o *Lactococcus lactis*. Este efecto se ha vinculado con la inducción de respuestas antiinflamatorias mediadas por células T reguladoras.^{74,75}

En conjunto, estos hallazgos subrayan que determinadas bacterias patógenas pueden modular la respuesta inmunológica del epitelio respiratorio frente a tratamientos utilizados contra la rinitis y el asma. Por ello, el análisis de la colonización de las vías aéreas superiores e inferiores, en el marco de la medicina de precisión, podría convertirse en un objetivo terapéutico relevante.

La comprensión profunda del efecto de los esteroides nasales, lavados salinos y descongestionantes resulta decisiva para optimizar el tratamiento de las enfermedades alérgicas y anticipar sus posibles repercusiones en la susceptibilidad a infecciones, inflamación crónica y estabilidad ecológica del aparato respiratorio.

La evidencia acumulada en la última década ha transformado la comprensión de la vía aérea superior: la microbiota nasofaríngea no es un espectador, sino un determinante activo del curso clínico de la rinitis alérgica, la rinosinusitis crónica y el asma pediátrica. Para el otorrinolaringólogo, este conocimiento representa una oportunidad estratégica: entender los ecosistemas microbianos permite anticipar qué pacientes evolucionan mal, quiénes recaerán después de una cirugía y qué intervenciones médicas pueden optimizar los resultados quirúrgicos.

Hoy sabemos que los perfiles dominados por *Dolosigranulum* y *Corynebacterium* se asocian con estabilidad clínica, mientras que la expansión de *Moraxella*, *Haemophilus* y *Streptococcus* predispone a mayor inflamación, mayor severidad de los síntomas, exacerbaciones frecuentes y mayor probabilidad de requerir intervención quirúrgica.^{43,44} Estos hallazgos, reproducidos por estudios metagenómicos multicéntricos y análisis longitudinales, confirman que la disbiosis no es una observación incidental: es un biomarcador temprano de enfermedad complicada.

Este conocimiento tiene consecuencias directas en la práctica otorrinolaringológica:

- La microbiota disbiótica aumenta la inflamación crónica, fenómeno que condiciona peor calidad de vida prequirúrgica y mayor riesgo de persistencia de síntomas tras procedimientos como adenoidectomía, cirugía nasal funcional o tratamiento endoscópico de los senos paranasales.
- En contraste, las intervenciones simples, como irrigaciones salinas, uso racional de esteroides intranasales, control ambiental y, en modelos específicos, ciertas cepas probióticas, han demostrado restablecer perfiles microbianos protectores y reducir la carga inflamatoria.⁶⁶⁻⁷³
- Los estudios recientes han demostrado que la microbiota nasal modula la respuesta a tratamientos intranasales y podría, incluso, influir en la respuesta a los biológicos indicados en asma y rinosinusitis.

Comprender estos mecanismos, incorporarlos en la evaluación clínica y utilizarlos para seleccionar los tratamientos coadyuvantes con base en evidencia no solo mejoran la calidad del tratamiento, sino también elevan el grado de precisión, reducen las recaídas y optimizan verdaderamente los resultados médicos y quirúrgicos.

Análisis crítico de la evidencia: concordancias, contradicciones y desafío de la causalidad

La evidencia disponible establece que el perfil microbiano dominado por *Dolosigranulum pigrum* y *Corynebacterium* spp se asocia con menor riesgo de enfermedades alérgicas y respiratorias en la infancia.³²⁻³⁵ Esta asociación se ha reproducido en estudios de cohorte en poblaciones pediátricas europeas, asiáticas y americanas con distintas plataformas de secuenciación, lo que refuerza su validez externa. En contraste, el incremento en la abundancia relativa de *Moraxella catarrhalis*, *Haemophilus influenzae* y *Streptococcus pneumoniae* se asocia de forma consistente con mayor inflamación local, exacerbaciones de asma y polarización inmunológica hacia un fenotipo Th2,³⁶⁻⁴⁰ que constituye la base más sólida del conocimiento actual acerca de la microbiota nasofaríngea.

No obstante, persisten limitaciones metodológicas relevantes. La heterogeneidad en los sitios y métodos de muestreo (aspirados nasofaríngeos, hisopos de la cavidad nasal anterior y posterior, lavado broncoalveolar) restringe la comparabilidad entre estudios y origina conclusiones discordantes. Asimismo, la falta de uniformidad en las plataformas de secuenciación y en las regiones hipervariables del gen 16S rRNA amplificadas genera diferencias en los perfiles taxonómicos y en la resolución de género y especie.⁶⁹

La mayor parte de los estudios incluidos en esta revisión tenían un diseño transversal y observacional, lo que impide establecer una secuencia temporal entre la disbiosis y la aparición de la enfermedad alérgica. Los estudios longitudinales disponibles ofrecen mayor claridad, pero su cantidad es insuficiente para responder de forma definitiva la pregunta central: ¿la disbiosis microbiana precede y condiciona la alergia, o es la inflamación alérgica la que reconfigura el ecosistema microbiano? Ambas direcciones son biológicamente plausibles: la microbiota nasofaríngea, según su composición y abundancia, puede estimular la respuesta Th2, comprometer la integridad de la barrera epitelial y favorecer la sensibilización a alérgenos;⁴³ al mismo tiempo, la inflamación crónica de la vía aérea genera un microambiente que promueve la supervivencia de bacterias potencialmente patógenas y suprime el crecimiento de especies comensales, lo que perpetúa la disbiosis.⁴⁴

Esta dualidad tiene implicaciones terapéuticas directas. Resolver la pregunta causal requerirá estudios de cohorte longitudinales desde el nacimiento, muestreos seriados pre y posintervención, y diseños metodológicos que permitan controlar los factores de confusión relevantes. Varios de estos estudios están actualmente en curso.

Con la evidencia acumulada hasta el momento, es posible orientar decisiones clínicas razonables: la administración adecuada de antibióticos tópicos y sistémicos, la preferencia por intervenciones que preserven la microbiota comensal (como los aseo nasales) y la consideración de cepas probióticas específicas como coadyuvantes en el tratamiento de la rinitis alérgica y el asma.⁷²

DECLARACIONES

Conflicto de intereses

Los autores declaran no tener conflicto de intereses.

Financiamiento

Los autores no obtuvieron ningún tipo de financiamiento para la realización de este trabajo.

REFERENCIAS

1. Kang HM, Kang JH. Effects of nasopharyngeal microbiota in respiratory infections and allergies. *Clin Exp Pediatr* 2021; 64 (11): 543-551. <https://doi.org/10.3345/cep.2020.01452>
2. Santee CA, Nagalingam NA, Faruqi AA, et al. Nasopharyngeal microbiota composition of children is related to the frequency of upper respiratory infection and acute sinusitis. *Microbiome* 2016; 4 (1): 34. <https://doi.org/10.1186/s40168-016-0179-9>
3. van Beveren GJ, de Steenhuijsen Piters WAA et al. Nasopharyngeal microbiota in children is associated with severe asthma exacerbations. *J Allergy Clin Immunol* 2024; 153 (6): 1574-1585. <https://doi.org/10.1016/j.jaci.2024.02.028>
4. Hutchison AA, Leclerc F, Nève V, et al. The respiratory system. In: *Pediatric and Neonatal Mechanical Ventilation*. Berlin, Heidelberg: Springer-Verlag; 2015. <https://doi.org/10.1007/978-3-642-01219-8>
5. Netter F. *Atlas de anatomía humana*. 6.^a ed. Philadelphia: Saunders; 2014.
6. Fransson M, Adner M, Erjefält J, et al. Up-regulation of Toll-like receptors 2, 3 and 4 in allergic rhinitis. *Respir Res* 2005; 6 (1): 100. <https://doi.org/10.1186/1465-9921-6-100>
7. Bäckhed F, Fraser CM, Ringel Y, et al. Defining a healthy human gut microbiome: current concepts, future directions, and clinical applications. *Cell Host Microbe* 2012; 12 (5): 611-622. <https://doi.org/10.1016/j.chom.2012.10.012>
8. Hou K, Wu ZX, Chen XY, et al. Microbiota in health and diseases. *Signal Transduct Target Ther* 2022; 7 (1): 135. <https://doi.org/10.1038/s41392-022-00974-4>
9. Ursell LK, Metcalf JL, Parfrey LW, Knight R. Defining the human microbiome. *Nutr Rev* 2012; 70 (Suppl 1): S38-44. <https://doi.org/10.1111/j.1753-4887.2012.00493.x>
10. Turnbaugh PJ, Ley RE, Hamady M, et al. The human microbiome project. *Nature* 2007; 449 (7164): 804-10. <https://doi.org/10.1038/nature06244>
11. Dethlefsen L, McFall-Ngai M, Relman DA. An ecological and evolutionary perspective on human-microbe mutualism and disease. *Nature* 2007; 449 (7164): 811-8. <https://doi.org/10.1038/nature06245>
12. Levy M, Kolodziejczyk AA, Thaïss CA, Elinav E. Dysbiosis and the immune system. *Nat Rev Immunol* 2017; 17 (4): 219-232. <https://doi.org/10.1038/nri.2017.7>
13. Tiffany CR, Bäumlér AJ. Dysbiosis: from fiction to function. *Am J Physiol Gastrointest Liver Physiol* 2019; 317 (5): G602-G608. <https://doi.org/10.1152/ajpgi.00230.2019>
14. DeGruttola AK, Low D, Mizoguchi A, Mizoguchi E. Current understanding of dysbiosis in disease in human and animal models. *Inflamm Bowel Dis* 2016; 22 (5): 1137-50. <https://doi.org/10.1097/MIB.0000000000000750>
15. Eckburg PB, Bik EM, Bernstein CN, et al. Diversity of the human intestinal microbial flora. *Science* 2005; 308 (5728): 1635-8. <https://doi.org/10.1126/science.1110591>
16. Charlson ES, Bittinger K, Haas AR, et al. Topographical continuity of bacterial populations in the healthy human respiratory tract. *Am J Respir Crit Care Med* 2011; 184 (8): 957-963. <https://doi.org/10.1164/rccm.201104-0655OC>
17. Lozupone CA, Knight R. Global patterns in bacterial diversity. *Proc Natl Acad Sci USA* 2007; 104 (27): 11436-40. <https://doi.org/10.1073/pnas.0611525104>
18. Huttenhower C, Gevers D, Knight R, et al. The Human Microbiome Project Consortium. Structure, function and diversity of the healthy human microbiome. *Nature* 2012; 486 (7402): 207-214. <https://doi.org/10.1038/nature11234>
19. Keck T, Lindemann J. Numerical simulation and nasal air-conditioning. *GMS Curr Top Otorhinolaryngol Head Neck Surg* 2010; 9: Doc08. <https://doi.org/10.3205/cto000072>
20. Morgan NJ, MacGregor FB, Birchall MA, et al. Racial differences in nasal fossa dimensions determined by acoustic rhinometry. *Rhinology* 1995; 33 (4): 224-228.
21. Man WH, de Steenhuijsen Piters WA, Bogaert D. The microbiota of the respiratory tract: gatekeeper to respiratory health. *Nat Rev Microbiol* 2017; 15 (5): 259-270. <https://doi.org/10.1038/nrmicro.2017.14>
22. Shilts MH, Rosas-Salazar C, Tovchigrechko A, et al. Minimally invasive sampling method identifies differences in taxonomic richness of nasal microbiomes in young infants associated with mode of delivery. *Microb Ecol* 2016; 71 (1): 233-42. <https://doi.org/10.1007/s00248-015-0663-y>
23. Dimitri-Pinheiro S, Soares R, Barata P. The microbiome of the nose-friend or foe? *Allergy Rhinol (Providence)* 2020; 11: 2152656720911605. <https://doi.org/10.1177/2152656720911605>

24. Biesbroek G, Bosch AA, Wang X, et al. The impact of breastfeeding on nasopharyngeal microbial communities in infants. *Am J Respir Crit Care Med* 2014; 190 (3): 298-308. <https://doi.org/10.1164/rccm.201401-0073OC>
25. Biesbroek G, Tsvitshivadze E, Sanders EA, et al. Early respiratory microbiota composition determines bacterial succession patterns and respiratory health in children. *Am J Respir Crit Care Med* 2014; 190 (11): 1283-92. <https://doi.org/10.1164/rccm.201407-1240OC>
26. Perez GF, Pérez-Losada M, Isaza N, et al. Nasopharyngeal microbiome in premature infants and stability during rhinovirus infection. *J Investig Med* 2017; 65 (6): 984-990. <https://doi.org/10.1136/jim-2017-000414>
27. Hou J, Song Y, Leung ASY, et al. Temporal dynamics of the nasopharyngeal microbiome and its relationship with childhood asthma exacerbation. *Microbiol Spectr* 2022; 10 (3): e0012922. <https://doi.org/10.1128/spectrum.00129-22>
28. Pérez-Losada M, Alamri L, Crandall KA, Freishtat RJ. Nasopharyngeal microbiome diversity changes over time in children with asthma. *PLoS One* 2017; 12 (1): e0170543. <https://doi.org/10.1371/journal.pone.0170543>
29. Starikova EV, Galeeva YS, Il'ina EN, et al. The upper respiratory tract microbiome and its role in human health: biotopes and variability. 2022; 32 (5). <https://doi.org/10.18093/0869-0189-2022-32-5-745-754>
30. Tsai MH, Shih HJ, Su KW, et al. Nasopharyngeal microbial profiles associated with the risk of airway allergies in early childhood. *J Microbiol Immunol Infect* 2022; 55 (4): 777-785. <https://doi.org/10.1016/j.jmii.2022.01.006>
31. Pérez-Cobas AE, Rodríguez-Beltrán J, Baquero F, Coque TM. Ecology of the respiratory tract microbiome. *Trends Microbiol* 2023; 31 (9): 972-984. <https://doi.org/10.1016/j.tim.2023.04.006>
32. Flynn M, Dooley J. The microbiome of the nasopharynx. *J Med Microbiol* 2021; 70 (6): 001368. <https://doi.org/10.1099/jmm.0.001368>
33. Odendaal ML, de Steenhuijsen PW, Franz E, et al. Host and environmental factors shape upper airway microbiota and respiratory health across the human lifespan. *Cell Press* 2024; 187 (17): 4571-4585.e15. <https://doi.org/10.1016/j.cell.2024.07.008>
34. Stubbendieck RM, Hurst JH, Kelly MS, et al. *Dolosigranulum pigrum*: A promising nasal probiotic candidate. *PLoS Pathog* 2024; 20 (2): e1011955. <https://doi.org/10.1371/journal.ppat.1011955>
35. Tai J, Soo Han M, Kwak J, et al. Association between microbiota and nasal mucosal diseases in terms of immunity. *Int J Mol Sci* 2021; 22 (9). <https://doi.org/103390/ijms22094744>
36. Schenck L, Surette M, Bowdish DM. Composition and immunological significance of the upper respiratory tract microbiota. *FEBS Lett* 2016; 590 (21): 3705-3720. <https://doi.org/10.1002/1873-3468.12455>
37. Bogaert D, Keijsers B, Huse S, et al. Variability and diversity of nasopharyngeal microbiota in children: a metagenomic analysis. *PLoS One* 2011; 6 (2): e17035. <https://doi.org/10.1371/journal.pone.0017035>
38. Che Y, Wang N, Ma Q, et al. Microbial characterization of the nasal cavity in patients with allergic rhinitis and non-allergic rhinitis. *Front Cell Infect Microbiol* 2023. <https://doi.org/10.3389/fcimb.2023.1166389>
39. Sonawane A, Tian L, Chu C, et al. Microbiome-transcriptome interactions related to severity of respiratory syncytial virus infection. *Sci Rep* 2019. <https://doi.org/10.1038/s41598-019-50217-w>
40. Bach L, Ram A, Ijaz U, et al. A longitudinal study of the human oropharynx microbiota over time reveals a common core and significant variations with self-reported disease. *Front Microbiol* 2021; 21: 11:573969. <https://doi.org/10.3389/fmicb.2020.573969>
41. An R, Ni Z, Xie E, et al. Single-cell view into the role of microbiota shaping host immunity in the larynx. *iScience* 2024; 31 (6): 110156. <https://doi.org/10.1016/j.isci.2024.110156>
42. Yagi K, Huffnagle G, Lucaks N, et al. The lung microbiome during health and disease. *Int J Mol Sci* 2021; 22 (19): 10872. <https://doi.org/10.3390/ijms221910872>
43. Fyhrquist N, Werner P, Alenius H. Host-microbiome interactions in atopic and allergic diseases. *Current Opinion Toxicol* 2023. <https://doi.org/10.1016/j.cotox.2023.100420>
44. Augustine T, Kumar M, Khodor S, et al. Microbial dysbiosis tunes the immune response towards allergic disease outcomes. *Clin Rev Allergy Immunol* 2023; 65: 43-71. <https://doi.org/10.1007/s12016-022-08939-9>
45. Druszczyńska M, Sadowska B, Kulesza J, et al. The intriguing connection between the gut and lung: microbiome-mediated immune regulation. *Pathogens* 2024; 13 (11): 1005. <https://doi.org/10.3390/pathogens13111005>
46. Zhao S, et al. Integrated gut microbiome and metabolomics analysis identifies gut-nose axis alterations in allergic rhinitis. *Front Microbiol* 2025.
47. Hollams E, Hales B, Bachert C, et al. Th2-associated immunity to bacteria in teenagers and susceptibility to asthma. *Eur Respir J* 2010; 36 (3): 509-516. <https://doi.org/10.1183/09031936.00184109>
48. Wise S, Damask C, Roland L, et al. International consensus statement on allergy and rhinology: Allergic rhinitis - 2023. *Int Forum Allergy Rhinol* 2023; 13 (4): 293-859. <https://doi.org/10.1002/alr.23090>
49. Lee J, Kim C, Ramakrishnan V. Microbiome and disease in the upper airway. *Curr Opin Allergy Clin Immunol* 2019; 19 (1): 1-6. <https://doi.org/10.1097/ACI.0000000000000495>

50. Miao P, Jiang Y, Jian Y, et al. Exacerbation of allergic rhinitis by the commensal bacterium *Streptococcus salivarius*. *Nat Microbiol* 2023; 8 (2): 218-230. <https://doi.org/10.1038/s41564-022-01301-x>
51. Dinarello C. A clinical perspective of IL-1 β as the gatekeeper of inflammation. *Eur J Immunol* 2011; 41 (5): 1203-1217. <https://doi.org/10.1002/eji.201141550>
52. Akdis M, Aab A, Altunbulakli C, et al. Interleukins (from IL-1 to IL-38), interferons, transforming growth factor β , and TNF- α : Receptors, functions, and roles in diseases. *J Allergy Clin Immunol* 2016; 138 (4): 984-1010. <https://doi.org/10.1016/j.jaci.2016.06.033>
53. Chiu C, Chan Y, Tsai Y, et al. Airway microbial diversity is inversely associated with mite-sensitized rhinitis and asthma in early childhood. *Sci Rep* 2017; 7 (1): 1820. <https://doi.org/10.1038/s41598-017-02067-7>
54. Santee C, Nagalingam N, Faruqi AA, et al. Nasopharyngeal microbiota composition of children is related to the frequency of upper respiratory infection and acute sinusitis. *Microbiome* 2016; 4 (1): 34. <https://doi.org/10.1186/s40168-016-0179-9>
55. Budden K, Shukla S, Firdous S, et al. Functional effects of the microbiota in chronic respiratory disease. *Lancet Respir Med* 2019; 7 (10): 907-920. [https://doi.org/10.1016/S2213-2600\(18\)30510-1](https://doi.org/10.1016/S2213-2600(18)30510-1)
56. Huang Y, Nariya S, Harris J, et al. The airway microbiome in patients with severe asthma: Associations with disease features and severity. *J Allergy Clin Immunol* 2015; 136 (4): 874-884. <https://doi.org/10.1016/j.jaci.2015.05.044>
57. Lee J, Kim S, Lee M, et al. Different upper airway microbiome and their functional genes associated with asthma in young adults and elderly individuals. *Allergy* 2019; 74 (4): 709-719. <https://doi.org/10.1111/all.13608>
58. Global Initiative for Asthma. Global Strategy for Asthma Management and Prevention: 2024 Update. Fontana, WI: Global Initiative for Asthma; 2024.
59. Price L, Hungate BA, Koch BJ, et al. Colonizing opportunistic pathogens (COPs): The beasts in all of us. *PLoS Pathog* 2017; 13 (8): e1006369. <https://doi.org/10.1371/journal.ppat.1006369>
60. Kloepper K, Ming W, Pappas T, et al. Detection of pathogenic bacteria during rhinovirus infection is associated with increased respiratory symptoms and asthma exacerbations. *J Allergy Clin Immunol* 2014; 133 (5): 1301-1307. <https://doi.org/10.1016/j.jaci.2014.02.030>
61. Durack J, Lynch S, Nariya S, et al. Features of the bronchial bacterial microbiome associated with atopy, asthma, and responsiveness to inhaled corticosteroid treatment. *J Allergy Clin Immunol* 2017; 140 (1): 63-75. <https://doi.org/10.1016/j.jaci.2016.08.055>
62. Essilfie A, Simpson J, Dunkley M, et al. Combined *Haemophilus influenzae* respiratory infection and allergic airways disease drives chronic infection and features of neutrophilic asthma. *Thorax* 2012; 67 (7): 588-599. <https://doi.org/10.1136/thoraxjnl-2011-200160>
63. Essilfie A, Horvat J, Kim R, et al. Macrolide therapy suppresses key features of experimental steroid-sensitive and steroid-insensitive asthma. *Thorax* 2015; 70 (5): 458-467. <https://doi.org/10.1136/thoraxjnl-2014-206067>
64. Loperfido F, Cavaliere C, Begvarfaj E, et al. Impact of intranasal corticosteroids and topical antibiotics on nasal microbiota: A narrative review. *J Pers Med* 2023; 13 (11): 1583. <https://doi.org/10.3390/jpm13111583>
65. Huighebaert S, Parviz S, Rabago D, et al. Saline nasal irrigation and gargling in COVID-19: a multidisciplinary review of effects on viral load, mucosal dynamics, and patient outcomes. *Front Public Health* 2023; 19 (1): 1-10. <https://doi.org/10.3389/fpubh.2023.1161881>
66. Cherian L, Bassiouni A, Cooksley CM, et al. The clinical outcomes of medical therapies in chronic rhinosinusitis are independent of microbiomic outcomes: a double-blinded, randomised placebo-controlled trial. *Rhinology* 2023; 58 (6). <https://doi.org/10.4193/Rhin20.055>
67. Latek M, Lacwik P, Molinska K, et al. Effect of intranasal mometasone furoate on nasal microbiota in children with chronic rhinosinusitis: A randomized clinical trial. *JAMA Pediatric* 2023; 177 (5): 489-498. <https://doi.org/10.1001/jamapediatrics.2022.6172>
68. Rudmik L, Soler Z. Medical therapies for adult chronic sinusitis: A systematic review. *JAMA* 2015; 314 (9). <https://doi.org/10.1001/jama.2015.7544>
69. Zimmermann P. Exploring the microbial landscape of the nasopharynx in children: a systematic review of studies using next generation sequencing. *Frontiers* 2023; 2. <https://doi.org/10.3389/frmbi.2023.1231271>
70. Young S, Kostev K, Tanislav C. Decongestants, proton pump inhibitors, and systemic antibiotics are associated with an increased occurrence of dysbiosis. *Int. J Clin Pharmacol Ther* 2023; 61 (2): 59-66. <https://doi.org/10.5414/CP204294>
71. Ramakrishnan V, Holt J, Nelson L, et al. Determinants of the nasal microbiome: pilot study of effects of intranasal medication use. *Allergy Rhinol (Providence)* 2018; 2: 9. <https://doi.org/10.1177/2152656718789519>
72. Chen Y, Jan R, Lin Y, et al. Randomized placebo-controlled trial of lactobacillus on asthmatic children with allergic rhinitis. *Pediatr Pulmonol* 2010; 45 (11): 1111-1120. <https://doi.org/10.1002/ppul.21296>

73. Gutkowski P, et al. Clinical immunology effect of orally administered probiotic strains *Lactobacillus* and *Bifidobacterium* in children with atopic asthma. *Central Eur J Immunol* 2010; 35 (4): 233-238.
74. Debarry J, Garn H, Hanuszkiewicz A, et al. *Acinetobacter lwoffii* and *Lactococcus lactis* strains isolated from farm cowsheds possess strong allergy-protective properties. *J Allergy Clin Immunol* 2007; 119 (6): 1514-1521. <https://doi.org/10.1016/j.jaci.2007.03.023>
75. Nembrini C, Sichelstiel S, Kisielow J, et al. Bacterial-induced protection against allergic inflammation through a multicomponent immunoregulatory mechanism. *Thorax* 2011; 66 (9): 755-763. <https://doi.org/10.1136/thx.2010.152512>



Disfagia y disfonía asociadas con hiperostosis anquilosante. Enfermedad de Forestier

Dysphagia and dysphonia associated with ankylosing hyperostosis. Forestier's disease.

Ariadna María Canales Vargas,¹ Fernando José Castro Bonilla,¹ Diana Laura Reyes Carrillo,¹ Ana Luisa Lino González²

¹ Subdirección de Audiología, Foniatría y Patología del Lenguaje.

² Subdirección de Investigación Biomédica, Neurociencias Clínicas.

Instituto Nacional de Rehabilitación Luis Guillermo Ibarra Ibarra, Ciudad de México.

Correspondencia

Ariadna María Canales Vargas
ariadnacanales@gmail.com

Recibido: 4 de septiembre 2025

Aceptado: 22 de abril 2026

Este artículo debe citarse como: Canales-Vargas AM, Castro-Bonilla FJ, Reyes-Carrillo DL, Lino-González AL. Disfagia y disfonía asociadas con hiperostosis anquilosante. Enfermedad de Forestier. An Orl Mex 2026; 71 (2): 145-156.

PARA DESCARGA

<https://doi.org/10.24245/aorl.v71i2.10725>

<https://otorrino.org.mx>
<https://nietoeditores.com.mx>

Resumen

ANTECEDENTES: La disfagia en el adulto mayor es una afección frecuente de origen multifactorial que exige una evaluación clínica detallada.

CASO CLÍNICO: Paciente masculino de 88 años, con disfagia y disfonía secundaria a hiperostosis anquilosante senil de la columna cervical, también conocida como enfermedad de Forestier. El estudio de nasolaringoendoscopia evidenció aumento en el volumen de la pared faríngea posterior al pasar el esfínter velofaríngeo y fijación de la cuerda vocal izquierda en posición para media. En la evaluación endoscópica de la deglución se encontró disfagia moderada en escala de Cámpora; la videofluoroscopia de la deglución evidenció residuos valleculares y en los senos piriformes, con regurgitación mínima hacia la nasofaringe, así como penetración y aspiración de medio hacia la vía aérea reportando acceso de tos. Los estudios de imagen revelaron osteofitos, fusión vertebral anterior con sindesmofitos anteriores y osteofitos marginales posteriores grandes de C3 a C7 con datos de artropatía. El paciente recibió tratamiento conservador multimodal, rehabilitación de la deglución y voz, así como terapia física y ocupacional, con vigilancia médica con evolución favorable.

CONCLUSIONES: La enfermedad de Forestier representa una causa relevante de disfagia en el adulto mayor que requiere un alto índice de sospecha clínica y atención multidisciplinaria. La combinación de diagnóstico oportuno, tratamiento conserva-

dor y, en casos indicados, intervención quirúrgica, permite controlar los síntomas y prevenir complicaciones, con mejoría del pronóstico y bienestar de esta población vulnerable.

PALABRAS CLAVE: Disfagia; disfonía; enfermedad de Forestier; hiperostosis.

Abstract

BACKGROUND: Dysphagia in older adults is a common condition with multifactorial etiology that requires a detailed clinical evaluation.

CLINICAL CASE: An 88-year-old male patient with dysphagia and dysphonia secondary to senile ankylosing hyperostosis of the cervical spine, also known as Forestier's disease. The nasolaryngoendoscopy study showed an increase in the volume of the posterior pharyngeal wall upon passing the velopharyngeal sphincter and fixation of the left vocal cord in the mid-position. Endoscopic evaluation of swallowing revealed moderate dysphagia on the Campora scale, as well as videofluoroscopy of swallowing with vallecular and pyriform sinus residues, with minimal regurgitation into the nasopharynx, as well as penetration and aspiration of medium into the airway, reporting coughing fits. Imaging studies revealed osteophytes, anterior vertebral fusion with anterior syndesmophytes, and large posterior marginal osteophytes from C3 to C7 with evidence of arthropathy. The patient underwent multimodal conservative management, swallowing and voice rehabilitation, as well as physical and occupational therapy, under medical supervision with favorable outcome.

CONCLUSIONS: Forestier's disease is a significant cause of dysphagia in older adults, requiring a high index of clinical suspicion and multidisciplinary care. The combination of timely diagnosis, conservative treatment, and, when indicated, surgical intervention, allows for symptom control and prevention of complications, improving the prognosis and well-being of this vulnerable population.

KEYWORDS: Dysphagia; Dysphonia; Forestier's disease; Hyperostosis.

ANTECEDENTES

El envejecimiento conlleva una serie de cambios neuromusculares que afectan la función de la deglución, lo que predispone a la aparición de disfagia orofaríngea, un síndrome común en la población geriátrica que repercute negativamente en la salud, la capacidad funcional y la calidad de vida. En adultos mayores puede originarse por múltiples causas: cambios fisiológicos del envejecimiento, alteraciones neuromusculares, cambios estructurales y enfermedades específicas. Estas alteraciones, sumadas a la alta prevalencia de disfagia, subrayan la necesidad de una evaluación clínica rigurosa para evitar complicaciones graves, como la neumonía por aspiración, que es una causa importante de muerte en esta población.¹

La prevalencia media de la disfagia reportada en residencias geriátricas es del 65 al 75%, en adultos mayores hospitalizados por enfermedades agudas es del 35 al 55% y en pacientes que viven en la comunidad del 15 al 25%. Se ha reportado que los recursos suelen dirigirse al tratamiento de las complicaciones generadas por la disfagia orofaríngea más que al diagnóstico y tratamiento del problema primario.^{1,2}

La disfagia suele iniciar con una disminución en la eficacia de la deglución. El paciente puede manifestar desnutrición o signos de deshidratación; asimismo, si se afecta la seguridad condicionará atragantamientos con posible obstrucción de la vía aérea, aspiración traqueo-bronquial y neumonía aspirativa, de tal manera que las complicaciones respiratorias suelen convertirse en la principal causa de muerte en estos pacientes. Aproximadamente el 50% de los adultos mayores con disfagia orofaríngea tienen alteración de la seguridad de la deglución (penetraciones y aspiraciones). Una elevada proporción de estos pacientes tienen aspiraciones silentes, es decir, sin tos.²

La enfermedad de Forestier, o hiperostosis esquelética idiopática difusa, destaca porque causa afectación de la columna vertebral mediante osificación del ligamento longitudinal anterior y formación de osteofitos en el cuerpo vertebral que comprime estructuras adyacentes, lo que puede provocar compresión extrínseca de las vías aéreas y digestivas que, a su vez, causa

síntomas como disfagia, disfonía y disnea. Este trastorno representa una causa relevante y a menudo subdiagnosticada de disfagia en el adulto mayor.

La disfagia asociada con la enfermedad de Forestier puede ser subestimada debido a la naturaleza insidiosa de la enfermedad y la frecuente ausencia de síntomas específicos. Por ello, la integración de la historia clínica, la evaluación funcional de la deglución y los estudios de imagen son decisivos para una atención integral. Además, la adaptación de las consistencias alimentarias y la rehabilitación pueden mejorar significativamente la calidad de vida del paciente.

CASO CLÍNICO

Paciente masculino de 88 años, con dificultad en la deglución en todas las consistencias, en especial con sólidos secos y líquidos. Describió el cuadro como progresivo, con un año de evolución, caracterizado por atragantamientos frecuentes y accesos de tos.

La alimentación la realizaba de forma independiente, tres veces al día y en porciones reducidas por pérdida de apetito. Mantenía una dieta con restricción proteica, en especial para carnes rojas y trigo. Se documentó pérdida ponderal de 10 kg en un año. La masticación era eficiente, con preferencia de alimentos blandos y tenía dolor constante en la región cervical.

El paciente refirió padecer disfonía de seis meses de evolución, lentamente progresiva, exacerbada con el uso vocal, caracterizada por disminución de la intensidad y ser áspera; se acompañaba de necesidad de aclaramiento vocal. La causa atribuible de la disfonía para el paciente era el problema de deglución. En la valoración médica practicada aproximadamente un año antes se estableció el diagnóstico de disfagia y parálisis de la cuerda vocal izquierda.

No tenía antecedentes heredofamiliares de importancia para el padecimiento actual.

Entre los antecedentes personales patológicos destacó: diabetes mellitus tipo 2 desde los 50 años, hipotiroidismo diagnosticado a los 70 años, síndrome doloroso de hombro secundario a osteoartrosis glenohumeral derecha, tendinopatía del manguito rotador, hipoacusia bilateral de carácter multifactorial (degenerativa, metabólica y por exposición a ruido). Se le había practicado amigdalectomía a los 40 años, facoemulsificación bilateral a los 78, nefrectomía derecha secundaria a cáncer renal no especificado a los 79 y artroplastia total de rodilla derecha por osteoartrosis a los 86. Padecía rinitis alérgica y glaucoma.

Requería polifarmacia: metformina, vildagliptina, dapaglifozina, levotiroxina, omeprazol, cinitaprida, magaldrato, dimeticona, aluminio, magnesio, tamsulosina, nandrolona, suplemento alimenticio proteico no especificado, tramadol con paracetamol, bimatoprost, sulfato sódico de condroitina e hipromelosa.

Exploración foniatría

Voz de tono grave, timbre áspero, intensidad disminuida, tiempo máximo fonatorio de 4 segundos, tiempo máximo espiratorio de 8 segundos, débito fonatorio disminuido ++++/++++, débito inspiratorio aumentado ++++/++++, respiración mixta de predominio oral, patrón respiratorio superior, fatiga vocal y fonación aspirada. La mecánica fonorrespiratoria era incoordinada e insuficiente.

La rinoscopia evidenció el tabique con cresta basal izquierda, mucosa pálida con degeneración polipoide, cornetes hipertróficos y rinorrea hialina. Cavidad oral realiza praxias con dificultad. Ojos con movimientos simétricos, pupila izquierda puntiforme, pupila derecha midriática y ausencia de reflejo corneal izquierdo.

Exploración física

Cuello: tensión cervical y limitación de movimiento en todos los arcos de movilidad y dolor a la exploración. *Tráquea central:* disminución de movimiento en ascenso y descenso durante la deglución, desplazable lateralmente, sin adenopatías palpables.

En posición anteroposterior la cabeza se observó alineada con el cuello, se advirtió descenso del hombro derecho, columna cervical con curvatura levoconvexa, aumento de la cifosis dorsal, contractura de los músculos paravertebrales cervicales, trapecios y esternocleidomastoideos bilateral.

Nasofibrolaringoscopia flexible

Se introdujo el endoscopio por la narina derecha, se apreció la mucosa pálida atrofiada, secreciones hialinas en descarga, velo del paladar anatómicamente bien conformado. En la evaluación funcional del esfínter velofaríngeo se observó cierre completo con patrón circular sin rodete. Rebasando el esfínter velofaríngeo se detectó aumento del volumen de la pared faríngea posterior a expensas de crecimiento redondeado que abarcaba, aproximadamente, el 50% de la luz faríngea (**Figura 1A**) que, en sentido longitudinal, alcanzaba la base de la lengua (**Figura 1B**) y el borde libre de la epiglotis. **Figura 1C**

La úvula se observaba alargada, la amígdala lingual con empedrado y detritos celulares, valléculas y senos piriformes libres, aritenoides con edema difuso, bandas y cuerdas vocales anatómicamente bien conformadas. Durante la fonación se notó limitación en el movimiento de abducción de la cuerda vocal izquierda que permanecía en posición paramedia. **Figura 2**

El cierre era compensado, parcialmente, por la cuerda vocal derecha y se advertían secreciones GII de Langomore.

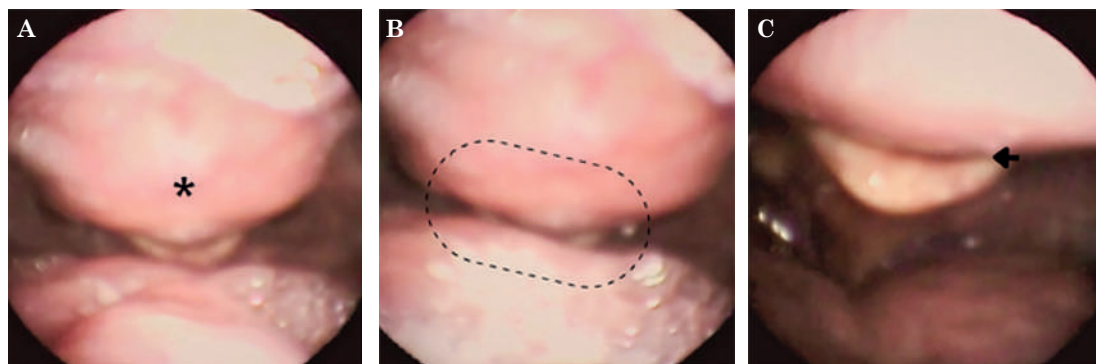


Figura 1

Evaluación nasoendoscópica. **A.** Al pasar el velo del paladar y el esfínter velofaríngeo se observa aumento del volumen de la pared faríngea posterior a expensas de crecimiento redondeado que abarca, aproximadamente, el 50% de la luz faríngea. **B.** El crecimiento faríngeo en sentido longitudinal alcanza y contacta la base de la lengua. **C.** Contacto del crecimiento faríngeo con el borde libre de la epiglotis que limita su basculación.

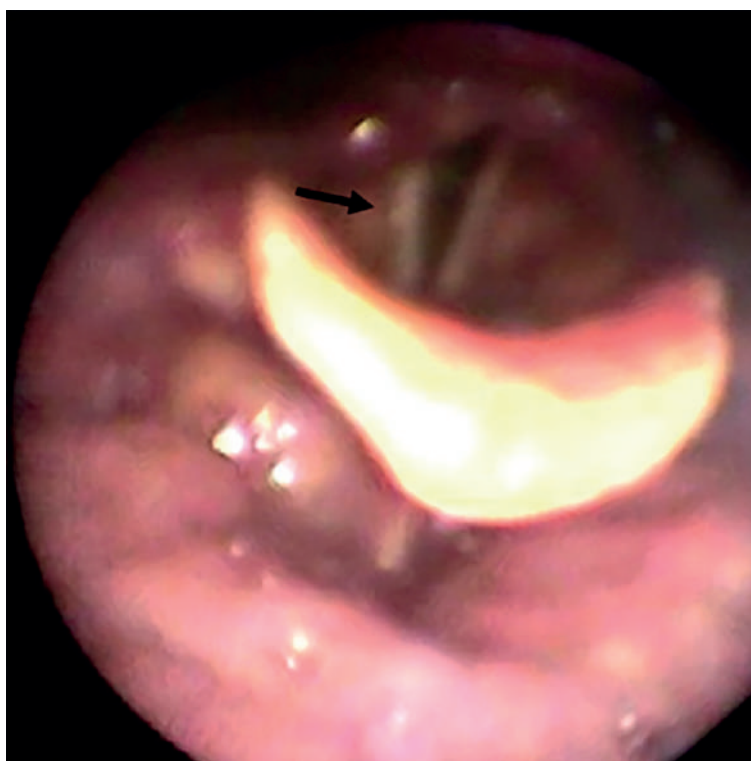

Figura 2

Evaluación nasendoscópica: se observa que la cuerda vocal izquierda permanece en posición paramedia.

Evaluación endoscópica de la deglución (FEES)

Se llevó a cabo con las consistencias 0, 2, 4 y 7 de acuerdo con el sistema estandarizado para clasificación de texturas en el paciente con disfagia (IDDSI® **Figura 3**) a volúmenes de 5 y 10 cc, y media porción de consistencia 7. Fase oral con evidente dificultad para la propulsión del bolo, retardo en la basculación epiglótica cuyo movimiento se veía afectado por aumento del volumen faríngeo posterior; el paciente realizaba degluciones dobles y se detectó residuo vallecular que aumentaba a mayor volumen, con evidencia de penetración y aspiración con consistencia 0 sin desencadenar tos. **Figura 4A**

Con la consistencia 7 había estancamiento vallecular e importante dificultad para aclaramiento pese a maniobras posicionales y administración de consistencia 0. **Figura 4B**

Se terminó el estudio sin incidentes, con saturación y frecuencia cardiaca estable.

Videofluoroscopia de la deglución

Selle labial y palatogloso adecuado. Se detectó residuo en la vallécula y los senos piriformes, con regurgitación mínima hacia la nasofaringe, penetración y aspiración de medio hacia la vía aérea que desencadenó un acceso de tos. **Figura 5**

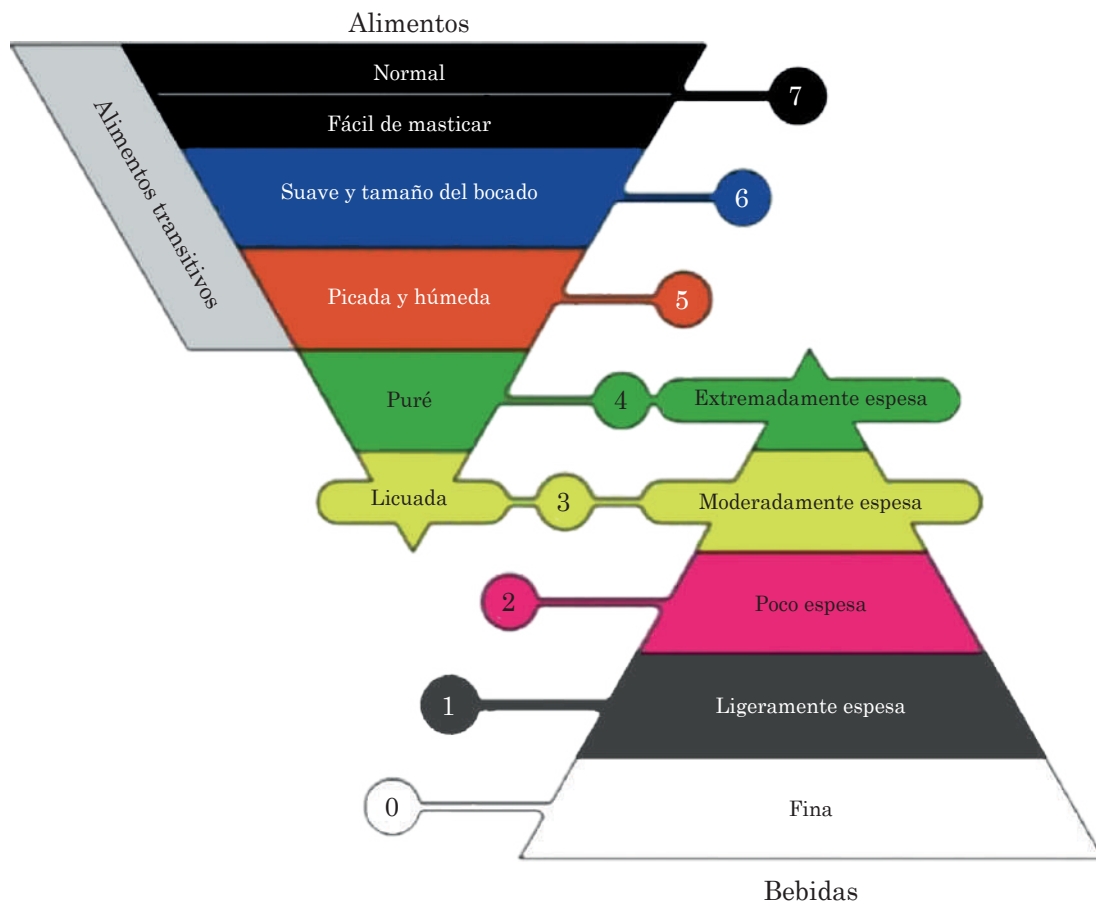


Figura 3

Sistema estandarizado para la clasificación de texturas en pacientes con disfagia (IDDSI®).

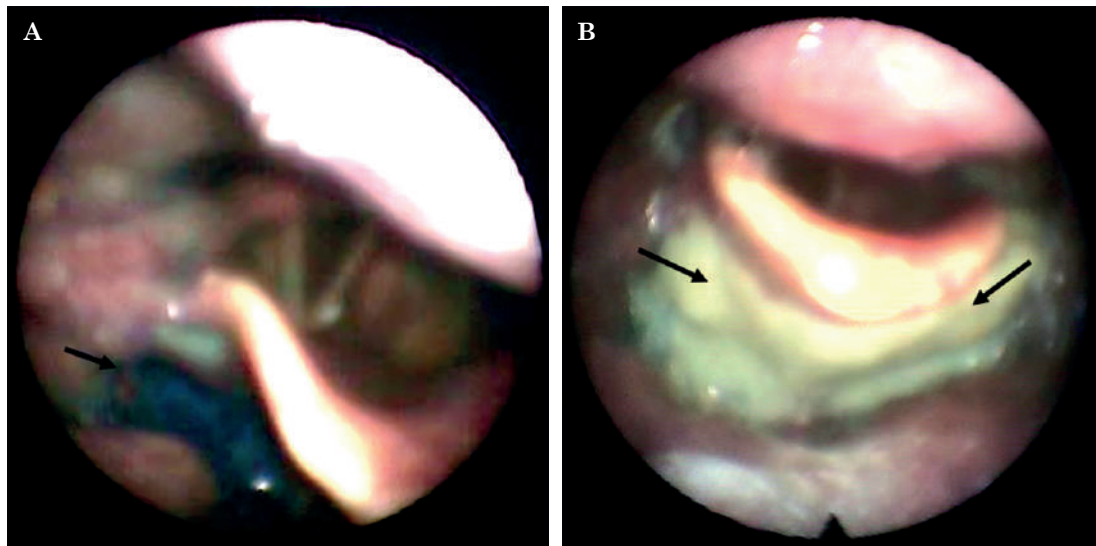


Figura 4

Evaluación endoscópica de la deglución **A.** Residuo posdeglutorio de consistencia 0. **B.** Estancamiento en el área vallecular posdeglutorio, consistencia 7.

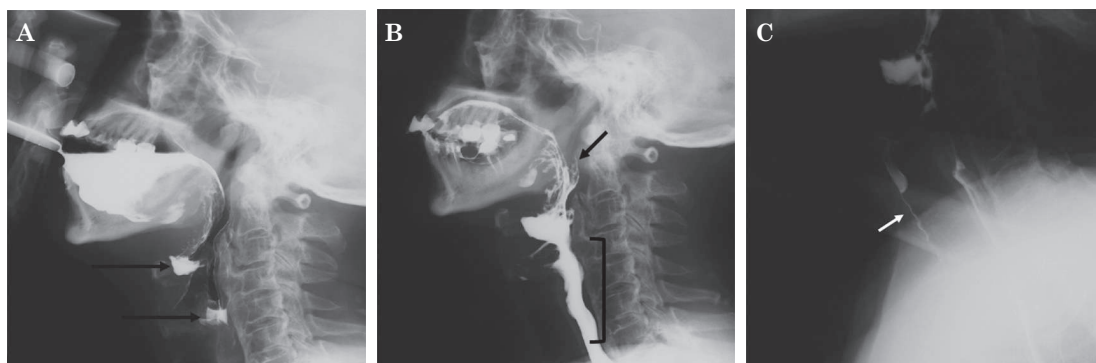


Figura 5

Videofluoroscopia de la deglución. **A.** Residuo vallecular y en los senos piriformes. **B.** Regurgitación a la nasofaringe, irregularidad en el segmento superior esofágico. **C.** Penetración y aspiración de medio hacia la vía aérea.

Radiografía cervical en proyección anteroposterior y lateral de la columna cervical

Se observó adecuada congruencia articular, disminución de los espacios intersomáticos, osteofitos, fusión vertebral anterior desde C3 hasta C7 con datos de artropatía, espondilodiscrosis con sindesmofitos grandes en C3-C7 anteriores y osteofitos marginales posteriores.

Resonancia magnética de cráneo simple y contrastada

Disminución de volumen cerebral hemisférico de apariencia involutiva grado II, hiperintensidades puntiformes de sustancia blanca subcortical y profunda bihemisférica supratentorial (patrón asociado con microangiopatía-leucoaraiosis grado II de Fazekas), así como una importante deformación de la columna cervical y cambios en la densidad ósea. **Figura 6**

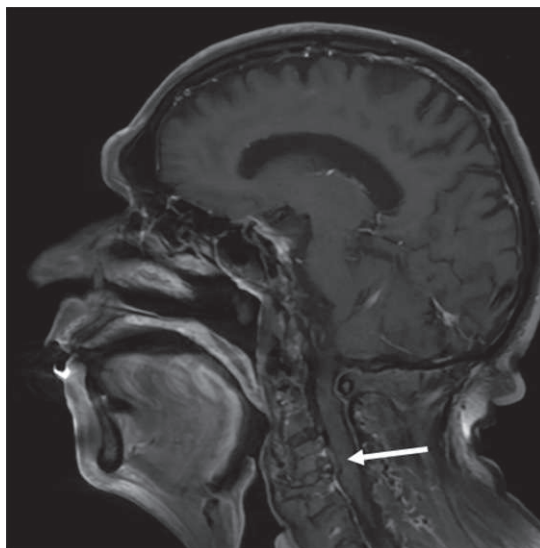


Figura 6

Resonancia magnética de cráneo. Corte sagital, disminución de volumen cerebral hemisférico, hiperintensidades puntiformes de la sustancia blanca subcortical y profunda bihemisférica supratentorial. Se aprecia deformación de la columna cervical con disminución de los espacios intersomáticos y la fusión vertebral C3-C7, osteofitos marginales posteriores.

Tomografía axial computada de cuello

En la tomografía computada se identificó una excrecencia ósea prominente dependiente del cuerpo vertebral a nivel de C4-C5 que generaba desplazamiento de la línea media hacia la izquierda, que afectaba la pared faríngea posterior y originaba un efecto de masa de dirección anteroposterior que condicionaba la disminución significativa del calibre de la vía aérea superior.

Los hallazgos fueron compatibles con los cambios osteofíticos prominentes observados en el síndrome de Forestier, caracterizados por la consecuente formación de osificación exuberante del ligamento longitudinal anterior, especialmente en la columna cervical. **Figura 7**

Ultrasonido de cuello

Se observó la glándula tiroides en situación y tamaño conservados, así como bordes regulares definidos. Se encontró ecogenicidad homogénea sin evidencia de lesiones ocupantes de espacio. No se observaron crecimientos ganglionares con datos de infiltración.

DISCUSIÓN

La severidad de la disfagia orofaríngea puede ser de grado variable, desde una dificultad leve a moderada o severa con una total imposibilidad para la deglución. Los métodos clínicos utilizados para evaluar la gravedad de la disfagia orofaríngea son las escalas de Cápura o Fujishima.^{3,4}

En el paciente del caso la disfagia se asoció con la enfermedad de Forestier, también conocida como hiperostosis esquelética idiopática difusa. Se trata de una enfermedad reumatológica, caracterizada por la formación de osteofitos en los cuerpos vertebrales y osificación del liga-

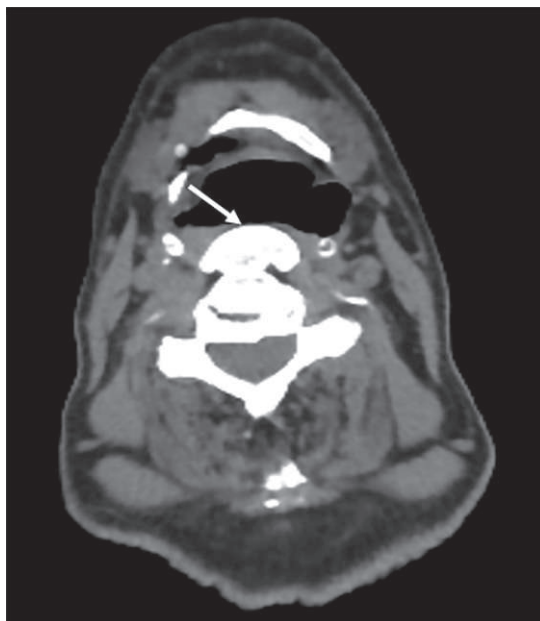


Figura 7

Tomografía axial computada de cuello en corte coronal, excrecencia ósea dependiente de cuerpos cervicales C4, C5, que afecta la pared faríngea posterior con efecto de masa.

mento longitudinal anterior de la columna vertebral que generan compresión de estructuras anatómicas cercanas. Descrito inicialmente en 1950 por Forestier y Rotes-Querol dentro de la Liga Francesa contra el Reumatismo, se denominó enfermedad anquilosante de la columna o hiperostosis anquilosante senil de la columna. En 1978, Resnick modificó el término a hiperostosis esquelética idiopática difusa debido a su afectación espinal y extraespinal.^{5,6,7}

Suele afectar a personas mayores de 50 años; sin embargo, se ha observado un pico de incidencia entre los 60 y 80 años.⁵ Se ha informado con mayor frecuencia en hombres con una relación de 2:1, con una prevalencia del 3.8% en varones y del 2.6% en mujeres.^{4,5}

Si bien la causa de la enfermedad de Forestier sigue siendo desconocida, se ha identificado una estrecha relación con alteraciones metabólicas como diabetes mellitus tipo 2, obesidad, dislipidemia, hiperinsulinemia y administración prolongada de isotretinoína; asimismo, se vincula con afecciones inflamatorias: artritis reumatoide, gota y traumatismo cervical severo.⁸

La enfermedad de Forestier suele ser, en la mayoría de los casos, asintomático o causar síntomas leves de curso benigno, lo que dificulta el diagnóstico temprano.⁹ Los síntomas más frecuentes incluyen disfagia orofaríngea como síntoma principal (17.5-28%), que se manifiesta como consecuencia de la osificación del ligamento longitudinal anterior en la columna cervical, provocando compresión del esófago, dolor y rigidez de la columna vertebral cervical y dorsal. La disfagia orofaríngea, también denominada disfagia de transferencia, se distingue por dificultad para iniciar la deglución, necesidad de múltiples intentos deglutorios, regurgitación nasal y episodios de tos o ahogo inmediatos,² que disminuyen la eficacia de la deglución y más del 70% de los pacientes tienen riesgo de desnutrición o signos de deshidratación.

Si se pone en riesgo la seguridad causará atragantamientos con posible obstrucción de la vía aérea, aspiración traqueobronquial y neumonía por aspiración,¹ de manera que las complicaciones respiratorias suelen convertirse en la principal causa de muerte. Alrededor del 50% de los adultos mayores con disfagia orofaríngea tienen alteración de la seguridad de la deglución (penetraciones y aspiraciones) y una elevada proporción de estos pacientes tienen aspiraciones silentes, es decir, sin tos.²

Otros síntomas frecuentes son: disfonía y tos crónica, como resultado de la compresión laríngea o traqueal,^{9,10} percepción de cuerpo extraño en la garganta, que se atribuye a osteofitos prominentes en la cara anterior de las vértebras cervicales, y disnea en casos graves, cuando la osificación genera estenosis significativa de la vía aérea.¹⁰ Desde el punto de vista neurológico, aunque es poco común, se manifiestan radiculopatía cervical o mielopatía compresiva.¹¹

El diagnóstico se basa, principalmente, en estudios de imagen. Para ello, Resnick estableció criterios radiográficos para su identificación, que incluyen: 1) osificación anterolateral de al menos cuatro cuerpos vertebrales contiguos, 2) ausencia de anquilosis en las articulaciones interapofisarias y sacroilíacas, lo que la diferencia de la espondilitis anquilosante, y 3) preservación de los discos intervertebrales en los segmentos afectados.^{12,13}

Según la extensión de la osificación, la enfermedad se clasifica en grados: a) 0: sin osificación, b) 1: osificación en uno o dos cuerpos vertebrales o un puente óseo, c) 2: osificación en tres o más cuerpos vertebrales contiguos o formación de dos puentes óseos, y d) 3: tres o más puentes óseos.⁶

La enfermedad de Forestier se distingue por la osificación y calcificación de ligamentos y entesis en diversas regiones del cuerpo. Las áreas comúnmente dañadas incluyen el olécranon, la pelvis y la rótula; sin embargo, la columna vertebral es la más afectada. En esta última, la región torácica es la aquejada con más frecuencia, seguida de la cervical, y el daño se observa con mayor frecuencia entre C4-C7, particularmente en C5-C6 y la región lumbar.⁸ La afectación de los segmentos cervicales puede interferir con la adecuada movilidad de las estructuras faringo-laríngeas, que limita el cierre epiglótico durante la deglución y contribuye a la aparición de síntomas disfágicos característicos del cuadro clínico.

La osificación del ligamento longitudinal anterior es común, mientras que la afectación de otros ligamentos, como el posterior, el nual, el amarillo y el interespinoso, es menos frecuente. Estas osificaciones pueden formar complejos osteofíticos, con predominio del lado derecho. Puede manifestarse también en ligamentos y tendones extraespinales, con daño al sistema musculoesquelético periférico.¹⁰

La resonancia magnética se usa en casos de síntomas neurológicos para descartar compresión medular.¹⁴ Los estudios de laboratorio, como biometría hemática y química sanguínea, suelen ser normales. La velocidad de sedimentación globular, la proteína C reactiva y el factor reumatoide no muestran alteraciones, lo que ayuda a diferenciar este síndrome de otras enfermedades inflamatorias.¹⁴ Desde el punto de vista genético, se observa positividad para los antígenos leucocitarios humanos B-27.

El tratamiento del síndrome es principalmente conservador y se centra en el alivio sintomático del dolor y la inflamación a base de analgésicos y antiinflamatorios no esteroideos (AINES).¹⁴ Los relajantes musculares se indican en casos de contracturas cervicales o dorsolumbares; asimismo, la terapia física es necesaria porque mejora la movilidad y previene la evolución de la rigidez.¹⁵

El tratamiento quirúrgico, que consiste en la resección de los osteofitos para aliviar la compresión, se reserva para casos en los que el daño esofágico, laríngeo o traqueal provoque síntomas graves que afecten significativamente la calidad de vida del paciente.¹⁶

Es decisivo un enfoque multidisciplinario para mejorar la calidad de vida del paciente y prevenir desenlaces adversos. La disfagia como manifestación del síndrome de Forestier tiene un pronóstico generalmente favorable si se reconoce de forma oportuna y se instauran medidas terapéuticas adecuadas a fin de evitar complicaciones.¹

La disfagia estadificada como moderada por Càmpera (deglución aceptable durante la ingesta de dieta blanda y posible dificultad para deglutir líquidos y sólidos), junto con la parálisis cordal izquierda en posición paramedia, fueron los síntomas iniciales del paciente del caso, que, tras la evaluación integral, se atribuyeron a hiperostosis anquilosante senil de columna cervical, conocida como enfermedad de Forestier. Los trastornos en la deglución en adultos mayores son de origen multifactorial y uno de los síndromes en geriatría más frecuentes; sin embargo, a pesar de su alta incidencia y del efecto significativo que tienen en la calidad de vida de los pacientes, la atención clínica continúa siendo limitada, en gran parte, porque suele enmarcarse en el contexto de enfermedades preexistentes de tipo neurológicas, neurodegenerativas o propias del envejecimiento fisiológico, sin contemplar otras causas estructurales.

La enfermedad de Forestier, frecuentemente subdiagnosticada, puede manifestarse con disfagia orofaríngea. Este caso resalta la importancia de una evaluación integral en pacientes

geriátricos con disfagia y disfonía; por tal motivo, es fundamental considerar el diagnóstico de hiperostosis anquilosante en esta población. La evaluación endoscópica de la deglución, la videofluoroscopia y los estudios de imagen fueron fundamentales para identificar los cambios estructurales y planificar estrategias terapéuticas. La identificación oportuna de este padecimiento facilita un tratamiento dirigido y evita procedimientos invasivos innecesarios. El tratamiento es conservador, la rehabilitación de la deglución se consolida con medidas de deglución seguras y rehabilitación vocal de la disfonía. La intervención quirúrgica se reserva para casos graves en los que hay evidencia de daño compresivo severo.

El paciente del caso recibió terapia de deglución institucional con evolución clínica favorable. Se implementó un enfoque multimodal que incluyó terapia de sensibilidad orofacial, adiestramiento motor de la deglución y modificación de alimentos de acuerdo con la IDDSI 2 para líquidos e IDDSI 6 para alimentos sólidos, priorizando la prevención de aspiraciones y la optimización de la calidad de vida. Para el manejo vocal se restableció el patrón respiratorio y se implementaron ejercicios con inspirómetro en forma progresiva. Asimismo, recibió rehabilitación física y ocupacional institucional, de tal manera que los arcos de movilidad cervical mejoraron parcialmente y cedió la cervicalgia.

CONCLUSIONES

La enfermedad de Forestier representa una causa relevante de disfagia en el adulto mayor que requiere un alto índice de sospecha clínica y atención multidisciplinaria. La combinación de diagnóstico oportuno, tratamiento conservador y, en casos indicados, intervención quirúrgica, permite controlar los síntomas y prevenir complicaciones, con mejoría del pronóstico y bienestar de esta población vulnerable.

DECLARACIONES

Conflicto de intereses

Ninguno.

Financiamiento

Ninguno.

REFERENCIAS

1. Clavé P. Disfagia orofaríngea en el anciano. *Rev Esp Geriatr Gerontol* 2012; 47 (4): 139-40. <https://doi.org/10.1016/j.regg.2012.04.009>
2. Ariza-Galindo CJ, Rojas Aguilar DM. Disfagia en el adulto mayor. *Univ Med* 2020; 61 (4). <https://doi.org/10.11144/javeriana.umed61-4.disf>
3. Cámpora H, Falduti A. Evaluación y tratamiento de las alteraciones de la deglución. *Rev Am Med Respir* 2012; 12 (3): 98-107.
4. Kunieda K, Ohno T, Fujishima I, et al. Reliability and validity of a tool to measure the severity of dysphagia: the Food Intake LEVEL Scale. *J Pain Symptom Manage* 2013; 46 (2): 201-6. <https://doi.org/10.1016/j.jpainsymman.2012.07.020>
5. Le HV, Wick JB, Van BW, Klineberg EO. Diffuse idiopathic skeletal hyperostosis of the spine: Pathophysiology, diagnosis, and management. *J Am Acad Orthop Surg* 2021; 29 (24): 1044-51. <https://doi.org/10.5435/JAAOS-D-20-01344>
6. Sánchez-González F, Benito-Arroyo I, Urbano-Urbano J, Paulino-Herrera A. Enfermedad de Forestier Rotes Querol (hiperostosis difusa esquelética idiopática). *SEMERGEN Med Fam* 2006; 32: 461-3. [https://doi.org/10.1016/S1138-3593\(06\)73317-2](https://doi.org/10.1016/S1138-3593(06)73317-2)

7. Sinha R, Aggarwal N, Dutta S, et al. Diffuse idiopathic skeletal hyperostosis involving cervical and lumbar spine presenting with dysphagia: A case report. *Iran J Otorhinolaryngol* 2017; 29 (93): 233-6.
8. Resnick D, Shapiro RF, Wiesner KB, et al. Diffuse idiopathic skeletal hyperostosis (DISH) [ankylosing hyperostosis of Forestier and Rotes-Querol]. *Semin Arthritis Rheum* 1978; 7 (3): 153-87. [https://doi.org/10.1016/0049-0172\(78\)90036-7](https://doi.org/10.1016/0049-0172(78)90036-7)
9. Urrutia J, Besa P, Andrades P. Cervical involvement in diffuse idiopathic skeletal hyperostosis: a cause of dysphagia. *Spine J* 2016; 16 (11): 1365-9.
10. Julkunen H, Heinonen OP, Knekt P. Hyperostosis of the spine (DISH) and hyperglycemia. *J Rheumatol* 1975; 2 (3): 243-7. <https://doi.org/10.1136/ard.30.6.605>
11. Mader R, Verlaan JJ, Eshed I, et al. Diffuse idiopathic skeletal hyperostosis (DISH): where we are now and where to go next. *RMD Open* 2017; 3 (1): e000472. <https://doi.org/10.1136/rmdopen-2017-000472>
12. Alcázar L, Jerez PJ, Gómez-Angulo JC, et al. Enfermedad de Forestier Rotes Querol. Osificación del ligamento longitudinal cervical anterior como causa de disfagia. *Neurocir* 2008; 19 (4): 350-5.
13. Kim BS, Moon MS, Yoon MG, et al. Prevalence of diffuse idiopathic skeletal hyperostosis diagnosed by whole spine computed tomography: A preliminary study. *Clin Orthop Surg* 2018; 10 (1): 41-6. <https://doi.org/10.4055/cios.2018.10.1.41>
14. Kiss C, Szilágyi M, Paksy A, Poór G. Risk factors for diffuse idiopathic skeletal hyperostosis: a case-control study. *Rheumatology (Oxford)* 2002; 41 (1): 27-30. <https://doi.org/10.1093/rheumatology/41.1.27>
15. Nascimento FA, Gatto LA, Lages RO, et al. Diffuse idiopathic skeletal hyperostosis: A review. *Surg Neurol Int* 2014; 5 (Suppl 3): S122-5. <https://doi.org/10.4103/2152-7806.130675>
16. Carlson ML, Archibald DJ, Graner DE, Kasperbauer JL. Surgical management of dysphagia and airway obstruction in patients with prominent ventral cervical osteophytes. *Dysphagia* 2011; 26 (1): 34-40. <https://doi.org/10.1007/s00455-009-9264-6>



Disfonía en el espectro facio-aurículo-vertebral

Dysphonia in the facio-auriculo-vertebral spectrum.

Ariadna María Canales Vargas,¹ Guadalupe Yolotzín García Maldonado,¹ Ana Luisa Lino González,² María del Rosario Méndez Ramírez,¹ Delia Itzel Arreola Méndez³

¹ Subdirección de Audiología, Foniatría y Patología del Lenguaje.

² Subdirección de Investigación Biomédica, Neurociencias Clínica.

Instituto Nacional de Rehabilitación Luis Guillermo Ibarra Ibarra, Ciudad de México.

³ Escuela de Medicina y Ciencias de la Salud, Instituto Tecnológico de Monterrey, Ciudad de México.

Resumen

ANTECEDENTES: La disfonía asociada con trastornos congénitos de la morfogénesis craneofacial no se ha descrito con certeza; sin embargo, no se descarta su correlación en defectos del desarrollo.

CASO CLÍNICO: Paciente masculino de 8 años, con disfonía de inicio desconocido y diagnóstico al nacimiento de espectro facio-aurículo-vertebral con microtia-atresia derecha grado III e izquierda grado I de la clasificación de Hunter. El médico especialista detectó voz áspera con intensidad y timbre adecuados. La nasolaringoscopia flexible reveló un nódulo laríngeo derecho y un quiste cordal izquierdo. El estudio de audiometría indicó hipoacusia severa conductiva derecha y audición normal izquierda. La disfonía obedecía a una doble enfermedad orgánica.

CONCLUSIONES: La fisiopatología de los nódulos laríngeos está descrita en la bibliografía médica; sin embargo, al quiste cordal únicamente se le ha dado peso congénito debido a remanentes celulares del cuarto y sexto arco branquial. El tratamiento de las disfonías en pediatría es conservador y se considera la opción quirúrgica en pacientes con afectación de la vía aérea.

PALABRAS CLAVE: Disfonía; quiste cordal; microtia; hipoacusia conductiva.

Abstract

BACKGROUND: Dysphonia associated with congenital disorders of craniofacial morphogenesis has not been described with certainty; however, its correlation with developmental defects is not ruled out.

CLINICAL CASE: An 8-year-old male patient with dysphonia of unknown onset and a birth diagnosis of facio-auriculo-vertebral spectrum with right microtia atresia grade III and left grade I of the Hunter classification. The specialist detected a hoarse voice with adequate intensity and timbre. Flexible nasolaryngoscope revealed a right laryngeal nodule and a left cordal cyst. The audiometry study indicated severe conductive hearing loss on the right side and normal hearing on the left side. In this case, dysphonia was due to a double organic disease.

Correspondencia

Ariadna María Canales Vargas
ariadnacanales@gmail.com

Recibido: 26 de septiembre 2025

Aceptado: 12 de mayo 2026

Este artículo debe citarse como: Canales-Vargas AM, García-Maldonado GY, Lino-González AL, Méndez-Ramírez MR, Arreola-Méndez DI. Disfonía en el espectro facio-aurículo-vertebral. *An Orl Mex* 2026; 71 (2): 157-162.

PARA DESCARGA

<https://doi.org/10.24245/aorl.v71i2.10788>

<https://otorrino.org.mx>
<https://nietoeditores.com.mx>

CONCLUSIONS: The pathophysiology of laryngeal nodules has already been described in the medical literature; however, a cordal cyst has only been considered congenital due to cellular remnants of the fourth and sixth branchial arches. The management of dysphonia in pediatrics is conservative, and surgery is the only option in patients with airway compromise.

KEYWORDS: Dysphonia; Vocal cord cyst; Microtia; Conductive hearing loss.

ANTECEDENTES

El síndrome facio-aurículo-vertebral, o espectro de Goldenhar, es un trastorno congénito de la morfogénesis que afecta a estructuras derivadas del primer y segundo arco branquial. Se caracteriza por una amplia gama de manifestaciones clínicas que pueden ir desde asimetría facial mínima hasta defectos faciales severos y disfunción de órganos internos. Representa una continuación fenotípica con superposición de malformaciones que puede incluir los ojos, los labios, la lengua, el paladar, las orejas, el maxilar o la mandíbula.¹ Los fenotipos típicos incluyen microtia, asimetría facial y dermoide o lipodermoide epibulbar. Los criterios diagnósticos mínimos comprenden microtia aislada o apéndices preauriculares asociados con microsomía facial. La coexistencia de un dermoide epibulbar acompañado de defectos vertebrales define específicamente al síndrome de Goldenhar, lo que ayuda a diferenciarlo de la microsomía hemifacial aislada.² El síndrome también puede afectar a órganos internos como el corazón y los riñones, además del sistema nervioso central y anomalías vertebrales, lo que amplía su espectro clínico.^{1,2}

La asimetría facial sobreviene, aproximadamente, en el 70% de los casos. Suele ser unilateral y de predominio derecho; la mayoría de los pacientes tienen inteligencia normal. La causa aún es incierta y la mayoría de los casos son esporádicos, con recurrencia en generaciones de primer grado de aproximadamente el 2%. Se ha asociado con diabetes gestacional y delección del gen 22q11.2.²

La microtia es una anomalía congénita que acompaña a este espectro. La severidad abarca desde alteraciones estructurales leves hasta la ausencia completa del oído y asociación con hipoacusia de diferentes grados.

Entre el 20 y el 60% de los pacientes pediátricos muestran fenotípicamente particularidades sindrómicas y comparten múltiples características con el espectro óculo-aurículo-vertebral con expresión variable. La afectación es asimétrica con predominio del lado derecho y mayor frecuencia en el sexo masculino. Aunque la microtia aislada puede considerarse un fenotipo más leve dentro de este espectro, es probable que comparta mecanismos genéticos subyacentes. Para facilitar el diagnóstico, tratamiento y recolección de datos se utilizan sistemas de clasificación de la microtia. El más reciente, definido por el *American Journal of Medical Genetics*, conocido como clasificación de Hunter, establece cuatro categorías: 1) Grado I: se caracteriza por todos los componentes normales de la oreja, pero con una longitud vertical de más de dos desviaciones estándar por debajo de la media. 2) Grado II: la longitud vertical es de más de dos desviaciones estándar por debajo de la media y son evidentes algunas, pero no todas, las estructuras de una oreja normal. 3) Grado III: se caracteriza por vestigios de estructuras auriculares, aunque éstos no son componentes reconocibles de una oreja normal (forma más común), y 4) Grado IV: se caracteriza por la ausencia completa de cualquier resto del pabellón auricular (anotia).³

La disfonía por defectos del desarrollo en población pediátrica puede estar relacionada con alteraciones congénitas laríngeas. Varela y Schweiger, en 2021, hicieron referencia a la larin-

gomalacia como la principal causa de disfonía y estridor; representa, aproximadamente, entre el 60 y el 75% de las anomalías laríngeas congénitas.⁴ El segundo o tercer trastorno laríngeo congénito más común es la fijación de las cuerdas vocales y representa, aproximadamente, entre el 10 y el 20% de los casos. Finalmente, los quistes laríngeos son menos comunes y pueden manifestarse con grados variables de obstrucción de las vías respiratorias, disfonía y disfagia.^{4,5,6} Los quistes que se han descrito en la bibliografía se categorizan como saculares, ductales o del foramen del cartílago tiroideos.⁷

Estas afecciones deben considerarse en el diagnóstico diferencial de disfonía persistente en la infancia, pues su detección temprana mediante exploración endoscópica y evaluación foniátrica es fundamental para prevenir complicaciones respiratorias y fonatorias a largo plazo.

CASO CLÍNICO

Paciente masculino de 8 años que manifiesta cambios en las características perceptuales vocales detectadas por el médico especialista al acudir a valoración audiológica por antecedente de diagnóstico de espectro facio-aurículo-vertebral con microtia y atresia derecha grado III e izquierda grado I en la escala de Hunter. No fue posible establecer el inicio y evolución de la disfonía porque para los padres la voz era de características normales; asimismo, se documentó frecuente mal uso y abuso vocal. Al momento de la exploración cursaba el segundo grado de primaria con adecuado aprovechamiento escolar.

Entre sus antecedentes heredofamiliares destacó que no había historial de hipoacusia ni malformaciones craneofaciales familiares.

El paciente nació del tercer embarazo (39 semanas), normoevolutivo, sin adversidades y parto eutócico. Al nacimiento se estableció el diagnóstico de espectro de malformación del pabellón auricular derecho.

Antecedentes posnatales

Cursó con infecciones ocasionales de las vías aéreas. Se refirió esquema completo de vacunación, así como adecuado desarrollo de lenguaje y psicomotor.

Exploración general

Paciente reactivo, con voz de tono agudo, timbre áspero e intensidad adecuada. El habla y el lenguaje no mostraron alteraciones. Físicamente tenía características de normocéfalo con la cara y los ojos simétricos, y el puente nasal ancho.

La otoscopia mostró el pabellón auricular derecho con remanente cartilaginoso longitudinal, apéndice preauricular y atresia del conducto auditivo (**Figura 1**). El pabellón izquierdo tenía adecuada morfología, con el apéndice preauricular por delante del trago (**Figura 2**), conducto auditivo estrecho y membrana timpánica íntegra. La exploración de cuello permitió determinar ausencia de adenomegalias.

El estudio con nasolaringoscopia flexible evidenció la mucosa hiperémica con secreciones hialinas. Las estructuras del esfínter velofaríngeo se visualizaron adecuadamente conformadas; en la pared faríngea posterior se observó tejido adenoideo no obstructivo, patrón de cierre circular completo sin rodete, la base de lengua granulosa, senos piriformes libres y simétricos, aritenoides con mucosa hiperémica y edema ++, bandas ventriculares bien delimitadas con surco de Morgagni libre y simétrico. La cuerda vocal derecha tenía borde irregular libre por

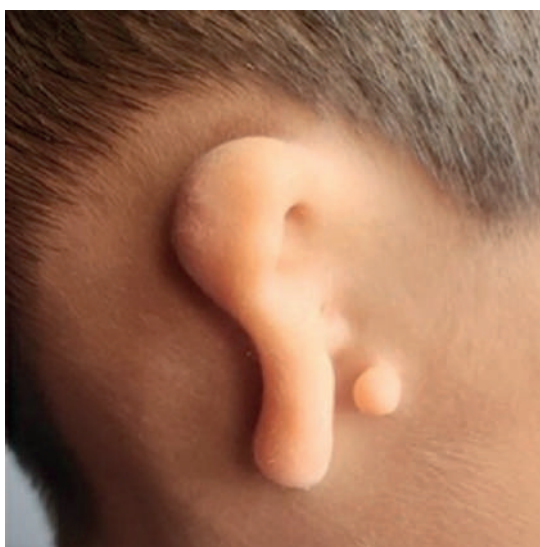

Figura 1

Oído derecho, remanente cartilaginoso longitudinal, apéndice preauricular, atresia del conducto auditivo.

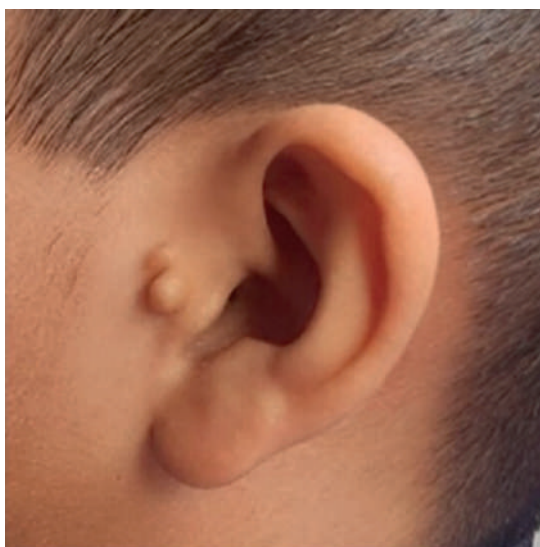

Figura 2

Oído izquierdo, apéndice preauricular por delante del trago.

lesión de aspecto gelatinoso y coloración rosado-blancuecino en la unión con el tercio anterior y medio. La cuerda vocal izquierda tenía una lesión sólida de aspecto encapsulado de coloración blanco-amarillenta sobre el cuerpo cordal en el tercio anterior. Se evaluó cierre glótico con el fonema /i/, que se observó incompleto y con patrón en reloj de arena. Los primeros anillos traqueales tenían aspecto normal y sin afectación de la vía aérea. Se evidenció edema laríngeo difuso y secreciones laríngeas grado I en la escala de Langmore.

La audiometría determinó hipoacusia derecha severa de tipo conductiva. La audición izquierda se determinó como normal.

En el oído derecho la tomografía computada mostró atresia ósea completa, displasia de martillo y estribo, así como pérdida de la relación articular yunque-estribo; además, las mastoides se percibieron escasamente neumatizadas. El tegmen timpani se observó íntegro y las ventanas oval y redonda estaban normales. En el oído interno la cóclea mostró morfología y densidad conservadas; los conductos semicirculares y el conducto auditivo interno no mostraron alteraciones.

En el oído izquierdo se observaron características normales en todos los segmentos.

Tratamiento

Se inició tratamiento foniátrico conservador. Se indicó antihistamínico combinado con esteroide (loratadina y betametasona) vía oral a dosis ponderal, así como higiene nasal con solución nasal de agua de mar y rehabilitación vocal mediante un programa de ejercicios de relajación y contracción de cuello, hombros y cintura escapular, además de un programa de ejercicios respiratorios y recomendaciones de higiene vocal.

Hallazgos en la revaloración

A las tres semanas se percibió mejoría en las características acústicas de la voz, esto es, el timbre era menos áspero, y a la exploración con nasofaringoscopia flexible se observó disminución del edema difuso generalizado; además, la cuerda vocal izquierda con lesión quística se observó bien delimitada y el borde libre de la cuerda vocal derecha tenía una apariencia más regular. También se observó disminución del edema y de la lesión nodular. **Figura 3**

A consecuencia de la lesión quística el paciente está en seguimiento foniátrico y tratamiento conservador porque no hay daño de la vía aérea.

DISCUSIÓN

En el paciente del caso la disfonía era secundaria a una doble lesión laríngea orgánica (nódulo cordal derecho y quiste cordal izquierdo), que provocaron un defecto en el cierre glótico, propi-

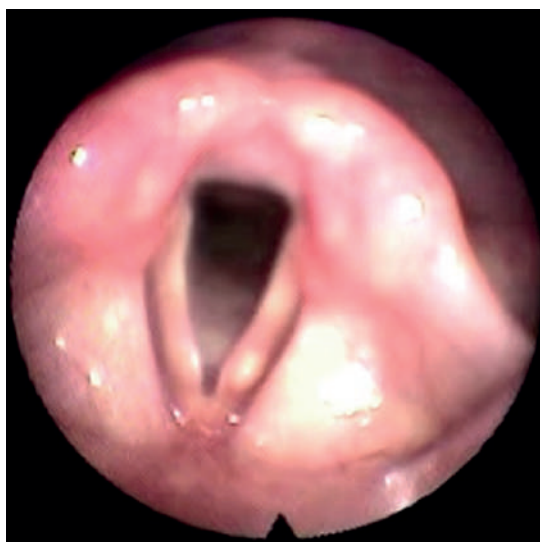

Figura 3

Posterior al tratamiento médico la nasofibrolaringoscopia evidenció la cuerda vocal izquierda con lesión quística bien delimitada sobre el cuerpo de la cuerda vocal izquierda en su tercio anterior y el borde libre de la cuerda vocal derecha con mínima irregularidad en el tercio anterior.

ciado, principalmente, por la lesión nodular. De acuerdo con la bibliografía, estas lesiones son benignas y se caracterizan por el engrosamiento del epitelio y un grado variable de reacción inflamatoria de la lámina propia superficial, cuya causa se atribuye a mal uso y abuso vocal.⁸

Los quistes cordales son lesiones encapsuladas revestidas de epitelio que se encuentra en la lámina propia. Pueden ser epidérmicos o de retención mucosa. En los epidérmicos las causas pueden ser congénitas o relacionadas con remanentes celulares del cuarto y sexto arco faríngeo,⁹ por lo que puede estar asociado con el espectro fascio-aurículo-vertebral, en el que sobrevienen alteraciones de estructuras derivadas del primer y segundo arco faríngeo.¹⁰ Los quistes cordales, a diferencia de los nódulos cordales, no responden al tratamiento conservador, por lo que debe considerarse la opción quirúrgica.^{4,9}

CONCLUSIONES

La rehabilitación vocal, combinada con tratamiento farmacológico, dio resultados favorables porque, a las tres semanas, el paciente del caso mostró mejoría clínica en la calidad vocal. Sin embargo, en cuanto al quiste cordal izquierdo es necesario el seguimiento conjunto de las áreas de foniatría y otorrinolaringología. En la bibliografía no está asentada la relación de los quistes cordales con el espectro facio-aurículo-vertebral; sin embargo, se le da peso a una posible asociación embriológica que, en el paciente del caso, puede ser coincidente.

DECLARACIONES

Conflicto de intereses

Ninguno.

Financiamiento

Ninguno.

REFERENCIAS

1. Singhal D, Tripathy K. Espectro oculo auriculo vertebral. En: StatPearls [Internet]. Treasure Island (FL): StatPearls Publishing; 2025.
2. Quintana GME, Canún SS. Espectro facio-aurículo-vertebral y frecuencia de malformaciones asociadas. *Rev Hosp M Gea Glz* 2006; 7 (1): 6-12.
3. Luquetti DV, Heike CL, Hing AV, et al. Microtia: epidemiology and genetics. *Am J Med Genet A* 2012; 158A (1): 124-39. <https://doi.org/10.1002/ajmg.a.34352>
4. Ahmad SM, Soliman AM. Congenital anomalies of the larynx. *Otolaryngol Clin North Am* 2007; 40 (1): 177-91. <https://doi.org/10.1016/j.otc.2006.10.004>
5. Varela P, Schweiger C. Congenital airway anomalies. *Semin Pediatr Surg* 2021; 30 (3): 151055. <https://doi.org/10.1016/j.sempedsurg.2021.151055>
6. Rickert SM, O’Cathain E. Pediatric voice. *Pediatr Clin North Am* 2022; 69 (2): 329-47. <https://doi.org/10.1016/j.pcl.2022.01.003>
7. Rutter MJ. Congenital laryngeal anomalies. *Braz J Otorhinolaryngol* 2014; 80 (6): 533-9. <https://doi.org/10.1016/j.bjorl.2014.08.001>
8. Alegria R, Vaz Freitas S, Manso MC. Effectiveness of voice therapy in patients with vocal fold nodules: a systematic search and narrative review. *Eur Arch Otorhinolaryngol* 2020; 277 (11): 2951-66. <https://doi.org/10.1007/s00405-020-06059-8>
9. Chuang A, Badía P, Napolitano C. Quistes de cuerda vocal: Experiencia en 44 pacientes del Centro de Voz del Departamento de Otorrinolaringología de la Pontificia Universidad Católica de Chile. *Rev Otorrinolaringol Cir Cabeza Cuello* 2017; 77: 239-45. <http://dx.doi.org/10.4067/s0718-48162017000300239>
10. Kuranova LB, Soldatskiy YL, Pavlov PV, et al. Laryngeal cysts in children. *Vestn Otorinolaringol* 2021; 86 (6): 57-61. <http://dx.doi.org/10.17116/otorino20218606157>



Hemangioma cavernoso del conducto auditivo externo con extensión mastoidea: una causa rara de plenitud ótica

Cavernous hemangioma of the external auditory canal with mastoid extension: A rare cause of aural fullness.

Erick Fernando Juárez Valdés,¹ Stefano Ramírez Gil,² Jorge Carlos Mauricio Juárez Ferrer,³ Alejandro Saúl Moreno Reynoso³

¹ Otorrinolaringólogo y cirujano de cabeza y cuello, Instituto Nacional de Enfermedades Respiratorias Ismael Cosío Villegas, Ciudad de México.

² Residente de Otorrinolaringología y Cirugía de Cabeza y Cuello.

³ Otorrinolaringólogo y cirujano de cabeza y cuello.

Hospital Central Militar, Ciudad de México.

Correspondencia

Erick Fernando Juárez Valdés
otologymxhem@gmail.com

Recibido: 6 de octubre 2025

Aceptado: 12 de mayo 2026

Este artículo debe citarse como: Juárez-Valdés EF, Ramírez-Gil S, Juárez-Ferrer JCM, Moreno-Reynoso AS. Hemangioma cavernoso del conducto auditivo externo con extensión mastoidea: una causa rara de plenitud ótica. *An Orl Mex* 2026; 71 (2): 163-170.

PARA DESCARGA

<https://doi.org/10.24245/aorl.v71i2.10799>

<https://otorrino.org.mx>
<https://nietoeditores.com.mx>

Resumen

ANTECEDENTES: Los hemangiomas son tumores vasculares benignos, poco frecuentes en el hueso temporal, en particular, en el conducto auditivo externo. Hasta 2024 solo se habían descrito 31 casos. Su manifestación clínica suele ser inespecífica y puede confundirse con otras lesiones, como malformaciones vasculares, por lo que debe sustentarse con la clínica, imagen y estudios histopatológicos. En adultos suelen diagnosticarse entre la quinta y sexta década de la vida, con predominio en hombres; son de crecimiento lento y la variante cavernosa es la más habitual en esta localización. La extensión mastoidea con erosión cortical es excepcional y plantea retos diagnósticos y quirúrgicos relevantes. El enfoque quirúrgico óptimo en estos casos no está claramente establecido.

CASO CLÍNICO: Paciente femenina de 60 años, con plenitud ótica derecha y otorrea, con un hemangioma cavernoso del conducto auditivo externo en el 90%, con erosión de la cortical mastoidea y pedículo vascular localizado en las celdillas mastoideas de 7 mm, tratado exitosamente mediante un acceso endaural ampliado. La evolución fue satisfactoria, sin alteraciones auditivas ni recurrencia a tres meses.

CONCLUSIONES: El hemangioma cavernoso intratemporal como afección infrecuente constituye un diagnóstico diferencial de tumoraciones vasculares del conducto auditivo externo. La tomografía y la resonancia magnética permiten evaluar la extensión y naturaleza vascular. La resección quirúrgica es de elección porque permite resultados funcionales y limitar las recurrencias.

PALABRAS CLAVE: Hemangiomas; tumores vasculares; canal auditivo externo; mastoide; hemangioma cavernoso.

Abstract

BACKGROUND: Hemangiomas are benign vascular tumors that are uncommon in the temporal bone, particularly in the external auditory canal. Up to 2024, only 31 cases had been reported. Their clinical presentation is often nonspecific and may be mistaken for other lesions, such as vascular malformations; therefore, diagnosis must be supported by clinical findings, imaging studies, and histopathological examination. In adults, these lesions are typically diagnosed between the fifth and sixth decades of life, with a male predominance, slow growth pattern, and the cavernous subtype being the most frequent variant at this location. Mastoid extension with cortical bone erosion is exceptional and poses significant diagnostic and surgical challenges. The optimal surgical approach in such cases has not been clearly established.

CLINICAL CASE: A 60-year-old female patient with right aural fullness and otorrhea, found to have a cavernous hemangioma occupying 90% of the external auditory canal, associated with erosion of the mastoid cortex and a 7 mm vascular pedicle arising from the mastoid air cells. The lesion was successfully treated through an extended endaural approach. The postoperative course was satisfactory, with preserved hearing function and no evidence of recurrence at three months of follow-up.

CONCLUSIONS: Intratemporal cavernous hemangioma, although rare, should be considered in the differential diagnosis of vascular masses of the external auditory canal. Computed tomography and magnetic resonance imaging are essential to assess lesion extent and vascular characteristics. Surgical resection remains the treatment of choice, offering favorable functional outcomes and minimizing the risk of recurrence lesion extent and vascular nature. Complete excision is the treatment of choice, preventing recurrence and providing favorable functional outcomes.

KEYWORDS: Hemangiomas; Vascular tumors; External auditory canal; Mastoid; Cavernous hemangioma.

ANTECEDENTES

Las anomalías vasculares pueden clasificarse, según su naturaleza, en malformaciones y tumores vasculares, como los hemangiomas, verdaderos tumores vasculares con hiperplasia y proliferación celular aumentada; en contraste, las malformaciones contienen vasos displásicos con alteraciones en su flujo.¹ Los hemangiomas se clasifican en cavernosos, capilares y de componente mixto. La Sociedad Internacional para el Estudio de las Anomalías Vasculares clasifica a los tumores en benignos, limítrofes o malignos. Los hemangiomas como lesiones benignas, al agregarse un componente endotelial como los hemangio-endoteliomas, pueden pertenecer a los otros dos grupos.²

Existe discordancia en la bibliografía acerca del diagnóstico de las lesiones vasculares, por lo que es importante no describir a las malformaciones vasculares de alto flujo no neoplásicas (venosas) como hemangiomas cavernosos; es el diagnóstico histopatológico más frecuente en los hemangiomas intratemporales de oído externo y medio, con una prevalencia de, incluso, el 65%.³

Las lesiones hemangiomatosas intratemporales óseas suelen diagnosticarse en pacientes de mediana edad, con predominio en hombres (2-3:1), a diferencia de los pacientes pediátricos, en quienes suelen ser lesiones limitadas al conducto auditivo externo, de histopatología capilar, que involucionan naturalmente entre los 5 y 6 años de edad.⁴

Estos tumores vasculares son infrecuentes, con 31 casos reportados,^{1,5} y la mayor parte de los casos afectan la pared superior o posterior del conducto auditivo externo o de forma aislada el antro mastoideo.

CASO CLÍNICO

Paciente femenina de 60 años, que acudió por plenitud ótica derecha de varios meses de evolución, y episodio único de otorrea tres meses antes de alivio espontáneo. A la otoscopia se observó una lesión vascular que ocupaba el tercio medio del conducto auditivo externo, blanda, delimitada, violácea, lisa, de bordes regulares. **Figura 1**

La audiometría evidenció normoacusia con caída selectiva a 4 kHz, la impedanciometría izquierda con curva A de Jerger y reflejos estapediales ipsi y contralaterales presentes.

La tomografía computada mostró una lesión de 7 mm, de densidad de tejidos blandos con erosión de la cortical mastoidea. Se identificó un pedículo vascular que se extendía hacia las celdillas de la punta mastoidea. **Figura 2**

Se indicó tratamiento quirúrgico mediante un acceso endaural ampliado (**Figura 3**). Tras levantar el colgajo meatal se identificó la lesión y su pedículo que erosionaba la cortical mastoidea. Se hizo fresado controlado hasta exponer el pedículo vascular, completando una minicavidad de mastoidectomía; se practicó hemostasia con diatermia del vaso nutricional, se reconstruyó la pared posterior del conducto con un fragmento de cartílago auricular. **Figura 4**

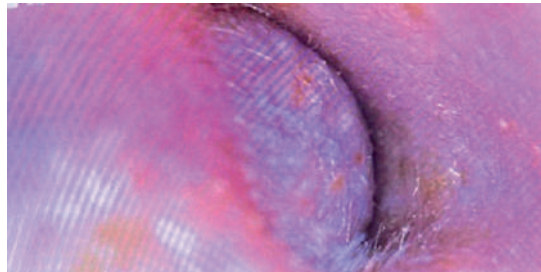


Figura 1

Otoscopia derecha que muestra la lesión ocupante del conducto auditivo externo.

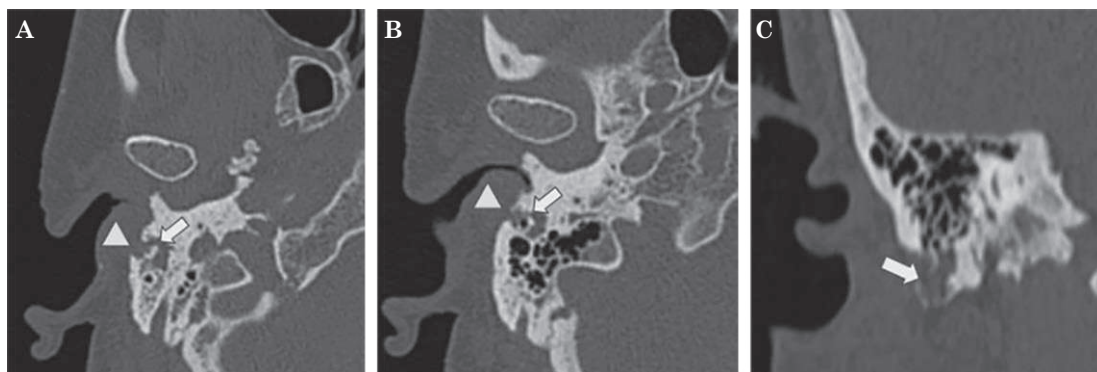


Figura 2

Hallazgos tomográficos derechos. Cortes axiales (**A y B**) y coronal (**C**), que revelan la lesión vascular (triángulo) que erosiona la cortical mastoidea, cuyo pedículo está dentro de las celdillas de la punta mastoidea (flecha blanca).

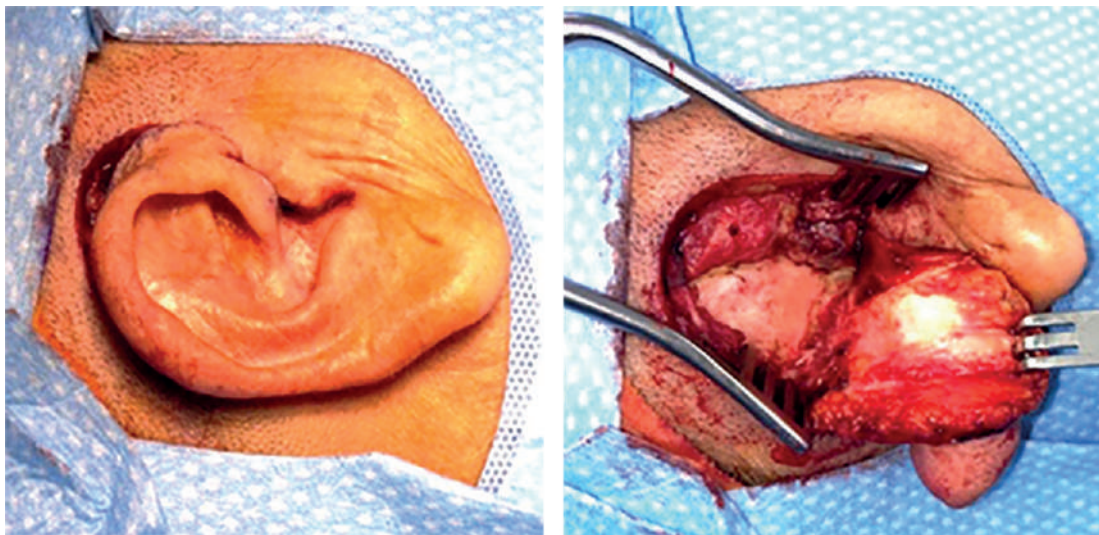


Figura 3

Otoscofia derecha que muestra la lesión ocupante del conducto auditivo externo.

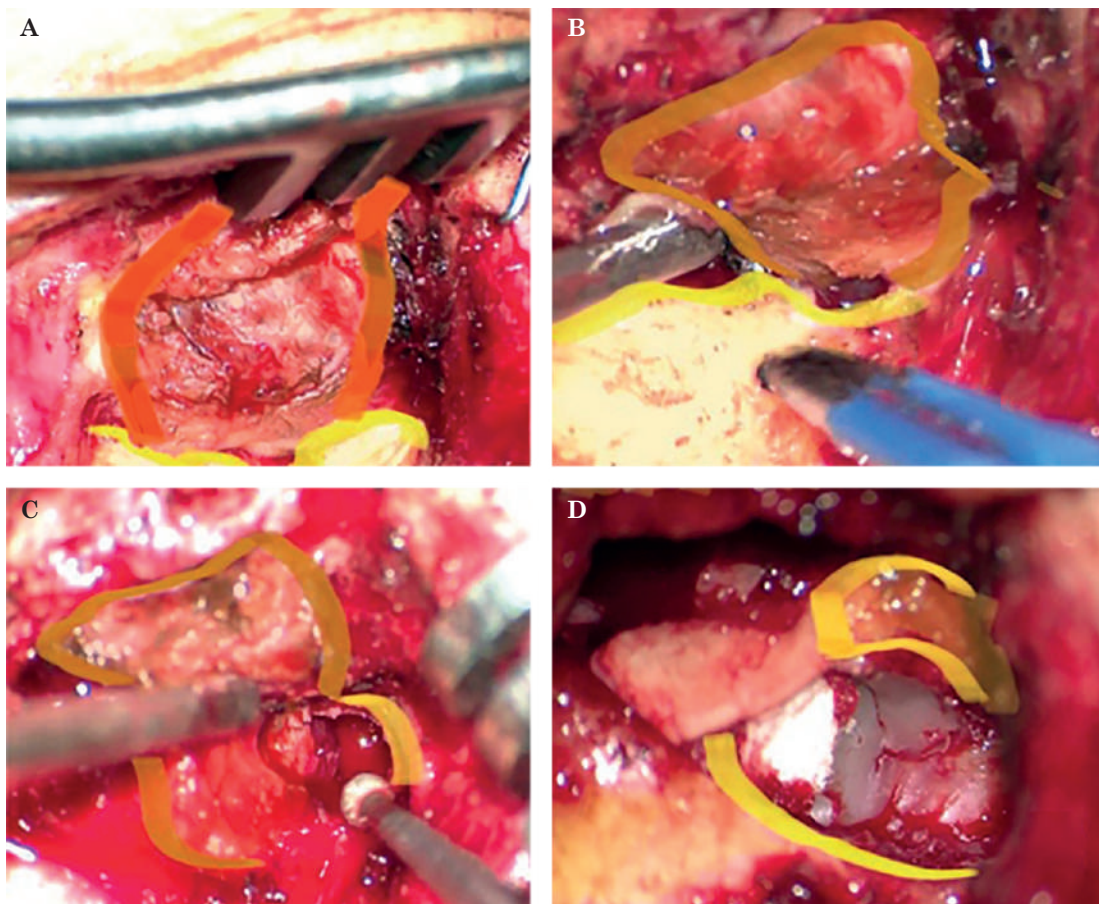


Figura 4

A. Lesión luego de levantar el colgajo meatal (marco naranja). **B.** Pedículo de la lesión que erosiona la cortical mastoidea (marco amarillo). **C.** Pedículo de la lesión luego de ser expuesto mediante fresado de la cortical. **D.** Minicavidad de mastoidectomía y reconstrucción de la pared posterior del conducto con cartílago.

El estudio histopatológico confirmó el diagnóstico de hemangioma cavernoso de 13 x 13 mm.

Figura 5

La paciente evolucionó favorablemente, sin recurrencia a los tres meses con el conducto de características normales. **Figura 6**

DISCUSIÓN

Los hemangiomas del conducto son padecimientos poco frecuentes; en contraste con los tumores vasculares frecuentes en la cabeza y el cuello, con una ocurrencia del 50%. Se

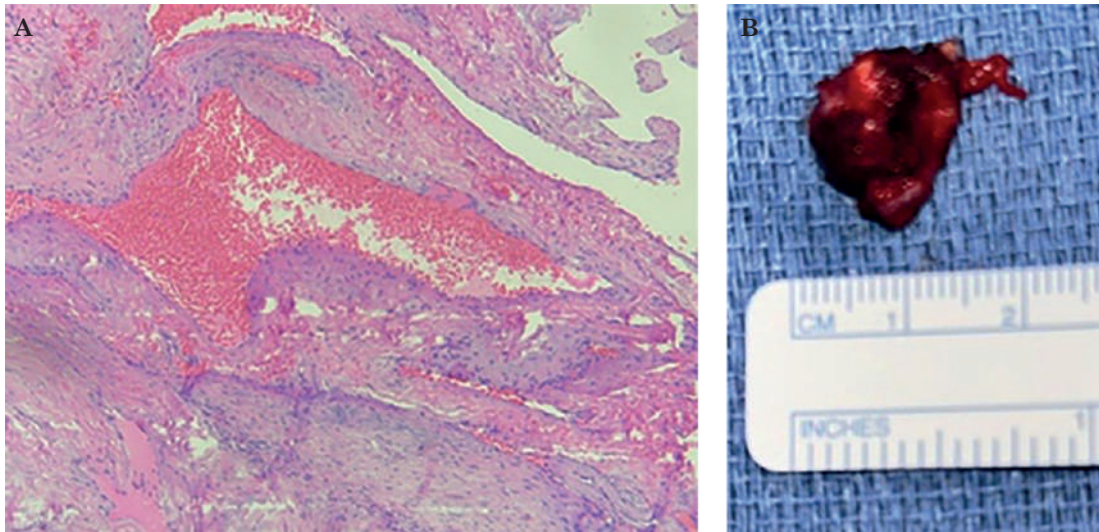


Figura 5

A. Grandes espacios vasculares con estroma fibroso (fotomicrografía 40x, teñida con H-E). **B.** Pieza quirúrgica.

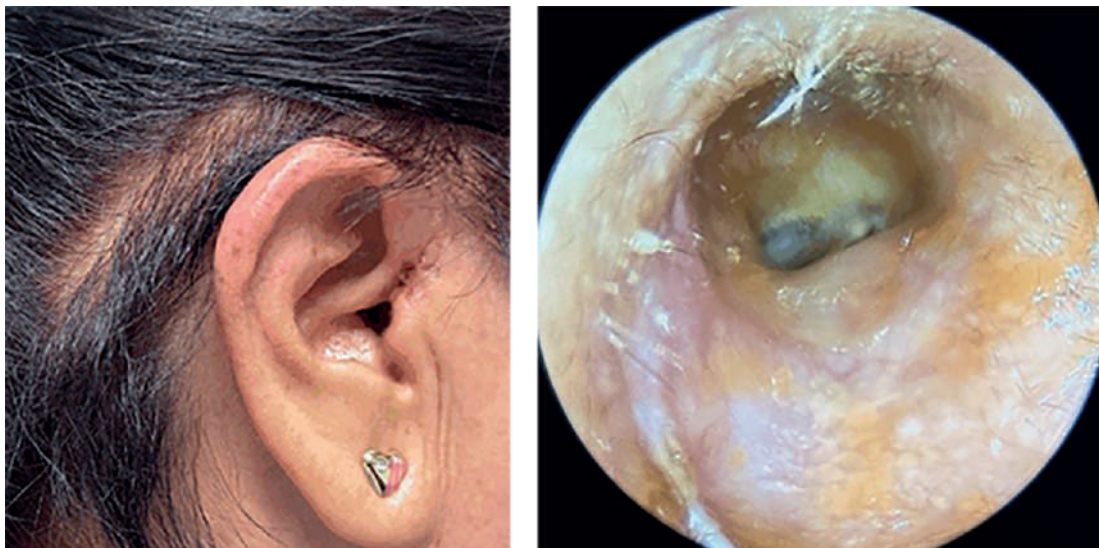

Figura 6

Resultado posquirúrgico del acceso y endoscopia de la paciente al tercer mes posquirúrgico.

manifiestan como lesiones mucosas o dermatológicas;⁶ durante la infancia el 95% de los casos se diagnostican antes de los seis meses de edad y muestran regresión espontánea a los 5-6 años; cuando la edad excede los 10-12 años la frecuencia de involución es menor.⁷

La localización en el hueso temporal es sumamente rara, la mayoría de los casos afecta a hombres entre 50 y 60 años. Se manifiestan como lesiones confinadas al conducto, sin afectación ósea, como lesiones únicas; se han reportado casos en el hueso frontal y parietal,⁸ hemangiomas aislados en el antro mastoideo o en contacto con la cadena osicular.⁹ La erosión mastoidea descrita en la paciente del caso representa una manifestación excepcional. El hemangioma cavernoso se distingue por grandes espacios vasculares y tasa aumentada de proliferación, así como por marcadores, como el CD31, CD34, proteína asociada con el factor VII y el factor de crecimiento endotelial vascular.¹⁰

En los adultos suele ser de crecimiento lento e indolente, como una tumoración blanda o firme, de coloración violácea o rojiza que ocluye el canal auditivo. Cuando están limitados a la mastoides pueden visualizarse como un abultamiento retroauricular de las mismas características.^{11,12} En caso de ulcerarse la piel, podría mostrar otorragia intermitente; por el carácter vascular de la lesión puede referirse acúfeno pulsátil.¹³ Ante la afección osicular los pacientes padecen hipoacusia conductiva e, incluso, afección sensorineural o vértigo ante afección laberíntica.^{14,15} Los hemangiomas del nervio facial deben considerarse en caso de espasmos faciales y parálisis facial progresiva.¹⁶

El diagnóstico diferencial incluye paraganglioma, malformaciones arteriovenosas que se identifican como bultos subcutáneos, dilatados, en las que puede auscultarse un soplo mastoideo y colesteatoma. Los tumores vasculares pueden contener elementos endoteliales y datos histopatológicos de malignidad, difíciles de diferenciar de un benigno; sin embargo, el crecimiento y la expansión rápida de la lesión y ulceración pueden sugerir esta naturaleza.^{17,18}

La tomografía computada mastoidea de la ventana ósea muestra osteólisis delimitada, que puede expandir el hueso circundante, cuando afecta los huesos diploicos (como el frontal o parietal). Puede observarse adelgazamiento de las tablas óseas interna o externa; en tumores intratemporales puede observarse remodelación de las trabéculas intercelulares y dar lugar a un patrón característico de panal de abejas.¹⁹

En casos de afectación al tejido blando o vascularizada es útil la imagen de resonancia magnética o angiografía, que evidencian una intensidad de señal intermedia o baja en secuencia T1, en secuencia T2 señal hiperintensa, debido al estroma fibroadiposo y existencia de sangre venosa de bajo flujo, con realce intenso y heterogéneo con contraste.²⁰

La angiografía (convencional o por resonancia magnética) es de utilidad para detectar flujo arterial o venoso proveniente de la lesión; la ventaja de la primera es la visualización de pequeños vasos, mientras que la resonancia magnética es un estudio no invasivo. La irrigación y nutrición de los hemangiomas intratemporales suelen surgir de la arteria auricular posterior y la arteria occipital.²¹

El tratamiento depende del tamaño, localización, riesgo de complicaciones y síntomas y debe individualizarse aunque la piedra angular sigue siendo la cirugía en pacientes sintomáticos.²² En lesiones mucocutáneas se han indicado beta-bloqueadores, como el propranolol, con

el fin de provocar involución por su inducción de vasoconstricción e inhibición de factores proangiogénicos, con resultados variables;^{23,24} sin embargo, aun en hemangiomas infantiles de tipo capilar, deja lesiones residuales que pudiesen requerir researse.²⁵

Los accesos quirúrgicos dependen de la extensión de la lesión; en caso de hemangiomas pequeños limitados al conducto auditivo externo, la resección macroscópica o endoscópica transcanal puede ser útil, y para los de mayor volumen o que afectan la caja timpánica o mastoides, se recomienda la mastoidectomía (de muro bajo o alto según la extensión) bajo visión microscópica.

El acceso endaural es el más utilizado, seguido por el transcanal;^{26,27} a diferencia de los casos descritos en la bibliografía, en los que el tratamiento suele limitarse a la resección local. En la paciente del caso fue necesario identificar y controlar el pedículo vascular intramastoideo, cuyo acceso endaural permitió la exposición, la resección completa, la preservación de la anatomía y la reconstrucción del conducto auditivo externo.

CONCLUSIONES

El hemangioma cavernoso del conducto auditivo externo con extensión mastoidea es una manifestación extremadamente rara. La tomografía computada y la resonancia magnética son decisivas para identificar la extensión ósea y planificar la intervención quirúrgica. El tratamiento debe individualizarse, la cirugía es la piedra angular y limita recurrencias. El acceso endaural ampliado permite el control del pedículo vascular mastoideo, la resección completa y la reconstrucción anatómica del conducto, por lo que constituye una estrategia quirúrgica segura y eficaz.

REFERENCIAS

1. Flors L, Park AW, Norton PT, et al. Malformaciones vasculares y tumores de partes blandas. Parte 1: clasificación, papel de las pruebas imagen y lesiones de alto flujo. *Radiología* 2019; 61 (1): 4-15. <https://doi.org/10.1016/j.rx.2017.11.006>
2. Enjolras O. Classification and management of the various superficial vascular anomalies: hemangiomas and vascular malformations. *J Dermatol* 1997; 24 (11): 701-10. <https://doi.org/10.1111/j.1346-8138.1997.tb02522.x>
3. Marzouqi S, Roa H. Hemangioma of the external auditory canal and temporal bone: a case report and comprehensive literature review. *Ear Nose Throat J* 2024; 103 (12): NP720-6. <https://doi.org/10.1177/01455613211029795>
4. Barnes L. Surgical pathology of the head and neck. CRC Press; 2019: 1849.
5. Han D, Kim S, Jung JH, Chang KH. Cavernous hemangioma of the mastoid antrum. *J Int Adv Otol* 2024; 20 (4): 372-4. <https://doi.org/10.5152/iao.2024.23117>
6. Finn MC, Glowacki J, Mulliken JB. Congenital vascular lesions: clinical application of a new classification. *J Pediatr Surg* 1983; 18 (6): 894-900. [https://doi.org/10.1016/s0022-3468\(83\)80043-8](https://doi.org/10.1016/s0022-3468(83)80043-8)
7. Moon JH, Hwang DJ, Kim JS, et al. Clinical study of the hemangioma of the head and neck in adult. *Korean J Otolaryngol Head Neck Surg* 2000; 878-82.
8. Carrasco-Moro R, García-Navarrete E, Navas-García M, Adrados de Llano M, García de Sola R. Hemangioma cavernoso intraóseo craneal. *Neurocirugía* 2009; 20 (6): 559-62.
9. Pulec JL, Deguine C. Attic angioma. *Ear Nose Throat J* 1998; 77 (5): 362.
10. Ahuja T, Jaggi N, Kalra A, et al. Hemangioma: review of literature. *J Contemp Dent Pract* 2013; 14 (5): 1000-7. <https://doi.org/10.5005/jp-journals-10024-1440>
11. Magliulo G, Parrotto D, Sardella B, et al. Cavernous hemangioma of the tympanic membrane and external ear canal. *Am J Otolaryngol* 2007; 28 (3): 180-3. <https://doi.org/10.1016/j.amjoto.2006.03.012>
12. Reeck JB, Yen TL, Szmit A, Cheung SW. Cavernous hemangioma of the external ear canal. *Laryngoscope* 2002; 112 (10): 1750-2. <https://doi.org/10.1097/00005537-200210000-00007>
13. Tiago RSL, Gil FM, Ribeiro JT, et al. Tympanic paraganglioma: two cases. *Braz J Otorhinolaryngol* 2007; 73 (1): 137. [https://doi.org/10.1016/S1808-8694\(15\)31140-X](https://doi.org/10.1016/S1808-8694(15)31140-X)

14. Yang G, Li C, Chen X, et al. Large capillary hemangioma of the temporal bone with a dural tail sign: A case report. *Oncol Lett* 2014; 8 (1): 183-6. <https://doi.org/10.3892/ol.2014.2143>
15. Naama O, Gazzaz M, Akhaddar A, et al. Cavernous hemangioma of the skull: 3 case reports. *Surg Neurol* 2008; 70 (6): 654-9. <https://doi.org/10.1016/j.surneu.2007.05.052>
16. Leshia E, Dugan JE, Cecia A, et al. Management and outcomes of facial nerve hemangiomas: a systematic review of the literature. *J Neurol Surg Part B Skull Base* 2025; 86 (3): 262-70. <https://doi.org/10.1055/a-2301-3761>
17. Bovo R, Ciorba A, Castiglione A, Martini A. Cavernous hemangioma of the external ear: case report and literature review. *B-ENT* 2010; 6 (2): 127-30.
18. Kim CH, Lee HS, Kim SY, Shin JE. Unusual tumors obstructing the external auditory canal: report of two cases. *J Audiol Otol* 2019; 23 (1): 59-62. <https://doi.org/10.7874/jao.2018.00045>
19. Biancardino AA, Marrone S, Paolini F, et al. Coexistence of mastoid, frontal and vertebral hemangiomas In a patient with diabetic neuropathy: Possible correlation between diabetic angiopathy and intraosseous neoangiogenesis. *Radiol Case Rep* 2024; 19 (8): 2937-42.
20. Lo WW, Shelton C, Waluch V, et al. Intratemporal vascular tumors: detection with CT and MR imaging. *Radiology* 1989; 171 (2): 445-8. <https://doi.org/10.1148/radiology.171.2.2704809>
21. Torii Y, Hosoya M, Hasebe N, et al. Resection of a large cavernous hemangioma following preoperative embolization in a child's temporal bone. *J Int Adv Otol* 2021; 17 (3): 269-74. <https://doi.org/10.5152/iao.2021.8755>
22. Alshalan A, Khurayzi T, Assiri M, Alsanosi A. Clinical approaches to external auditory canal hemangiomas: A systematic review. *Ear Nose Throat J.* 2024;103(2):90-9.
23. Yu Z, Cai R, Chang L, et al. Clinical and radiological outcomes of infantile hemangioma treated with oral propranolol: A long-term follow-up study. *J Dermatol* 2019; 46 (5): 376-82. <https://doi.org/10.1111/1346-8138.14853>
24. Fath L, Simon F, Levy R, et al. Dangers and therapeutic difficulties of intracranial hemangioma in infants: A CARE case report. *Eur Ann Otorhinolaryngol Head Neck Dis* 2024; 141 (4): 227-30. <https://doi.org/10.1016/j.anorl.2024.02.001>
25. Hecht DA, Jackson CG, Grundfast KM. Management of middle ear hemangiomas. *Am J Otolaryngol* 2001; 22 (5): 362-6. <https://doi.org/10.1053/ajot.2001.26498>
26. Alsudays A, Albilasi T, Alenezi M, et al. Infantile hemangioma of external auditory canal. *Clin Case Rep* 2022; 10 (4): e05787. <https://doi.org/10.1002/ccr3.5787>
27. Fandiño K, Gómez-Delgado A, López JP. Open reduction of condylar fracture through a modified endaural approach. *J Maxillofac Oral Surg* 2022; 21 (3): 936-8. <https://doi.org/10.1007/s12663-022-01746-x>



Adenoma pleomorfo en la glándula parótida accesoria: localización inusual de un tumor frecuente

Pleomorphic adenoma in parotid gland: Unusual location of a common tumor.

Kenia Yanira Baños Hernández,¹ Leonardo Padilla Aguilar,³ Ulises Popoca Barriga,⁴ Montserrat Ramírez Rivas²

¹ Otorrinolaringología.

² Médico interno de pregrado.

Hospital Ángeles Lindavista, Ciudad de México.

³ Otorrinolaringología, Hospital Juárez de México, Ciudad de México.

⁴ Anatomía Patológica y Hematopatología, Hospital General Regional 1 Dr. Carlos Mac Gregor Sánchez Navarro, IMSS, Ciudad de México.

Correspondencia

Kenia Yanira Baños Hernández
conbh@hotmail.com

Recibido: 26 de noviembre 2025

Aceptado: 15 de mayo 2026

Este artículo debe citarse como: Baños-Hernández KY, Padilla-Aguilar L, Popoca-Barriga U, Ramírez-Rivas M. Adenoma pleomorfo en la glándula parótida accesoria: localización inusual de un tumor frecuente. *An Orl Mex* 2026; 71 (2): 171-176.

PARA DESCARGA

<https://doi.org/10.24245/aorl.v71i2.10879>

<https://otorrino.org.mx>
<https://nietoeditores.com.mx>

Resumen

ANTECEDENTES: El adenoma pleomorfo es el tumor benigno más frecuente de las glándulas salivales con predominio en la glándula parótida. Su localización en una glándula parótida accesoria es excepcional, lo que puede dificultar el diagnóstico clínico inicial.

CASO CLÍNICO: Paciente femenina de 68 años, con aumento de volumen en la región malar izquierda, indolora y sin síntomas agregados. Tenía una lesión con bordes bien delimitados y crecimiento lento. La tomografía del macizo facial reveló un nódulo rostral en el área de la región malar izquierda. La biopsia por aspiración con aguja fina resultó no concluyente, por lo que se hizo escisión quirúrgica completa de la lesión; el estudio histopatológico confirmó el diagnóstico de adenoma pleomorfo en la glándula parotídea accesoria.

CONCLUSIONES: El adenoma pleomorfo en la glándula parótida accesoria constituye una afección a considerar en el diagnóstico de tumoraciones faciales. El reconocimiento oportuno y tratamiento adecuado disminuyen el riesgo de recurrencias.

PALABRAS CLAVE: Adenoma pleomorfo; tumor de las glándulas salivales; glándula parótida.

Abstract

BACKGROUND: Pleomorphic adenoma is the most common benign tumor of the salivary glands, mainly occurring in the parotid gland. Its occurrence in the accessory parotid gland is rare and can complicate the initial clinical diagnosis.

CLINICAL CASE: A 68-year-old female patient with painless, asymptomatic enlargement of the left malar region. The lesion was described as having well-defined, slow-growing borders, and a CT scan of the facial mass revealed a nodular lesion in the left malar region. A fine-needle aspiration biopsy was inconclusive. Complete surgical excision of the lesion was performed, and histopathological examination confirmed the diagnosis of pleomorphic adenoma of the accessory parotid gland.

CONCLUSIONS: Pleomorphic adenoma of the accessory parotid gland should be considered in the differential diagnosis of facial masses. Early detection and appropriate management can reduce the risk of recurrence.

KEYWORDS: Pleomorphic adenoma; Tumor of the salivary glands; Parotid gland.

ANTECEDENTES

La glándula parótida es la más grande de las tres glándulas salivales mayores; se localiza debajo del arco cigomático y se encuentra superficial al músculo masetero. Se divide en dos lóbulos, superficial y profundo.¹ La glándula parótida accesoria es una estructura anatómica que se encuentra en el 10-56% de la población en general.² Se sitúa entre las ramas cigomática y bucal del nervio facial.¹ Las lesiones neoplásicas de la glándula parótida accesoria son poco comunes; se reportan solo del 1 al 7.7% de todos los casos, de los que el 75% son tumoraciones benignas.³

El tumor benigno más frecuente de las glándulas salivales es el adenoma pleomorfo o tumor mixto; representa el 50% de todas las neoplasias salivales.⁴ Es una mezcla de elementos ductales, mioepiteliales o ambos, rodeados de una nítida capa fibrosa. En términos macroscópicos, los adenomas pleomorfos tienden a formar tumores bien definidos, ovoides o redondos, frecuentemente encapsulados, aunque esta cápsula puede estar parcial o completamente ausente.⁵ El 60% de los casos ocurren entre la tercera y quinta décadas de la vida; la edad promedio de aparición es a los 44 años, con predominio femenino.⁶

Las lesiones parotídeas accesorias suelen manifestarse como una tumoración no dolorosa en la zona media de la mejilla; generalmente sin otros síntomas, es difícil el diagnóstico basado únicamente en la evaluación clínica.⁵

CASO CLÍNICO

Paciente femenina de 68 años, con aumento de volumen en la región malar izquierda de cinco meses de evolución. La lesión medía aproximadamente 2.5 cm de diámetro, sin cambios tróficos de la piel, ni dolor a la digitopresión o trismus. En la exploración física se observó aumento de volumen en la región malar izquierda con bordes bien definidos, no fijo a planos profundos, indoloro y sin cambios en la temperatura local. No tenía enrojecimiento en la cavidad oral, ni características salivales; se observó aumento de volumen en la región del conducto de Stenon. **Figura 1A**

La tomografía del macizo facial reportó un nódulo rostral al masetero izquierdo, con características sugerentes de tejido parotídeo accesorio de aproximadamente 18 x 15 x 19 mm con volumen aproximado de 2.7 cc. **Figura 1B y C**

La biopsia por aspiración con aguja fina reportó material insuficiente para el análisis citológico, por lo que se decidió la extirpación de la tumoración.

Se practicó un acceso transoral (**Figura 2**), con reporte de histopatología de adenoma pleomorfo de la región malar izquierda (**Figura 3**). La paciente tuvo buena evolución sin afección facial a cinco años de seguimiento. **Figura 4A**

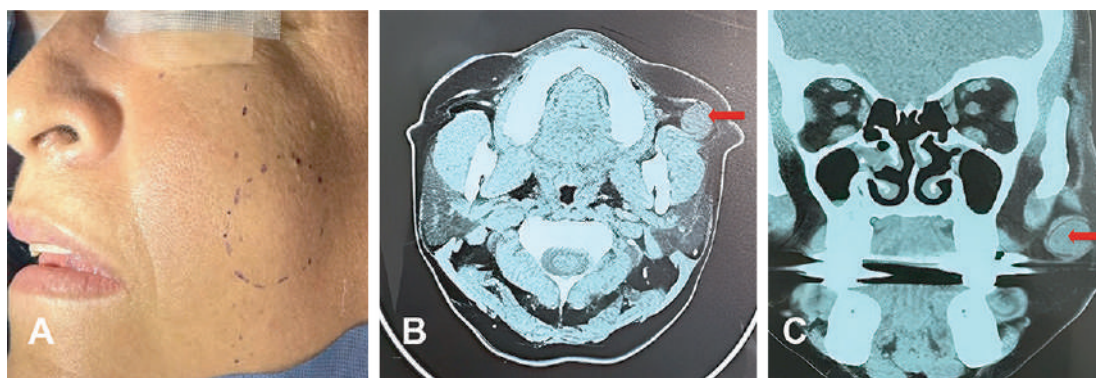


Figura 1

Imágenes representativas de la exploración física y tomografía axial computada. **A.** Aumento de volumen en la mejilla izquierda. **B.** Corte axial de la TAC del macizo facial; la flecha roja señala una lesión de bordes bien definidos en la región malar izquierda. **C.** Corte coronal del macizo facial que muestra una lesión ovoidea de bordes bien definidos en la región malar izquierda (flecha roja).

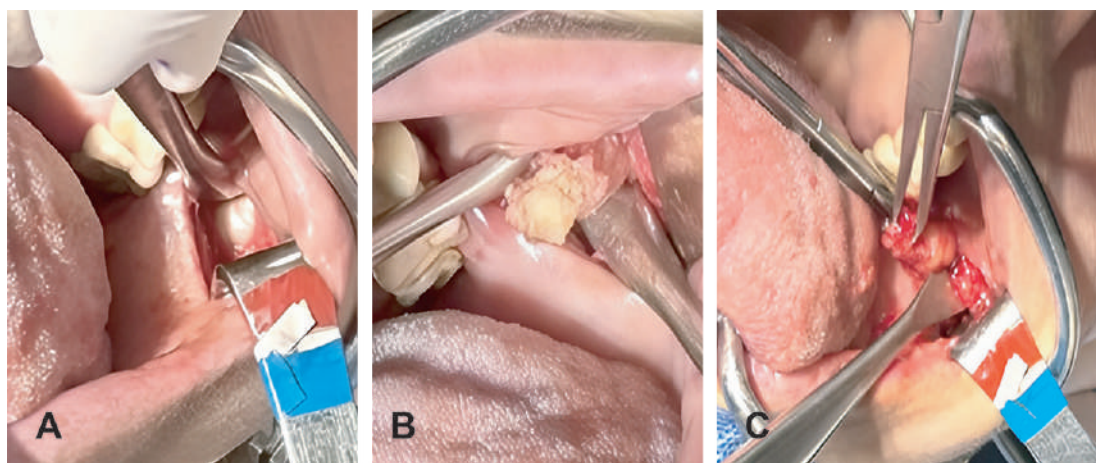


Figura 2

Imágenes representativas de la resección de la lesión tumoral. **A.** Lesión ocupativa en la región malar izquierda. **B.** Imagen intraoperatoria de la tumoración nodular redondeada bien delimitada con cápsula que se rompió parcialmente al momento de la extracción; se observa salida de material de consistencia firme, caseoso de color amarillento en la región malar izquierda. **C.** Escisión quirúrgica total de la lesión ocupativa de la región malar izquierda.

DISCUSIÓN

Las lesiones que surgen de la glándula parótida accesoria son clínicamente raras, lo que dificulta su diagnóstico. La aparición del adenoma pleomorfo en la glándula parótida accesoria es excepcional, con escasos casos reportados en la bibliografía.^{7,8,9} Esta presentación infrecuente genera dificultades en el diagnóstico clínico inicial, especialmente cuando se manifiesta como una tumoración indolora en la región geniana. El diagnóstico diferencial incluye enfermedad de las glándulas salivales menores, lipomas, quistes dermoides, linfoadenopatías y tumores de origen mesenquimatoso.¹⁰ El adenoma pleomorfo se distingue por ser firme, móvil, indoloro y de crecimiento lento, con proliferación de células epiteliales y mioepiteliales en un estroma mixoide, cartilaginoso o hialino. El lipoma revela densidad grasa homogénea sin componente epitelial; el quiste dermoide contiene queratina y estruc-

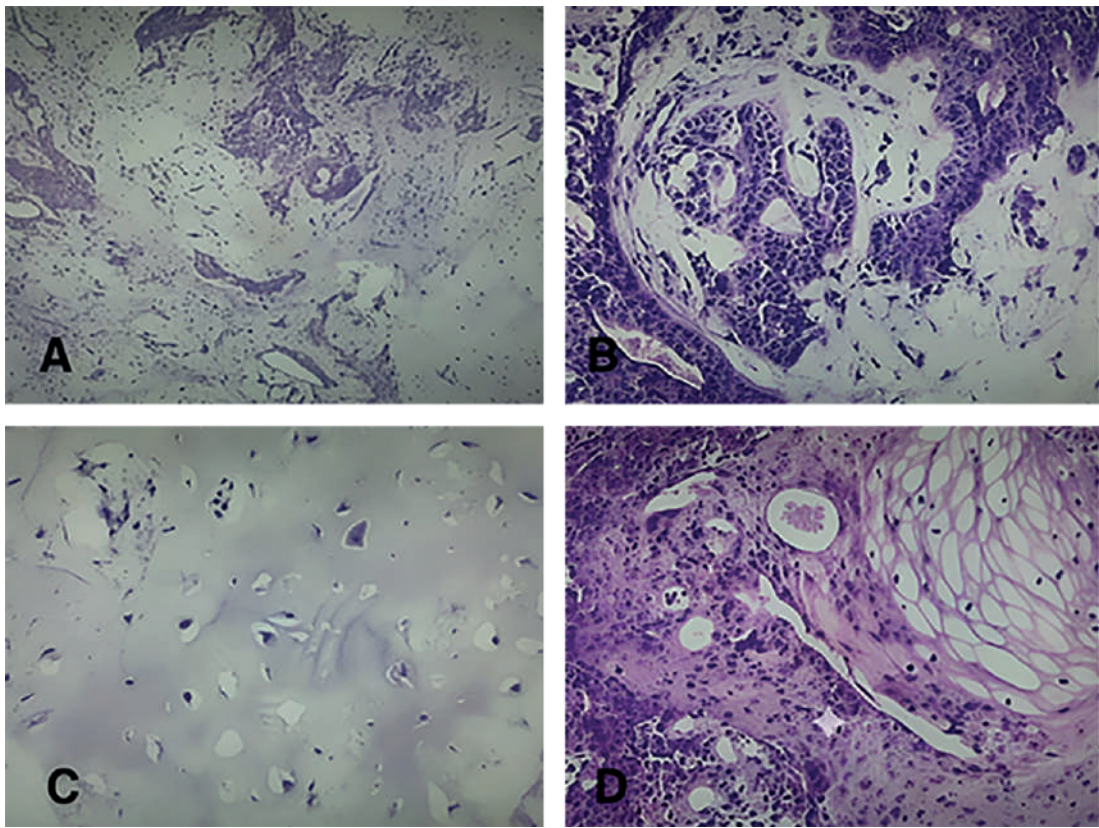


Figura 3

Análisis histopatológico de la tumoración extraída. **A.** Imagen panorámica representativa (objetivo 4X) que muestra un tumor mixto de apariencia bifásica, estroma hipocelular mixoide ligeramente basofílico con grupos celulares epiteliales tipo glandular y otras más aplanadas tipo mioepitelial. **B.** Acercamiento (objetivo de 10X) donde se identifica epitelio glandular cúbico con patrón tubular, sin pleomorfismo y células planas alargadas mioepiteliales. **C.** Campo representativo de un acercamiento con objetivo 40X que hace evidente el estroma fibromixoide, de aspecto basofílico con células estrelladas a alargadas sin atipia, con zonas condroides poco definidas a la derecha de la imagen. **D.** Grupos celulares del epitelio glandular con fenómeno de metaplasia al epitelio escamoso sin datos de displasia.

turas anexiales sin evidencia de tejido glandular y los tumores mesenquimatosos suelen ser dolorosos y con características vasculares.¹⁰ Es necesaria una evaluación integral e histopatológica para tener un diagnóstico exacto.

El diagnóstico se establece a partir de la historia clínica, con estudios de imagen y procedimientos citológicos. Los auxiliares diagnósticos más utilizados son la ultrasonografía, la tomografía computada, la resonancia magnética y la biopsia por aspiración con aguja fina.⁶ En la resonancia magnética los hallazgos característicos observados son: una tumoración lobulada, sólida, heterogénea, parcialmente capsulada y señal alta en T2 por su componente mixoide; este hallazgo depende del tamaño tumoral. En las tumoraciones extensas puede identificarse tejido heterogéneo secundario a necrosis, hemorragia y formación de quistes.⁶ En el ultrasonido se encuentran lesiones hipocogénicas o isoecogénicas en comparación con la glándula parótida sana, que en ocasiones contiene pequeñas calcificaciones.⁶ En la paciente del caso la tomografía axial computada (TAC) del macizo facial mostró una imagen lobulada sugerente de tejido parotídeo accesorio con dimensiones de 18 x 15 x 19 mm y un volumen

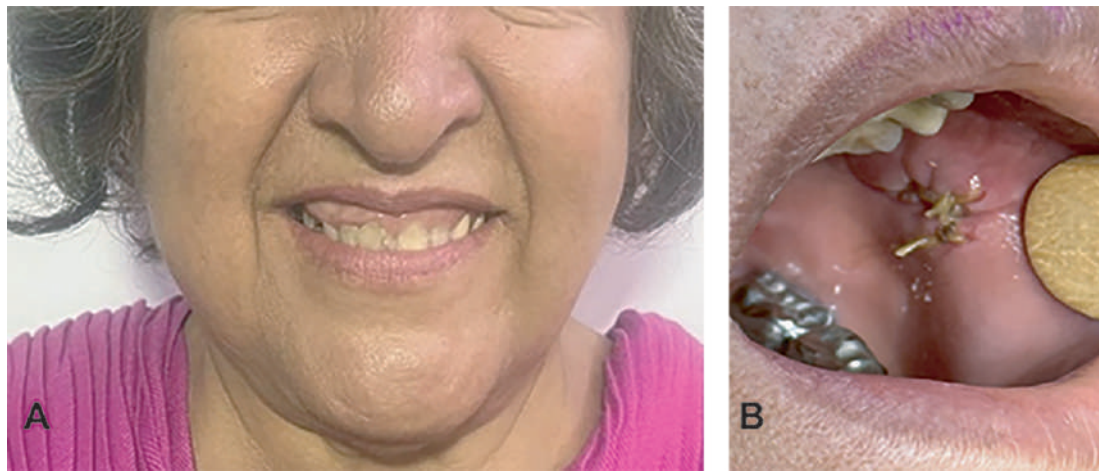

Figura 4

Seguimiento posoperatorio. **A.** Ausencia de parálisis facial en la paciente. **B.** Evolución posresección documentada a los siete días de efectuado el procedimiento.

aproximado de 2.7 cc. La biopsia suele evidenciar una mezcla de células epiteliales ductales, mioepiteliales y plasmocitoides inmersas en estroma fibrilar o mixoide.^{11,12}

El tratamiento quirúrgico recomendado puede ser mediante cuatro accesos descritos en la bibliografía: transfacial directo, parotidectomía estándar preauricular, parotidectomía preauricular asistida por endoscopia o transoral.² Este último se indica en tumores menores de 3 cm, con localización proximal al conducto parotídeo y en la región anterior del masetero como en la paciente del caso, y sin riesgo de lesiones al nervio facial.^{13,14}

El aspecto macroscópico suele ser grisáceo-blanco con áreas necróticas, aunque su apariencia es variable. Los tipos histológicos incluyen el mixoide, celular y mixto. En términos microscópicos, se observan islotes de células fusiformes sobre un fondo que puede ser mucoide, mixoide, cartilaginoso o hialino con una capa interna de células epiteliales, una capa externa de células mioepiteliales y una pseudocápsula fibrosa de grosor variable.¹⁵

El adenoma pleomorfo es un tumor benigno que puede mostrar áreas de metaplasia escamosa o recurrencia (3.1%) con transformación maligna (6.2%), incluso, después de 12 años, por lo que el seguimiento posoperatorio resulta indispensable.¹⁶ El riesgo de recurrencia y malignidad puede estar influido por factores como escisión incompleta, tamaño del tumor, subtipo histológico, nódulos satélites y encapsulación incompleta.¹⁷

CONCLUSIONES

El adenoma pleomorfo de la glándula parótida accesoria representa una enfermedad poco frecuente. La identificación precisa de esta lesión requiere un alto índice de sospecha clínica y el uso complementario de estudios de imagen y evaluación histopatológica. El acceso quirúrgico es el tratamiento de elección, el transoral es una opción segura y estética en lesiones pequeñas, que permite la resección completa con riesgo menor de complicaciones.

REFERENCIAS

1. Heidmann E, Baatjes KJ, Correia J. Anatomy of the parotid duct: Assessing variations of the parotid gland drainage pattern. *Transl Res Anat* 2021; 25: 100152. <https://doi.org/10.1016/j.tria.2021.100152>

2. Hasegawa K, Sukegawa S, Ono S, et al. Endoscopic-assisted resection of pleomorphic adenoma in the accessory parotid gland. *J Med Invest* 2021; 68 (3.4): 376-380. <https://doi.org/10.2152/jmi.68.37>
3. Wang G, Tang H, Li B, et al. Endoscopic transoral approach to accessory parotid tumors-an updated approach and literature review. *Gland Surg* 2024; 13 (11): 1931-1941. <https://dx.doi.org/10.21037/gS-24-294>
4. Bahbah S, Chbicheb S. Pleomorphic adenoma of the cheek. Case report with review. *Int J Odontostomat* 2020; 14 (4): 653-657.
5. Almeslet AS. Pleomorphic adenoma: A systematic review. *Int J Clin Pediatr Dent* 2020; 13 (3): 284-287. <https://doi.org/10.5005/jp-journals-10005-1776>
6. AlWatban Z, AlAnsari H, AlAseeri D, et al. Pleomorphic adenoma of the oral cavity: Systematic review. *Indian J Otolaryngol Head Neck Surg* 2023; 75 (4): 3288-304. <https://doi.org/10.1007/s12070-023-03927-7>
7. Allouch I, Rahim H, Boumendil I, et al. Pleomorphic adenoma of the inner side of the cheek. *Sch J Med Case Rep* 2021; 5: 485-7. <https://doi.org/10.36347/sjmcr.2021.v09i05.004>
8. La Macchia R, Stefanelli S, Lenoir V, et al. Pleomorphic adenoma originating from heterotopic salivary tissue of the upper neck: A diagnostic pitfall. *Case Rep Otolaryngol* 2017; 2017: 1-5. <https://doi.org/10.1155/2017/5767396>
9. Rao PK, Shetty SR, Hegde D. Ectopic pleomorphic adenoma. *N Am J Med Sci* 2012; 4 (4): 190-2. <https://doi.org/10.4103/1947-2714.94947>
10. Matsumiya-Matsumoto Y, Morita Y, Uzawa N. Pleomorphic adenoma of the salivary glands and epithelial-mesenchymal transition. *J Clin Med* 2022; 11 (14): 4210. <https://doi.org/10.3390/jcm11144210>
11. Lukšić I, Suton P, Rogić M, Dokuzović S. Accessory parotid gland tumours: 24 years of clinical experience. *Int J Oral Maxillofac Surg* 2012; 41 (12): 1453-7. <https://doi.org/10.1016/j.ijom.2012.09.016>
12. Heaton CM, Chazen JL, Van Zante A, et al. Pleomorphic adenoma of the major salivary glands: Diagnostic utility of FNAB and MRI. *Laryngoscope* 2013; 123 (12): 3056-60. <https://doi.org/10.1002/lary.24247>
13. Kaneko K, Kanai R. Cavernous hemangioma of the accessory parotid gland. *J Craniofac Surg* 2011; 22 (6): e28-9. <https://doi.org/10.1097/SCS.0b013e31822ec9a>
14. Okui T, Ibaragi S, Fujita M, Sasaki A. A case of pleomorphic adenoma originating from accessory parotid gland. *J Maxillofac Oral Surg* 2021; 20 (4): 573-6. <https://doi.org/10.1007/s12663-019-01241-w>
15. Passi D, Ram H, Dutta SR, et al. Pleomorphic adenoma of soft palate: unusual occurrence of the major tumor in minor salivary gland—A case report and literature review. *J Maxillofac Oral Surg* 2017; 16 (4): 500-5. <https://doi.org/10.1007/s12663-015-0799-9>
16. Valstar MH, Andreasen S, Bhairosing PA, McGurk M. Natural history of recurrent pleomorphic adenoma: implications on management. *Head Neck* 2020; 42 (8): 2058-66. <https://doi.org/10.1002/hed.26137>
17. Kiciński K, Mikaszewski B, Stankiewicz C. Risk factors for recurrence of pleomorphic adenoma. *Otolaryngol Pol* 2016; 70 (3): 1-7. <https://doi.org/10.5604/00306657.1193691>



Estapedectomía en pacientes con nervio facial dehiscente y procidente. El papel del fresado del promontorio como alternativa quirúrgica

Stapedectomy in patients with dehiscence and overhanging facial nerve. The role of promontory drilling as a surgical alternative.

José Guillermo Roberto Hernández Valencia,¹ Eloisa Jiménez López,² Samuel Aguilera Hernández³

¹ Otorrinolaringología y cirugía de cabeza y cuello. Práctica privada, Ciudad de México.

² Otorrinolaringología y cirugía de cabeza y cuello, Hospital Juárez de México. Práctica privada, Ciudad de México.

³ Otorrinolaringología y cirugía de cabeza y cuello. Práctica privada, Ciudad de México y Estado de México.

Correspondencia

Eloisa Jiménez López
elojimenez505@gmail.com

Recibido: 25 de septiembre 2025

Aceptado: 14 de mayo 2026

Este artículo debe citarse como: Hernández-Valencia JGR, Jiménez-López E, Aguilera-Hernández S. Estapedectomía en pacientes con nervio facial dehiscente y procidente. El papel del fresado del promontorio como alternativa quirúrgica. *An Orl Mex* 2026; 71 (2): 177-182.

PARA DESCARGA

<https://doi.org/10.24245/aorl.v71i2.10781>

<https://otorrino.org.mx>
<https://nietoeditores.com.mx>

Resumen

ANTECEDENTES: La estapedectomía es un procedimiento habitual en pacientes con otosclerosis e hipoacusia conductiva. Sin embargo, puede representar un reto quirúrgico cuando existen variaciones anatómicas del nervio facial en su segmento timpánico, especialmente cuando hay dehiscencia y procidencia que dificultan la visualización de la platina del estribo y el nicho de la ventana oval.

CASOS CLÍNICOS: Se comunican tres casos en los que se practicó fresado del labio anterior del promontorio debido a que el nervio facial procidente cubría completamente la ventana oval. En los tres pacientes se hizo fresado con sistema *skeeter* y fresa cortante de 0.8 mm, colocando prótesis tipo Schuknecht de 4.25 mm.

Dos pacientes tuvieron vértigo posquirúrgico que se curó en una semana. La brecha aéreo-ósea posquirúrgica fue de 11, 7 y 16 dB, respectivamente. Ninguna paciente manifestó deterioro en la conducción ósea a 4 kHz. La ganancia auditiva promedio fue de 43 dB.

CONCLUSIONES: Ante una situación no predecible en la anatomía del nervio facial, el fresado del promontorio representa una alternativa quirúrgica eficaz cuando el nervio facial dehiscente y prociendente impide la visualización del nicho de la ventana oval.

PALABRAS CLAVE: Nervio facial; estapedectomía; otosclerosis; hipoacusia conductiva.

Abstract

BACKGROUND: Stapedectomy is a common procedure in patients with otosclerosis and conductive hearing loss. However, it can present a surgical challenge when there are anatomical variations of the facial nerve in its tympanic segment, especially when dehiscence and prolapse are present, hindering visualization of the stapes footplate and the oval window niche.

CLINICAL CASES: Three female cases in which promontory drilling was performed because the facial nerve was found to be overhanging and completely covering the oval window. In all three patients, the anterior lip of the promontory was drilled using a skeeter drill and a 0.8 mm bur, and a 4.25 mm Schuknecht prosthesis was implanted. Two patients experienced postoperative vertigo lasting one week. The postoperative air-bone gap (ABG) was 11, 7, and 16 dB, respectively. None of the patients showed a 4 kHz hearing loss, and the average hearing gain was 43 dB.

CONCLUSIONS: In situations where the anatomy of the facial nerve is unpredictable, several alternatives are available; promontory drilling is a viable option to improve visualization of the oval window niche.

KEYWORDS: Facial nerve; Stapedectomy, Otosclerosis; Conductive hearing loss.

ANTECEDENTES

La estapedectomía es un procedimiento habitual en pacientes con otosclerosis e hipoacusia conductiva. Sin embargo, puede representar un reto quirúrgico cuando existen variaciones anatómicas del nervio facial en su segmento timpánico, especialmente cuando hay dehiscencia y prociendencia que dificultan la visualización de la platina del estribo y el nicho de la ventana oval.¹

La dehiscencia del nervio facial se ha reportado entre el 41 y el 75%,² mientras que la prociendencia ocurre aproximadamente en el 7% de los casos.³ Estas variantes anatómicas, asociadas con nichos estrechos o profundos de la ventana oval, pueden impedir la colocación adecuada de la prótesis. **Figura 1**

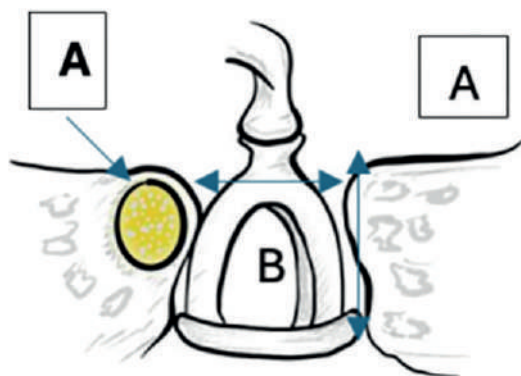


Figura 1

A. Situación de la porción timpánica del nervio facial en el acueducto de Falopio. **B.** Estrechez del nicho de la ventana oval.

La tomografía computada prequirúrgica con cortes finos axiales y coronales (aproximadamente 0.6 mm) permite evaluar variaciones: dehiscencia del canal semicircular superior, fijación congénita del martillo, focos de otospongiosis, así como medir la altura del nicho de la ventana oval.⁴ Los valores menores a 1.4 mm se asocian con mayor dificultad quirúrgica. **Figura 2**

Se han descrito diversas técnicas para enfrentar esta situación, que incluyen la retracción intermitente del nervio facial, como lo describe Senturk³ retrayendo al nervio facial con un microelevador 5 segundos y liberándolo por 20 segundos para permitir la recuperación de su irrigación o interposición de pericondrio.

Cuando el nervio está cubriendo la platina, puede recurrirse a la técnica descrita por Inserra⁵ que consiste en vaporizar la porción superior del promontorio con láser KTP, o fresado del promontorio, como lo describe Lippy.¹ En caso de no contar con el instrumental adecuado y la experiencia suficiente en este tipo de cirugía se sugiere abandonar el procedimiento quirúrgico.

Este artículo describe nuestra experiencia con la técnica de fresado del promontorio (**Figura 3**) utilizando el fresado Skeeter, devastando el labio anterior del promontorio de medial a latero-superior, hasta encontrar un área adelgazada del vestíbulo (la apertura que se puede completar con pico fino de 45 o 90°), hasta crear un espacio donde colocar el tallo de la prótesis. **Figura 4**

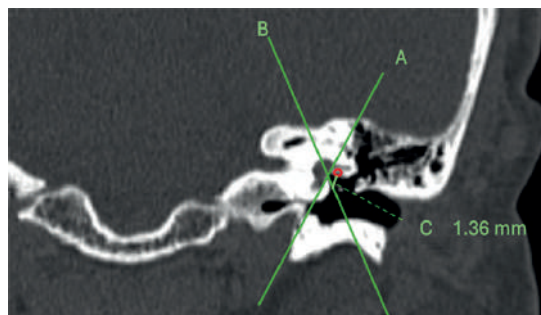


Figura 2

Medición de la altura del nicho de la ventana oval. Se trazan tres líneas sobre la imagen. La primera paralela a la ventana oval (A), la segunda perpendicular al margen inferior de la ventana (B), la tercera línea perpendicular al margen inferior del nervio facial en su segmento timpánico (círculo rojo) que contacta de manera perpendicular a la línea B (C).




Figura 3

Fresado de promontorio que utilizamos para acceso de la ventana.

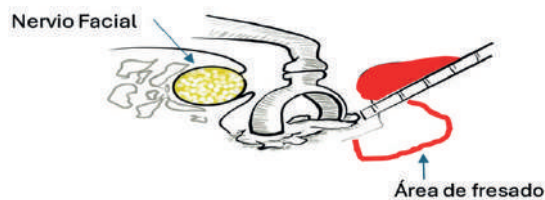

Figura 4

Fresado de promontorio (rojo sólido) y fresado en los márgenes de la ventana oval con el promontorio (línea roja).

El fresado del promontorio puede ocasionar decremento en la conducción ósea en el posoperatorio, sobre todo a 4 kHz, así como acúfeno y vértigo.¹

CASOS CLÍNICOS

Se practicó estapedectomía con fresado del labio anterior del promontorio en cinco pacientes durante un periodo de siete años. Dos pacientes se perdieron en el seguimiento, por lo que se comunican tres casos, todas mujeres, con edad promedio de 51 años.

Todas tenían otosclerosis bilateral y se intervinieron del oído izquierdo. En la exploración prequirúrgica tenían hipoacusia conductiva de predominio izquierdo, sin vértigo, acúfeno o parálisis facial.

Se revisaron las audiometrías y logaudiometrías prequirúrgicas y a los tres meses posquirúrgicos. Se calculó la brecha aéreo-ósea posquirúrgica para determinar el éxito de la cirugía mediante el promedio de tonos puros en 500, 1000, 2000 y 4000 Hz debido a la ausencia de medición en 3000 Hz.⁵

Se comparó la logaudiometría para valorar la máxima discriminación fonémica alcanzada posterior a la estapedectomía, que mostró mejoría en todas las pacientes. **Cuadro 1**

Al no contar con medición a 3 kHz en las audiometrías (la adecuada para calcular el promedio de tonos puros) se utilizó la frecuencia de 4 kHz. La paciente 1 tenía hipoacusia severa, la 2 hipoacusia moderada y la 3 hipoacusia profunda, cifras de la audiometría de tonos puros del aérea prequirúrgica. En el posoperatorio se observó hipoacusia leve en las dos primeras y moderada en la paciente 3.

La brecha aérea-ósea posquirúrgica fue de 11, 7 y 16 dB. La ganancia auditiva fue de 40 a 50 dB (promedio: 43 dB). Ninguna paciente mostró deterioro de la conducción ósea a 4 kHz.

Cuadro 2

DISCUSIÓN

La dehiscencia del acueducto de Falopio durante la práctica de la estapedectomía se ha reportado entre el 3 y el 11.4% y la prociencia en el 7%.³

La técnica quirúrgica para crear un espacio donde colocar el tallo de la prótesis en pacientes con nervio facial dehiscente y prociencia que oculte a la ventana oval puede hacerse fresando el promontorio con el *skeeter*, como lo reporta Lippy. De las 25 pacientes las indicaciones para fresado de promontorio fueron nervio facial prociencia, promontorio que cubría la ventana oval,

Cuadro 1. Logaudiometría pre y posquirúrgica

Paciente	Logaudiometría	
	Prequirúrgica	Posquirúrgica
1	100% a 80 y 100 dB	100% a 50 y 70 dB
2	100% a 80 y 100 dB	100% a 40 y 60 dB
3	100% a 100 dB	100% a 60 y 80 dB

Cuadro 2. Resultados de promedio de tonos puros (aérea y ósea) y brecha aérea-ósea posquirúrgica

Paciente	Oído operado	Promedio de tonos puros aire prequirúrgica (dB)	Promedio de tonos puros aire posquirúrgica (dB)	Promedio de tonos puros óseo posquirúrgica (dB)	Brecha aérea-ósea posquirúrgica (dB)	Ganancia de decibelios posquirúrgica
1	Izquierdo	70	31	20	11	50
2	Izquierdo	57	22	15	7	40
3	Izquierdo	91	52	36	16	40

nicho estrecho y ventana oval con foco de otosclerosis obliterativa y rama larga del yunque que sobrepasaba el área de la ventana oval, situación (esta última) que no hemos observado.¹

En el estudio de Senturk y su grupo³ hubo 11 de 25 pacientes con dehiscencia sin mencionar el grado de prociencia, aunque consideraron la presencia de ésta aunque fuera mínima. Hicieron referencia de la colocación de pericondrio sobre el nervio facial; sin embargo, la consideramos inadecuada porque puede causar adherencias y disminuir la movilidad de la prótesis. De los 11 pacientes con dehiscencia, solo en 5 el nervio facial ocultaba la platina en el 50% o más, mientras que en nuestro reporte en los 3 pacientes se encontró la ventana oval totalmente oculta. A diferencia de otras técnicas descritas, como la retracción del nervio facial o la interposición de pericondrio, el fresado del promontorio permite crear un espacio anatómico sin manipular directamente el nervio.

Encontrar un nicho estrecho de la ventana oval, como se observa en la **Figura 1**, puede representar un reto para la estapedectomía; aunque no exista dehiscencia con prociencia del nervio facial, para llevar a cabo la operación y visualizar la platina del estribo es mandatorio fresar el labio del promontorio para tener una adecuada exposición y así completar la cirugía. Lippy utiliza para el fresado el *skeeter* con fresa de 0.6 mm;¹ sin embargo, nosotros utilizamos la fresa de 0.8 mm. Asimismo, reportó en 25 casos ventana oval profunda y estrecha, pero solo en 5 facial prociencia y en 3 focos de otosclerosis obliterativa; ninguno cursó con vértigo o acúfeno en el posoperatorio.

El promedio de ganancia posoperatoria reportado por el autor fue de 26 dB, medida en las frecuencias de 500, 1000, 2000 y 4000 Hz; el propósito básico de ese estudio fue determinar el deterioro en la conducción ósea posoperatoria y encontraron que en todos los pacientes hubo mejoría de la conducción ósea.

En este estudio la brecha aérea-ósea posquirúrgica en la paciente 2 fue menor a 10 dB, por lo que el procedimiento quirúrgico se considera exitoso. **Cuadro 1**

Si bien el cálculo del promedio de tonos puros se hizo con 4 kHz en lugar de 3 kHz, los resultados muestran cierre adecuado de la brecha aéreo-ósea y mejoría auditiva significativa.

Las tres pacientes manifestaron vértigo leve tratado con antivertiginosos; se les dio de alta al siguiente día y el vértigo desapareció al séptimo día con medicación oral. Ninguna paciente manifestó datos de afección del VII par craneal.

Senturk³ encontró que en el 0.2 al 0.3% de los pacientes no pudo completarse el procedimiento quirúrgico porque el nervio facial cubría por completo la platina; en contraste, en este reporte la técnica del fresado del promontorio permitió completar la estapedectomía en las tres pacientes.

CONCLUSIONES

La estapedectomía es una cirugía de práctica frecuente que puede complicarse ante alguna alteración en la anatomía del nervio facial; el fresado del promontorio es una alternativa quirúrgica segura y eficaz en estapedectomía cuando el nervio facial dehiscente y proclivado cubre completamente la ventana oval. La tomografía prequirúrgica es fundamental para identificar estas variantes anatómicas y planificar el acceso. Esta técnica permite completar el procedimiento sin manipulación directa del nervio facial y con resultados auditivos favorables.

REFERENCIAS

1. Lippy W, Berenholz L, Schuring A, Rizer F, Burkey J. Promontory drill in stapedectomy. *Otol Neurotol* 2002; 23: 439-441. <https://doi.org/10.1097/00129492-200207000-00007>
2. Gupta S, Mends F, Hagiwara M, et al. Imaging the facial nerve: A contemporary review. *Radiol Res Pract* 2013; 2013: 248039. <https://doi.org/10.1155/2013/248039>
3. Senturk E, Baki S, Aksoy F, et al. Stapedectomy in patients with dehiscent and prolapsed facial nerve. *Am J Otolaryngol* 2020; 41 (5):102580. <https://doi.org/10.1016/j.amjoto.2020.102580>
4. Gredilla J, Mancheño M, Santamaría N, et al. Actualización en el diagnóstico radiológico de la otosclerosis. *Radiología Seram* 2016; 58: 246-256. <https://doi.org/10.1016/j.rx.2016.04.008>
5. Inserra M, Mason T, Yoon P, Roberson J. Partial promontory technique in stapedotomy cases with narrow niche. *Otol Neurotol* 2004; 25: 443-446. <https://doi.org/10.1097/00129492-200407000-00007>



Fibroma osificante juvenil psamomatoide

Psammomatoid juvenile ossifying fibroma in a young male.

Carlos CUILTY SILLER,¹ Manuel de Hoyos,¹ Karla M Santos Santillana,¹ Cecilia CUILTY Villarreal,² Enrique Estrada Huerta,² Luis E García Leal²

¹ Departamento de Otorrinolaringología, Hospital Zambrano Hellion, TecSalud, San Pedro Garza García, Nuevo León, México.

² Escuela de Medicina y Ciencias de la Salud, Tecnológico de Monterrey, Monterrey, Nuevo León, México.

Resumen

ANTECEDENTES: El fibroma osificante juvenil psamomatoide es una lesión fibro-ósea rara, benigna pero agresiva que afecta, principalmente, la región craneofacial. Con frecuencia afecta a niños y adultos jóvenes; se manifiesta como tumoraciones de crecimiento rápido con potencial para invadir estructuras anatómicas circundantes.

CASO CLÍNICO: Paciente masculino de nueve años, diagnosticado con fibroma osificante juvenil psamomatoide, localizado en el seno maxilar izquierdo, con extensión a estructuras adyacentes. El paciente manifestó obstrucción nasal progresiva, episodios recurrentes de epistaxis y proptosis. Los estudios radiológicos evidenciaron una lesión expansiva bien delimitada en el seno maxilar. Debido a su alta vascularización, se practicó embolización preoperatoria con el objetivo de minimizar el riesgo de sangrado intraoperatorio, seguida de la resección quirúrgica completa de la tumoración. El análisis histopatológico confirmó el diagnóstico de fibroma osificante juvenil psamomatoide. Durante el seguimiento clínico, el paciente mostró una evolución favorable, con alivio completo de los síntomas y ausencia de recurrencia tumoral.

CONCLUSIONES: El fibroma osificante juvenil psamomatoide requiere diagnóstico oportuno e intervención quirúrgica cuidadosa. La embolización preoperatoria contribuye a atender los riesgos intraoperatorios. La resección quirúrgica completa es decisiva para prevenir la recurrencia.

PALABRAS CLAVE: Fibroma osificante; neoplasias óseas; órbita; neoplasias de los senos paranasales.

Abstract

BACKGROUND: Psammomatoid juvenile ossifying fibroma is a rare, benign yet aggressive fibro-osseous lesion primarily affecting the craniofacial region. It often presents in children and young adults, manifesting as rapidly growing masses with potential to invade surrounding anatomical structures.

CLINICAL CASE: A 9-year-old male patient with psammomatoid juvenile ossifying fibroma in the left maxillary sinus extending to adjacent areas. The patient

Correspondencia

Karla M Santos Santillana
karlasantos.otorrino@gmail.com

Recibido: 6 de octubre 2025

Aceptado: 13 de mayo 2026

Este artículo debe citarse como: CUILTY-SILLER C, De Hoyos M, Santos-Santillana KM, CUILTY-Villarreal C, Estrada-Huerta E, García-Leal LE. Fibroma osificante juvenil psamomatoide. *An Orl Mex* 2026; 71 (2): 184-191.

PARA DESCARGA

<https://doi.org/10.24245/aorl.v71i2.10800>

<https://otorrino.org.mx>
<https://nietoeditores.com.mx>

presented with nasal obstruction, epistaxis, and proptosis. Radiological examination revealed an expansive lesion. The mass was surgically excised following preoperative embolization due to its vascularity. Histopathological analysis confirmed psammomatoid juvenile ossifying fibroma. The patient showed full recovery without recurrence during follow-up.

CONCLUSIONS: Psammomatoid juvenile ossifying fibroma requires prompt diagnosis and careful surgical intervention. Preoperative embolization aids in managing intraoperative risks. Complete surgical resection is crucial to prevent recurrence.

KEYWORDS: Ossifying fibroma; Bone neoplasms; Orbit; Paranasal sinus neoplasms.

ANTECEDENTES

Los fibromas osificantes juveniles son lesiones fibro-óseas raras, benignas, pero localmente agresivas que afectan el esqueleto craneofacial, particularmente los senos paranasales, las órbitas y el hueso maxilar.¹ Estos tumores, que ocurren predominantemente en niños y adultos jóvenes, se caracterizan por su rápido crecimiento y potencial para invadir estructuras circundantes, lo que conduce a importantes deterioros funcionales y estéticos. Entre los subtipos de fibromas osificantes juveniles, la variante psamomatoide (fibroma osificante juvenil psamomatoide) es de particular interés debido a sus características histopatológicas únicas, comportamiento agresivo y altas tasas de recurrencia, especialmente en casos de resección incompleta.

En términos clínicos, el fibroma osificante juvenil con frecuencia afecta la cavidad nasal o los senos paranasales con síntomas no específicos, como obstrucción nasal, epistaxis, proptosis y deformidad facial, lo que dificulta el diagnóstico temprano.² En términos radiológicos, se manifiesta como una tumoración bien definida, con frecuencia expansiva, con distintos grados de calcificación según su estadio de maduración.³ La escisión quirúrgica sigue siendo la piedra angular del tratamiento, pero debido a la vascularidad del tumor y su proximidad a estructuras anatómicas críticas, la evaluación preoperatoria, incluida la embolización previa, es útil para minimizar los riesgos intraoperatorios.

CASO CLÍNICO

Paciente masculino de 9 años que acudió al servicio de otorrinolaringología con antecedente, de un año de evolución, de obstrucción nasal izquierda, epistaxis intermitente y desplazamiento lateral progresivo del ojo izquierdo, acompañado de epífora observada por los padres durante los últimos tres meses. En el examen físico se observó exoftalmos izquierdo y un desplazamiento lateral de la órbita. La endoscopia nasal identificó edema de la mucosa nasal y una tumoración expansiva altamente vascularizada que ocupaba toda la cavidad nasal izquierda, que provocaba desplazamiento del tabique nasal hacia el lado contralateral. La evaluación oftalmológica reveló agudeza visual de 20/20, pupilas isocóricas y reactivas, y movimientos oculares íntegros en todas las direcciones.

La tomografía computada simple de senos paranasales reveló una tumoración expansiva de densidad mixta con aparente origen en el seno maxilar izquierdo, que se extendía al seno esfenoidal, la cavidad nasal izquierda, la fosa infratemporal y la fosa pterigopalatina, con abombamiento de la pared posterior del seno maxilar. Notablemente, la lesión indujo desplazamiento lateral del contenido orbital ipsilateral, que causó proptosis. **Figura 1**

No se observó extensión intraorbitaria ni intracraneal. La angiografía tumoral delineó una tumoración altamente vascularizada en la cavidad nasal izquierda, con flujo arterial evidente a través de la arteria maxilar interna ipsilateral. Se practicó embolización selectiva de las

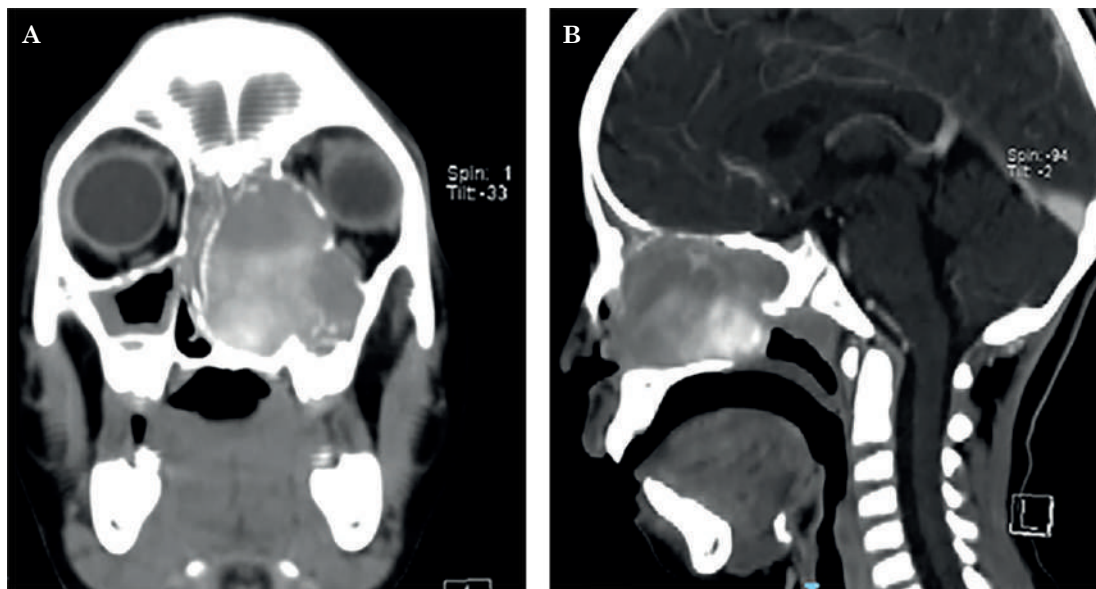


Figura 1

Lesión expansiva en el antro maxilar izquierdo con extensión al seno esfenoidal, cavidad nasal unilateral ocupada, desviación septal secundaria y desplazamiento de celdillas etmoidales ipsilaterales. Se extiende lateralmente hacia la fosa pterigopalatina y la fosa infratemporal, con remodelamiento óseo, y provoca proptosis del globo ocular izquierdo de 4 mm. **A.** Corte coronal. **B.** Corte sagital.

ramas terminales de la arteria maxilar interna utilizando partículas de alcohol polivinílico (PVA, 250-350 micras) con éxito y sin eventos adversos. **Figura 2**

La tumoración se extirpó quirúrgicamente por vía endoscópica al día siguiente de la embolización. Para la resección completa de la lesión se hizo una maxilectomía medial izquierda con ligadura y cauterización de la arteria esfenopalatina. El tumor se disecó de la mucosa nasal y estructuras y se extrajo en segmentos. Se practicó disección delicada desde la lámina papirácea, se reseco parcialmente la misma para la descompresión orbitaria. El tumor residual dentro del seno esfenoidal se retiró tras la identificación del ostium del seno esfenoidal.

Figura 3

La biopsia por congelación intraoperatoria reportó una tumoración fibro-ósea estromal sin datos de malignidad. El paciente permaneció en observación hospitalaria sin complicaciones quirúrgicas.

El análisis histopatológico de la tumoración reveló una lesión fibro-ósea compuesta por fragmentos de cuerpos psamomatoideos óseos en un fondo celular, compuesto por células fusiformes y estroma fibroso, que confirmó el diagnóstico de fibroma osificante juvenil. **Figura 4**

Durante los siguientes 12 meses de seguimiento no se observó tumor residual ni recurrencia de la lesión (**Figura 5**). La proptosis y el desplazamiento ocular se curaron completamente.

DISCUSIÓN

Los fibromas osificantes son una de las cuatro lesiones fibro-óseas descritas por la Clasificación de Tumores de Cabeza y Cuello de la Organización Mundial de la Salud, junto con

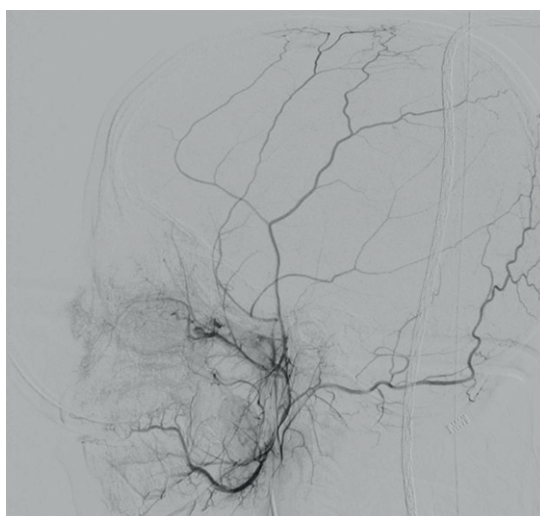


Figura 2

Angiografía carotídea corte sagital. La angiografía demuestra un tumor hipervascolar localizado en la región nasofaríngea y etmoidal izquierda. La lesión recibe flujo sanguíneo principalmente a través de ramas de la arteria maxilar interna izquierda, con probabilidad de aporte adicional desde la arteria etmoidal izquierda. No se observa circulación contralateral durante las inyecciones de contraste en las carótidas derechas.

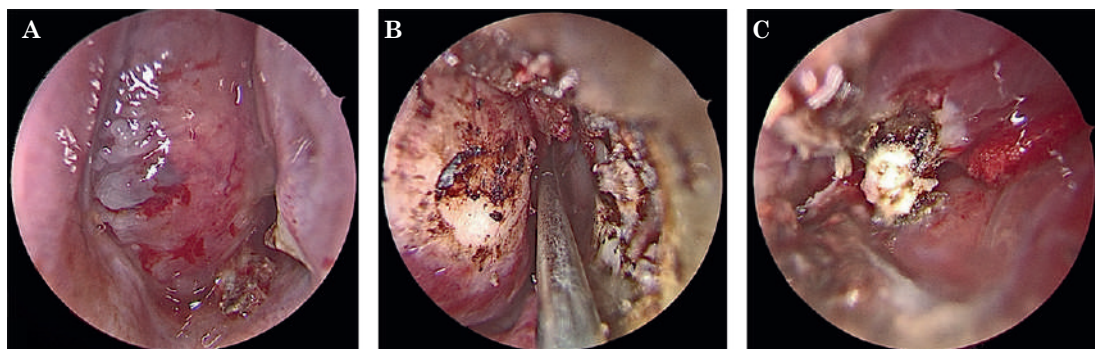


Figura 3

A. Visualización endoscópica de la lesión en la fosa nasal izquierda. Se aprecia un patrón altamente vascularizado. **B.** Resección de la tumoración mediante maxilectomía medial, que permite una exposición adecuada para su disección. **C.** Cauterización de la arteria esfenopalatina en su salida por el foramen correspondiente, con el objetivo de minimizar el riesgo de sangrado intraoperatorio.

la displasia fibrosa, el cementoma gigantiforme familiar y la displasia cemento-ósea.¹ Los fibromas osificantes pueden subclasificarse por sus características histológicas en dos subtipos: psamomatoide y trabecular.⁴

En términos histológicos, el fibroma osificante juvenil se distingue por un estroma hiper celular de células fusiformes o en forma de estrella, pero sin osteoblastos circundantes. Estas estructuras están rodeadas por formaciones óseas inmaduras o trabéculas delimitadas por osteoblastos voluminosos. Puede haber división celular, pero sin atipia.¹

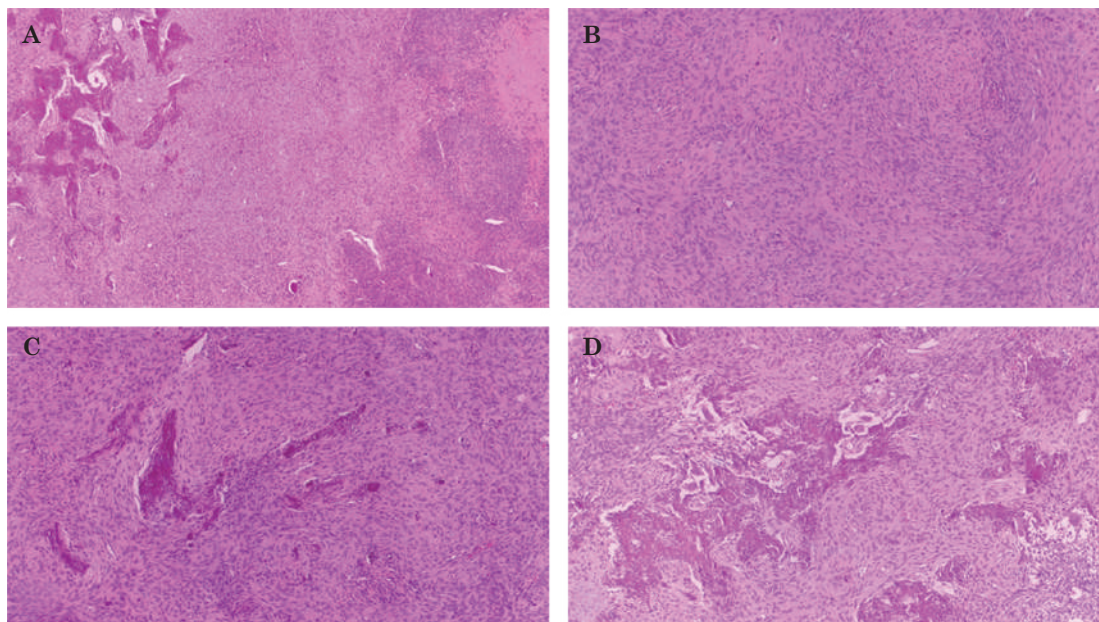


Figura 4

Diagnóstico histopatológico de la lesión, tinción con H&E. **A.** Panorámica que muestra el componente fibroso a la izquierda de la imagen y las zonas de osificación a la derecha. **B.** Detalle del componente fibroblástico, compuesto por células fusiformes organizadas en remolinas, sin evidencia de atipia nuclear. **C.** Formación inicial de trabéculas óseas aisladas, maduras, con osteocitos centrales, producidas por la lesión. **D.** Áreas con abundante formación de trabéculas óseas intercaladas entre el componente fibroblástico, que muestran la interacción entre el tejido fibroso y el óseo.

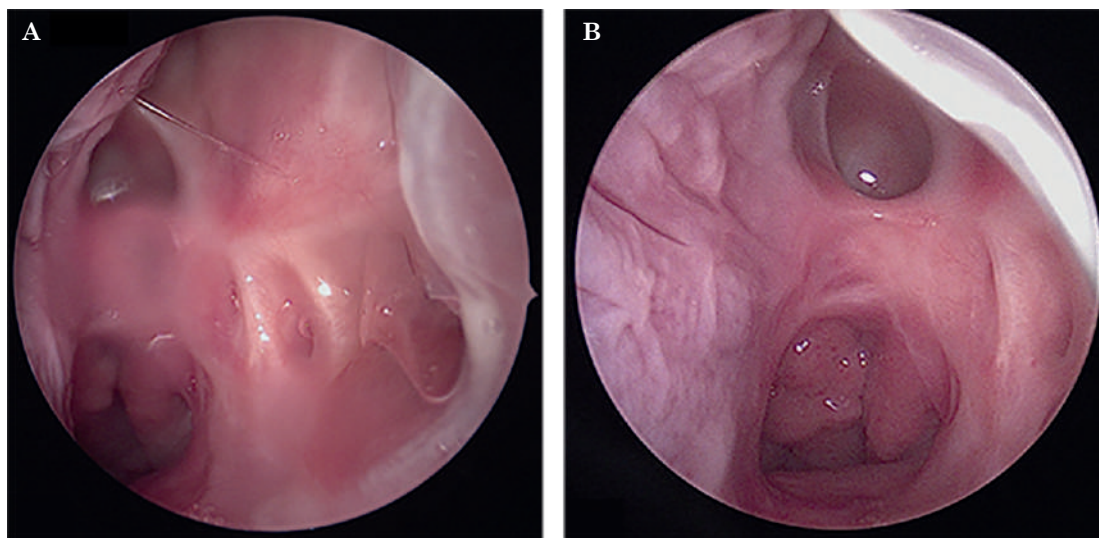


Figura 5

Seguimiento después de tres meses de la operación. **A.** Imagen endoscópica del seno maxilar izquierdo libre de lesión, que muestra degeneración polipoide de la mucosa nasal. **B.** Visualización de la cavidad nasal izquierda (coana y ostium del seno esfenoidal ampliado) libre de tumoración.

El fibroma osificante psamomatoide es un tumor fibro-óseo raro y benigno que afecta, predominantemente, los senos paranasales, la órbita, los huesos etmoidales y el maxilar. Típicamente se manifiesta como una tumoración solitaria de crecimiento lento, pero su variante juvenil es más agresiva; usualmente afecta a niños entre 8 y 12 años.⁵ El fibroma osificante psamomatoide se manifiesta con mayor frecuencia en los senos paranasales, más específicamente en los senos frontales y etmoidales,⁶ a diferencia de su contraparte trabecular que se observa con mayor frecuencia en el maxilar. Se ha descrito como una neoplasia odontogénica originada en el ligamento periodontal;⁵ sin embargo, la causa es idiopática.

En términos clínicos, su manifestación varía según la localización del tumor. La afectación nasal puede causar síntomas como obstrucción nasal, anosmia y episodios de epistaxis.² Cuando el tumor afecta la región etmoidal, puede causar dolor retroorbital, proptosis y alteraciones visuales.⁴

El diagnóstico por imagen se basa en la tomografía computada que revela una lesión unilocular con una apariencia distintiva de cáscara de huevo. El fibroma osificante juvenil puede clasificarse en tres estadios radiográficos: I, que se manifiesta como una lesión radiolúcida bien definida; II, un estadio mixto con calcificaciones internas, y III, en el que la tumoración se vuelve completamente radioopaca.³ Estos estadios reflejan el avance del tumor a medida que madura y se calcifica con el tiempo. Desde el punto de vista radiológico, un diagnóstico diferencial importante es la displasia fibrosa. La displasia fibrosa suele mostrar márgenes mal definidos que se fusionan con el hueso circundante y una estructura homogénea.³

Una característica común de la variante juvenil es su asociación con la formación de quistes óseos aneurismáticos.⁷ Esto ocurre debido a la mayor actividad de células gigantes osteoclasticas, lo que conduce a la expansión y formación de quistes dentro del estroma mixofibroso. Esta actividad celular y la producción de estroma mixofibroso contribuyen a su comportamiento más agresivo en pacientes jóvenes.

El paciente del caso tenía un historial de un año de obstrucción nasal izquierda, epistaxis intermitente y desplazamiento lateral progresivo del ojo izquierdo, junto con el inicio de epífora y exoftalmos en los tres meses previos. La endoscopia nasal reveló una tumoración altamente vascularizada que ocupaba toda la cavidad nasal izquierda, hallazgo corroborado por la tomografía computada, que demostró una lesión expansiva originada en el antro maxilar izquierdo. La extensión de la lesión a estructuras adyacentes, como el seno esfenoidal, la fosa infratemporal y la fosa pterigopalatina, se correlacionó con la manifestación clínica de desplazamiento orbitario. La evaluación radiológica mediante tomografía resultó fundamental para orientar el diagnóstico diferencial en el paciente del caso. Este estudio permitió distinguir la lesión de otras afecciones inicialmente consideradas, como la displasia fibrosa y el nasoangiofibroma juvenil. Ambas pueden manifestarse como tumoraciones en la cavidad nasal asociadas con síntomas obstructivos, desplazamiento de estructuras adyacentes y epistaxis. En particular, el nasoangiofibroma juvenil es característico de varones jóvenes, como en el paciente del caso. La tomografía sugirió la posibilidad de un fibroma osificante juvenil y, debido a que las imágenes evidenciaron una tumoración altamente vascularizada, se decidió hacer una embolización preoperatoria con el objetivo de reducir el riesgo de sangrado masivo durante la resección quirúrgica. El diagnóstico definitivo de estas enfermedades se establece mediante el estudio histopatológico.

Acceso quirúrgico

El pilar del tratamiento del fibroma osificante psamomatoide es la resección quirúrgica completa. Su alta vascularización y frecuencia de adherencia a la duramadre y la periórbita lo convierten en un caso desafiante desde el punto de vista quirúrgico. Sin embargo, la resección completa es decisiva para prevenir la recurrencia. La resección radical del tumor es la piedra angular del tratamiento debido a su tasa de recurrencia del 30-58% en casos de resección incompleta.⁶ La decisión de realizar embolización preoperatoria se guio por la marcada vascularidad del tumor, una característica común del fibroma osificante psamomatoide. La embolización selectiva de ramas de la arteria maxilar interna fue exitosa, minimiza los riesgos de sangrado intraoperatorio y facilita la resección quirúrgica completa.

La resección de la lesión se efectuó mediante un acceso endoscópico nasal. Durante la cirugía se identificó una tumoración que ocupaba prácticamente toda la fosa nasal izquierda. Con el objetivo de lograr una adecuada exposición y delimitar los márgenes tumorales, se practicó una maxilectomía medial, lo que permitió visualizar la lesión en su totalidad e intentar su resección en bloque. Para minimizar el riesgo de hemorragia intraoperatoria se efectuó la ligadura de la arteria esfenopalatina a su salida por el foramen correspondiente.

Posteriormente se procedió a la disección de la masa desde la pared nasal lateral izquierda, que completó la maxilectomía medial. En este punto, se identificó el contacto de la lesión con la lámina papirácea, que estaba íntegra, únicamente mostraba desplazamiento por efecto de la tumoración. La separación cuidadosa de la lesión respecto de esta estructura permitió el reposicionamiento inmediato del contenido orbitario, con alivio evidente de la proptosis al retirar la tumoración.

Debido al tamaño considerable de la lesión no fue posible su extracción en bloque mediante técnica endoscópica, por lo que se optó por una resección fragmentada. La disección continuó cuidadosamente desde el piso, el tabique y el techo de la cavidad nasal.

En la etapa final del procedimiento se observó extensión tumoral hacia el seno esfenoidal ipsilateral. Se localizó el ostium esfenoidal y se resecaron los componentes residuales de la lesión dentro de ese seno. Gracias a la embolización preoperatoria y a la ligadura de la arteria esfenopalatina no se registró sangrado significativo durante la intervención.

Durante los 12 meses posteriores de seguimiento no se detectó tumor residual ni recurrencia de la lesión.

Comparación con casos similares

En un artículo de investigación clínica de Ciniglio y su grupo se reportaron diferentes casos con diagnóstico de fibroma osificante juvenil psamomatoide.⁸

En el caso 6, una mujer de 46 años estaba asintomática y tenía un tumor localizado en las regiones etmoidal posterior y esfenoidal, con un tamaño de 33 x 24 x 28 mm. Se practicó resección quirúrgica con etmoidectomía endonasal anterior y posterior y esfenoidotomía. El tumor se extirpó sin recurrencia a los 12 meses; este caso se consideró menos agresivo que los otros.

En el caso 9, un varón de 27 años tenía obstrucción nasal y proptosis. Su tumor más grande (65 x 50 x 49 mm) afectaba el etmoides anterior y posterior, la pared medial de la órbita, el esfenoides y la base craneal media, rodeando el nervio óptico. Este tumor también se asoció

con un quiste óseo aneurismático (ABC), lo que aumentó su complejidad. Tras la cirugía endonasal, el tumor recidivó a los seis meses.

De manera similar, el caso 10, una adolescente de 12 años, tenía un fibroma osificante juvenil psamomatoide localizado en el etmoides posterior, el esfenoides y la base craneal media, también rodeando el nervio óptico. El tumor, de 43 x 24 x 44 mm, se resecó por vía endonasal, pero recidivó seis meses después del procedimiento. Este caso resalta la naturaleza agresiva del fibroma osificante juvenil psamomatoide, particularmente cuando afecta estructuras críticas como el nervio óptico.

El caso 11, un varón de 20 años con obstrucción nasal, tenía el tumor más grande de la serie (medía 72 x 58 x 60 mm). La lesión afectaba el etmoides posterior, el esfenoides y la base craneal media, rodeando el nervio óptico. Se practicó cirugía endonasal, pero la recurrencia ocurrió dentro de los seis meses. El gran tamaño y la localización crítica del tumor probablemente contribuyeron a su comportamiento agresivo y a la recurrencia.

El paciente del caso difiere de los fibromas osificantes juveniles psamomatoides en varios aspectos, aunque comparte similitudes en términos de localización y complejidad quirúrgica. El paciente tenía una tumoración que afectaba el maxilar, las estructuras nasales, la lámina papirácea y el seno esfenoidal, similar a los casos 8 y 9, que afectaron el maxilar. Sin embargo, el paciente del caso descrito recibió tratamiento con embolización preoperatoria para reducir el flujo sanguíneo hacia el tumor altamente vascularizado. Esta técnica, combinada con un acceso endoscópico y maxilectomía medial izquierda, facilitó la resección completa sin recurrencia.

En comparación con los casos de fibroma osificante juvenil, el paciente del caso no mostró complicaciones quirúrgicas ni recurrencia, lo que difiere notablemente de las altas tasas de recurrencia observadas en lesiones de mayor tamaño, particularmente en los casos 9, 10 y 11. El uso adicional de embolización y la maxilectomía medial subrayan las distintas estrategias usadas en el acceso quirúrgico de casos complejos.

CONCLUSIONES

Este caso clínico destaca la relevancia de un tratamiento individualizado del fibroma osificante juvenil psamomatoide, en el que la combinación de embolización preoperatoria y técnicas endoscópicas mínimamente invasivas resulta fundamental para lograr una resección segura y efectiva. La planificación quirúrgica basada en las características clínicas, radiológicas e histopatológicas de cada paciente permite optimizar los resultados funcionales y estéticos, al tiempo que minimiza el riesgo de complicaciones intraoperatorias.

DECLARACIONES

Conflicto de interés

Ninguno.

Agradecimientos

Los autores expresan su agradecimiento a todo el equipo quirúrgico, así como a los servicios de radiología y patología, por su valiosa colaboración en la evaluación, diagnóstico y tratamiento de este paciente. Su trabajo interdisciplinario fue fundamental para la adecuada atención clínica y quirúrgica del caso.

Consentimiento del paciente

Se obtuvo el consentimiento informado por escrito del paciente para la publicación de este reporte de caso y de las imágenes que lo acompañan.

REFERENCIAS

1. Organisation mondiale de la santé, Centre international de recherche sur le cancer. WHO classification of tumours of soft tissue and bone. Lyon: IARC; 2017.
2. Radzki R, Szade J, Nowicki TK, Biernat W. Juvenile psammomatoid ossifying fibroma. *Polish J Pathol* 2021; 72 (3): 277-281. <https://doi.org/10.5114/pjp.2021.111779>
3. Chrcanovic BR, Gomez RS. Juvenile ossifying fibroma of the jaws and paranasal sinuses: a systematic review of the cases reported in the literature. *Int J Oral Maxillofac Surg* 2020; 49 (1): 28-37. <https://doi.org/10.1016/j.ijom.2019.06.029>
4. Titinchi F. Juvenile ossifying fibroma of the maxillofacial region: analysis of clinico-pathological features and management. *Med Oral Patol Oral Cir Bucal* 2021; 26 (5): e590-e597. <https://doi.org/10.4317/medoral.24592>
5. El-Mofty SK. Psammomatoid and trabecular juvenile ossifying fibromas of the craniofacial skeleton: two distinct clinicopathologic entities. *Oral Surg Oral Med Oral Pathol Oral Radiol Endod* 2002; 94 (3): 368-374. <https://doi.org/10.1067/moe.2002.121545>
6. Kim JH, Kang J, Kim SI, Kim BJ. Psammomatoid juvenile ossifying fibroma of the maxilla misdiagnosed as fibrous dysplasia: A clinicopathologic case report. *Arch Plast Surg* 2023; 50 (1): 49-53. <https://doi.org/10.1055/s-0042-1758468>
7. Tamgadge S, Avinash T, Bhalerao S, Rajhans S. Juvenile psammomatoid ossifying fibroma with aneurysmal bone cyst in the posterior mandible. *Ecancermedicalscience* 2014; 8: 471. <https://doi.org/10.3332/ecancer.2014.471>
8. Ciniglio Appiani M, Verillaud B, Bresson D, et al. Ossifying fibromas of the paranasal sinuses: diagnosis and management. *Acta Otorhinolaryngol Ital* 2015; 35 (5): 355-61. <https://doi.org/10.14639/0392-100X-533>



Diagnóstico y tratamiento de pacientes con trauma acústico agudo tras la exposición a ruido impulsivo

Diagnosis and treatment in patients with acute acoustic trauma following impulsive noise exposure.

Carlos Alberto Ortiz Hernández,¹ Luis Miguel Méndez Saucedo,² Carla Eugenia Gómez Rodríguez,³ Francisco Javier Mancilla Mejía⁴

¹ Residente de la especialidad de Otorrinolaringología y Cirugía de Cabeza y Cuello.

² Médico adscrito al Servicio de Otorrinolaringología.

³ Médico adscrito al Servicio de Audiología.

⁴ Jefe del Departamento de Otorrinolaringología, Audiología y Comunicación Humana.

Centro Médico Naval, Ciudad de México.

Correspondencia

Carlos Alberto Ortiz Hernández
carlosoh@hotmail.com

Recibido: 3 de abril 2025

Aceptado: 19 de enero 2026

Este artículo debe citarse como: Ortiz-Hernández CA, Méndez-Saucedo LM, Gómez-Rodríguez CE, Mancilla-Mejía FJ. Diagnóstico y tratamiento de pacientes con trauma acústico agudo tras la exposición a ruido impulsivo. *An Orl Mex* 2026; 71 (2): 192-199.

PARA DESCARGA

<https://doi.org/10.24245/aorl.v71i2.10481>

<https://otorrino.org.mx>
<https://nietoeditores.com.mx>

Resumen

ANTECEDENTES: La hipoacusia inducida por ruido evoluciona al pasar de los años por repetidas exposiciones a ruido a niveles superiores a 85 dB. Por el contrario, las exposiciones únicas y breves de ruido a niveles mucho más altos pueden causar una pérdida auditiva permanente, lo que se conoce como trauma acústico agudo. La exposición a ruido es un problema de salud pública que afecta negativamente y provoca déficits auditivos y consecuencias no auditivas.

CASO CLÍNICO: Se comunica el caso de cinco pacientes varones de 26 a 44 años con trauma acústico agudo secundario a ruido impulsivo de alta intensidad y tratamiento inmediato. Tres pacientes recibieron tratamiento con esteroides combinados (orales e intratimpánicos) y dos solo tratamiento oral. A excepción de un caso, en todos hubo recuperación de la audición.

CONCLUSIONES: El tratamiento es más eficaz si se inicia lo antes posible tras la lesión del trauma acústico agudo, con mayor recuperación auditiva. El tratamiento se basa en esteroides con diferentes vías de administración (oral e intratimpánica).

PALABRAS CLAVE: Trauma acústico; hipoacusia inducida por ruido; acúfeno; audiometría de tonos puros; esteroides.

Abstract

BACKGROUND: Noise-induced hearing loss typically develops over time due to repeated noise exposure at levels above 85 dB. Conversely, single, brief exposures to much higher noise levels can cause permanent hearing loss; this is known as acoustic trauma. Noise exposure is a major public health problem that negatively affects the healthcare system and causes hearing deficits and non-hearing consequences.

CLINICAL CASES: Five male patients aged 26-44 years with acute acoustic trauma secondary to high-intensity impulsive noise and immediate management. Three patients received treatment with combined steroids (oral and intratympanic) and two received oral treatment alone. Except for one case, all patients recovered their hearing.

CONCLUSIONS: Treatment is most effective when initiated as soon as possible after the injury caused by acute acoustic trauma, to achieve greater hearing recovery. Treatment is based on steroids and there are different routes of administration (oral and intratympanic).

KEYWORDS: Acoustic trauma; Noise-induced hearing loss; Tinnitus; Pure-tone audiometry; Steroids.

ANTECEDENTES

La hipoacusia inducida por ruido normalmente evoluciona al pasar de los años por repetidas exposiciones a niveles de ruido superiores a 85 dB. Por el contrario, las exposiciones únicas y breves a niveles mucho más altos de ruido pueden causar una pérdida auditiva permanente; a esto se le conoce como trauma acústico.¹

El trauma acústico agudo es causado por la exposición a un ruido intenso, cuyo nivel excede el límite elástico del mecanismo auditivo periférico. El grado y duración de este deterioro está definido por la sensibilidad personal, la intensidad del ruido, la duración de la exposición y la existencia o ausencia de carga genética.^{2,3}

La exposición a ruido es un importante problema de salud pública que afecta negativamente al sistema de salud y provoca déficits auditivos (hipoacusia, acúfeno) y consecuencias no auditivas (alteraciones del sueño, enfermedades cardiovasculares).⁴ Los niveles de ruido de 90 a 130 dB inducen la producción de especies reactivas de oxígeno y nitrógeno y de otros radicales libres que pueden provocar daño coclear.⁵

En un ambiente militar hay diversas maneras de exposición al ruido impulsivo. Las mediciones de la energía acústica de los disparos de armas del calibre de un rifle han demostrado que los niveles máximos de presión dentro del oído del tirador varían de 156 a 170 dB en una duración aproximada de 0.3 ms.^{2,3,6}

Un trauma acústico agudo inducirá cambios histológicos en la cóclea y el nervio auditivo; la pérdida de las células ciliadas externas de la cóclea y el daño de los estereocilios conducirán, en consecuencia, a una pérdida auditiva permanente.⁶

Normalmente la pérdida auditiva después de un trauma acústico agudo puede observarse, en un inicio, en la frecuencia de 6 kHz y, posteriormente, en la de 4 y 8 kHz. El acúfeno es el síntoma más común relacionado; algunos otros síntomas, como hipoacusia, sonidos distorsionados u otalgia, pueden manifestarse en la fase temprana.^{3,6}

Diversos estudios han demostrado que la administración de esteroides es eficaz en el tratamiento de los trastornos del oído interno y siguen siendo la etapa principal del tratamiento.

Existe un papel cada vez mayor de la administración de esteroides intratimpánicos, debido a que permite concentraciones intracocleares más altas.^{7,8}

El objetivo de este estudio es reportar una serie de casos de trauma acústico agudo secundario a ruido de tipo impulsivo de alta intensidad y su atención inmediata.

CASOS CLÍNICOS

Caso 1

Paciente masculino de 29 años, sin antecedentes crónico-degenerativos, alérgicos ni quirúrgicos; con exposición a ruido de tipo impulsivo secundario a la explosión de dispositivo de alta intensidad en ambiente cerrado; inmediatamente manifestó acúfeno bilateral intenso de tono agudo, hipoacusia y otalgia.

La exploración física no evidenció alteraciones. La audiometría mostró una curva de trauma acústico agudo bilateral de tercer grado. En la logaudiometría se obtuvo un umbral de máxima discriminación fonética del 100% en 20 dB y en la timpanometría curvas Ad de Jerger bilateral. Se inició tratamiento con esteroide oral (prednisona 1 mg/kg/día) con dosis máxima durante 10 días y posteriormente reducción de la dosis. En la audiometría de control, 6 semanas después del tratamiento, se observó audición normal. **Figura 1**

Caso 2

Paciente masculino de 33 años, sin antecedentes de importancia, con exposición a ruido de tipo impulsivo secundario a la explosión de dispositivo de alta intensidad en ambiente cerrado. Padecía cefalea, vértigo posicional, náuseas, acúfeno bilateral de predominio izquierdo, hipoacusia y sabor metálico.

A la exploración física no se observaron alteraciones. El perfil audiológico mostró una curva de trauma acústico agudo bilateral de tercer grado con audiometría de tonos puros (PTA)

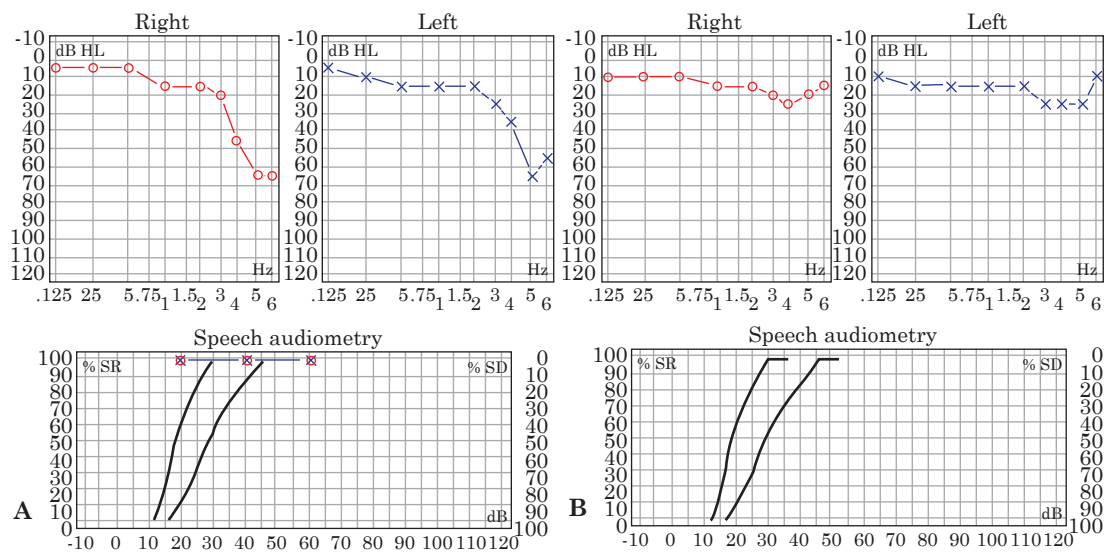


Figura 1

A. Audiometría diagnóstica con trauma acústico de tercer grado. **B.** Audiometría posterior al tratamiento con audición normal.

en el oído derecho de 29 dB y en el izquierdo de 30 dB. En la logaudiometría con umbral de máxima discriminación fonética al 100% en 40 dB. En la timpanometría se obtuvo curva A de Jerger en el oído derecho y curva As de Jerger en el izquierdo. La videonistagmografía fue positiva para vértigo postural paroxístico benigno del canal posterior derecho postraumático; se practicó la maniobra de Epley para el oído derecho. La tomografía simple de oídos no evidenció alteraciones. Se inició tratamiento con esteroide oral (prednisona 1 mg/kg/día) con reducción de la dosis.

Acudió a revaloración a los siete días, donde refirió falla en la discriminación fonémica y disminución de la agudeza auditiva; una nueva audiometría evidenció hipoacusia media de predominio sensorial izquierdo, por lo que se iniciaron infiltraciones intratimpánicas con dexametasona cada 24 horas durante cinco días en el oído izquierdo.

La audiometría de control seis semanas después del tratamiento reveló trauma acústico bilateral de tercer grado; sin embargo, el paciente tuvo recuperación de la audición de 20 dB. **Figura 2**

Caso 3

Paciente masculino de 44 años, sin antecedentes crónico-degenerativos, alérgicos ni quirúrgicos. Sufrió exposición a ruido de tipo impulsivo secundario a la explosión de dispositivo de alta intensidad en ambiente cerrado; manifestó acúfeno bilateral intenso, de tono agudo, hipoacusia y vértigo no relacionado con movimientos posturales.

A la exploración física ambas membranas timpánicas se encontraron con retracción grado II. El perfil audiológico mostró una curva de trauma acústico agudo bilateral de tercer grado con audiometría de tonos puros en el oído derecho de 64 dB y en el izquierdo de 66 dB. La logaudiometría evidenció un umbral de máxima discriminación fonética del 100% en el oído derecho del 85% en 75 dB con regresión fonémica del 5% en 85 dB y en el izquierdo del 100% en 75 dB con

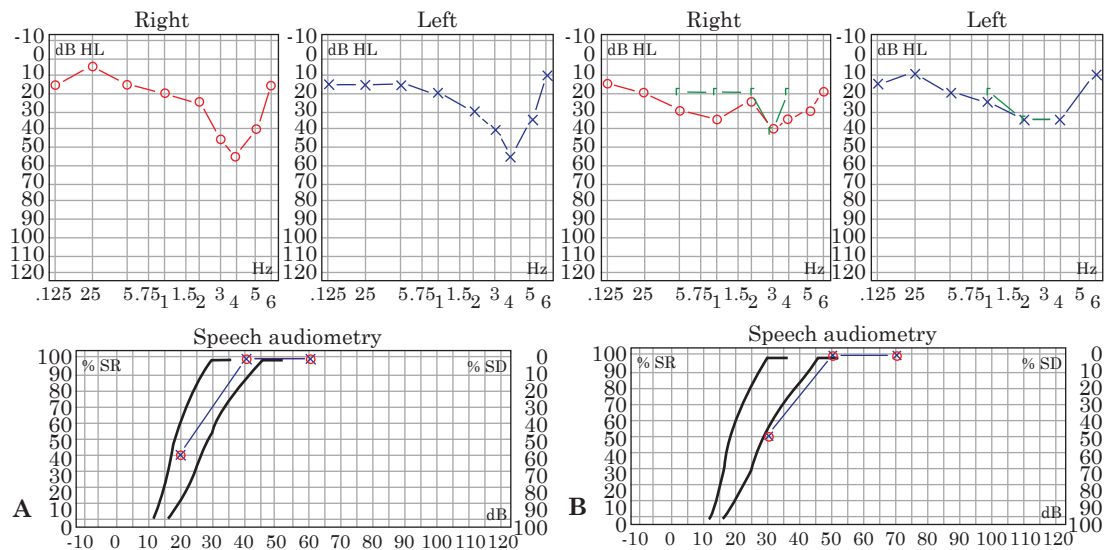


Figura 2

A. Audiometría diagnóstica con trauma acústico de tercer grado. **B.** Audiometría posterior al tratamiento con trauma acústico de tercer grado, con recuperación en la audición.

regresión fonémica del 50% en 85 dB. La timpanometría mostró curvas C de Jerger bilateral; la tomografía simple de oídos no mostró alteraciones. Se decidió su hospitalización durante 72 horas para la administración de esteroide intravenoso (dexametasona cada 8 horas) y, a su egreso, continuó con esteroide oral (prednisona 1 mg/kg/día), así como infiltraciones intratimpánicas con dexametasona cada 24 horas durante cinco días en ambos oídos.

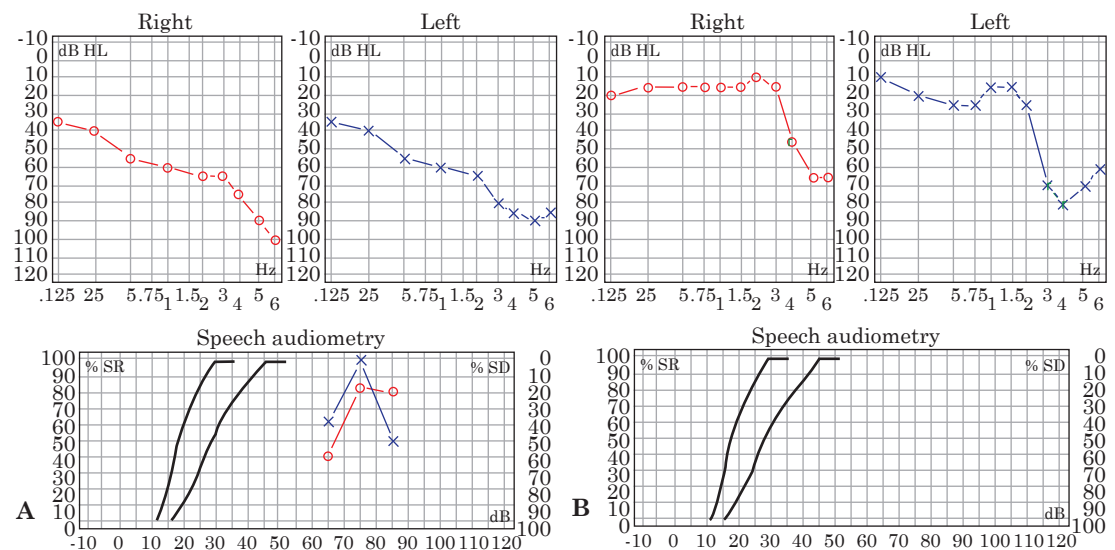
La audiometría de control seis semanas después del tratamiento evidenció trauma acústico bilateral de tercer grado; sin embargo, el paciente tuvo recuperación en la audición de, incluso, 30 dB. **Figura 3**

Caso 4

Paciente masculino de 38 años, quien tuvo exposición a ruido de tipo impulsivo secundario a la explosión de dispositivo de alta intensidad en ambiente cerrado; manifestó acúfeno bilateral de predominio izquierdo, algiacusia, hipoacusia bilateral, de predominio izquierdo.

A la exploración física se observó la membrana timpánica con retracción grado I en el oído izquierdo y grado II en el derecho. La audiometría evidenció trauma acústico agudo bilateral de tercer grado con audiometría de tonos puros en el oído derecho de 28 dB y de 45 dB en el izquierdo. La logaudiometría evidenció un umbral de máxima discriminación fonética del 100% en el oído derecho en 70 dB y en el izquierdo en 65 dB. La timpanometría mostró curvas As de Jerger bilateral; la tomografía simple de oídos no mostró alteraciones. Se decidió su hospitalización durante 72 horas para la administración de esteroide intravenoso (dexametasona cada 8 horas) y, a su egreso, continuó con esteroide oral (prednisona 1 mg/kg/día), así como infiltraciones intratimpánicas con dexametasona cada 24 horas durante cinco días en el oído izquierdo.

La audiometría de control a las seis semanas evidenció trauma acústico de primer grado en el oído derecho y de segundo grado en el izquierdo. **Figura 4**



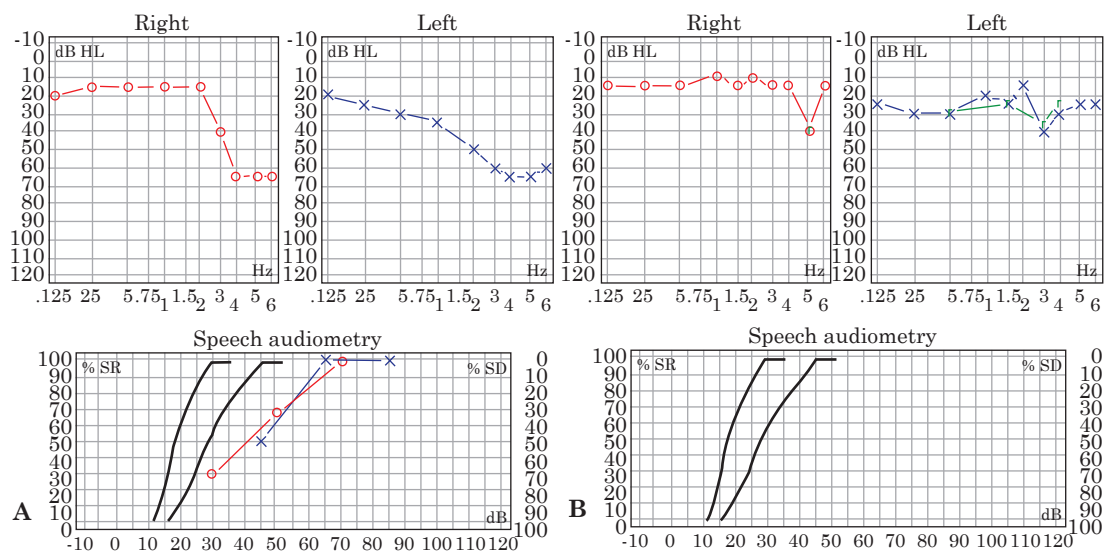


Figura 4

A. Audiometría diagnóstica con trauma acústico de tercer grado. **B.** Audiometría posterior al tratamiento con trauma acústico de primer grado en el oído derecho y de segundo grado en el izquierdo.

Caso 5

Paciente masculino de 26 años, quien manifestó un cuadro de trauma acústico similar, con acúfeno bilateral de tono agudo de predominio izquierdo.

A la exploración no se observaron alteraciones. El perfil audiológico mostró una curva de trauma acústico agudo bilateral de tercer grado con audiometría de tonos puros en el oído derecho de 48 dB y en el izquierdo de 49 dB. La logaudiometría evidenció un umbral de máxima discriminación fonética del 100% a 70 dB bilateral. La timpanometría con curvas As de Jerger bilateral; la tomografía simple de oídos no reveló alteraciones. Se decidió su hospitalización durante 72 horas para la administración de esteroide intravenoso (dexametasona cada 8 horas) y a su egreso continuó con esteroide oral (prednisona 1 mg/kg/día), así como infiltraciones intratimpánicas con dexametasona cada 24 horas durante 5 días en ambos oídos; sin embargo, el paciente desistió de estas últimas. La audiometría de control a las seis semanas mostró audición normal en el oído derecho y trauma acústico de tercer grado en el izquierdo, con recuperación en la audición de, hasta, incluso, 50 dB. **Figura 5**

DISCUSIÓN

El término “ruido” se refiere a sonidos no deseados y “exposición a ruido” generalmente se refiere a la exposición a niveles peligrosos de cualquier tipo de sonido que puede provocar pérdida de la audición.⁴

Durante el entrenamiento y servicio el personal militar está expuesto a niveles de ruido que provocan pérdida de audición y acúfeno, que son tan generalizados que siguen siendo las dos principales discapacidades relacionadas con el servicio para los veteranos que reciben compensación durante más de una década. Hay muchas posibilidades de exposición al ruido impulsivo en un entorno militar, incluidas varias armas pequeñas.^{4,6}

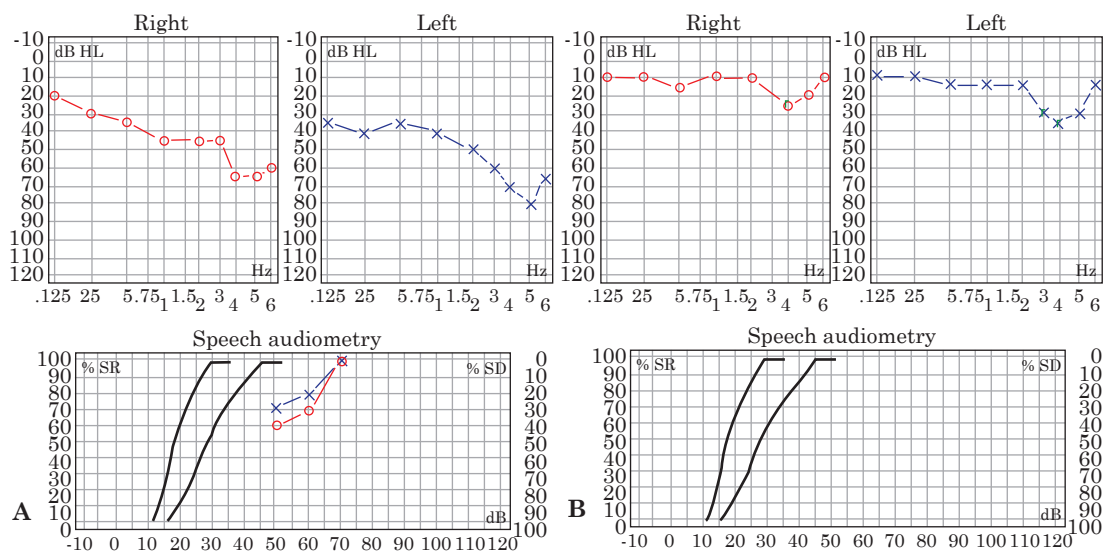


Figura 5

A. Audiometría diagnóstica con trauma acústico de tercer grado. **B.** Audiometría posterior al tratamiento con audición normal en el oído derecho y de tercer grado en el oído izquierdo, con recuperación en la audición.

La pérdida auditiva neurosensorial es un denominador en el acúfeno asociado con la exposición a ruidos fuertes, lesiones por ondas explosivas, enfermedad de Ménière o simplemente el envejecimiento.⁹ Se considera trauma acústico agudo al acontecimiento sonoro de alta intensidad (explosión) que puede resultar en daño inmediato y permanente a la cóclea y el oído medio.¹⁰

Desde el punto de vista audiométrico se clasifica en tres grados: 1) trauma acústico de primer grado, se distingue por desplazamiento del umbral auditivo en la frecuencia de 4000 Hz, 2) trauma acústico de segundo grado, además del desplazamiento en la frecuencia de 4000 Hz, se observa afectada la respuesta en otra frecuencia, generalmente 8000 Hz, 3) trauma acústico de tercer grado, cuando se afectan las frecuencias de 4000, 8000 y 2000 Hz; ocasionalmente afecta más de tres frecuencias.¹⁰

El tratamiento temprano con esteroides después de un trauma acústico agudo (en las primeras 24 horas) es decisivo. Se ha observado una correlación directa entre el inicio del tratamiento y los resultados audiométricos; los mejores resultados se han observado en pacientes que recibieron tratamiento en las primeras 24 horas después del trauma acústico. Los pacientes tratados en los primeros siete días mostraron mejores resultados en comparación con los que comenzaron el tratamiento después de 7 días.³

Se ha informado la eficacia del tratamiento con esteroides en pacientes con trauma acústico agudo. Algunos estudios describen la administración de esteroides orales, mientras que otros defienden la eficacia de los sistémicos.²

Cada vez cobra mayor importancia la administración de esteroides intratimpánicos, generalmente con la cobertura de anestésico local. El beneficio de esta vía de administración es doble: permite concentraciones de esteroides intracocleares más altas y evita algunos de los posibles efectos secundarios sistémicos.⁸

CONCLUSIONES

El trauma acústico agudo es una afección auditiva que afecta, principalmente, a personal militar, debido a las actividades que desempeñan en su servicio. Los principales síntomas son: disminución en la agudeza auditiva y acúfeno, relacionados con daño de las células ciliadas externas del oído interno. El tratamiento temprano es más efectivo contra la lesión causada por el trauma acústico agudo, con el fin de tener una mayor recuperación auditiva. La base del tratamiento son los esteroides y hay diferentes vías de administración. Si bien no todos los pacientes tuvieron recuperación a una audición normal, hubo mejoría en todos respecto de los decibels de las frecuencias auditivas implicadas en el trauma acústico.

REFERENCIAS

1. Berger EH, Dobie RA. Acoustic trauma from continuous noise: Minimum exposures, issues in clinical trial design, and comments on magnetic resonance imaging exposures. *J Acoust Soc Am* 2019; 146 (5): 3873-8. <https://doi.org/10.1121/1.5132712>
2. Choi N, Kim JS, Chang YS. Comparison of oral steroid regimens for acute acoustic trauma caused by gunshot noise exposure. *J Laryngol Otol* 2019; 133 (7): 566-70. <https://doi.org/10.1017/S002221511900121X>
3. Zloczower E, Tsur N, Hershkovich S, et al. Efficacy of oral steroids for acute acoustic trauma. *Audiol Neurotol* 2022; 27 (4): 312-20.
4. Theodoroff SM, Konrad-Martin D. Noise: Acoustic trauma and tinnitus, the US military experience. *Otolaryngol Clin North Am* 2020; 53: 543-53. <https://doi.org/10.1016/j.otc.2020.03.004>
5. Flockerzi V, Schick B, Bozzato A, die German Acoustic Fireworks-associated Traumata Study (GAFATS) Group, et al. Schlag auf Schlag-Bericht über feuerwerksbedingte Knalltraumata zum Jahreswechsel 2021/2022. *HNO* 2023; 71: 44-9. <https://doi.org/10.1007/s00106-022-01259-6>
6. Toivonen M, Pääkkönen R, Niemensivu R, et al. Acute acoustic trauma after exposure to assault rifle noise among conscripts in the Finnish defence forces—A population-based survey. *Int J Environ Res Public Health* 2023; 20 (4): 3366. <https://doi.org/10.3390/ijerph20043366>
7. Park M, Hwang YJ, Noh TS, et al. Biocompatibility and therapeutic effect of 3 intra-tympanic drug delivery vehicles in acute acoustic trauma. *Audiol Neurotol* 2020; 25 (6): 291-6. <https://doi.org/10.1159/000506535>
8. Muzaffar J, Orr L. Management of acute acoustic trauma in mass casualty environments. *BMJ Mil Health* 2020; 166 (2): 60-61. <https://doi.org/10.1136/jramc-2019-001187>
9. Hertzano R, Lipford EL, Depireux D. Noise: Acoustic trauma to the inner ear. *Otolaryngol Clin North Am* 2020; 53 (4): 531-542. <https://doi.org/10.1016/j.otc.2020.03.008>
10. Orozco-Medina MG, González AE. Ruido, salud, y bienestar: visión, análisis y perspectivas en Latinoamérica. Guadalajara, Jalisco: Prometeo Editores, 2019; 87-91.



Normas de publicación

INSTRUCCIONES A LOS AUTORES SOBRE LA FORMA DE PRESENTAR SUS MANUSCRITOS

Anales de Otorrinolaringología Mexicana es la revista médica de difusión oficial de la Sociedad Mexicana de Otorrinolaringología y Cirugía de Cabeza y Cuello A.C. La edición electrónica es publicada y distribuida por Nieto Editores; se puede descargar en versión español en la dirección <http://www.smorlccc.org.mx/revistas.html>, <http://www.nietoeditores.com.mx> y en www.otorrino.org.mx. Todas las contribuciones originales serán evaluadas antes de ser aceptadas por revisores expertos designados por los Editores.

Ésta publica cuatro números por año e incluye artículos que cubren todas las áreas de la otorrinolaringología y cirugía de cabeza y cuello y especialidades afines. Artículos de investigación médica que pueden ser publicados como artículos originales, editoriales, reportes preliminares, metanálisis, casos clínicos con aportaciones nuevas o de interés particular, artículos de revisión, educación médica, cartas al editor, originales e inéditos.

Todos los manuscritos se enviarán por el sistema de envío electrónico, dirigidos a la Directora-Editora Dra. Luz Arcelia Campos Navarro al correo electrónico: anorlmex20@gmail.com y a revista.aom@smorlccc.org; los manuscritos son evaluados por el comité editorial y el sistema de revisión por pares.

Los manuscritos deben ir acompañados de una carta en la que se especifique el tipo de artículo que se envía, que es original y que no ha sido previamente publicado, total o parcialmente, ni está siendo evaluado para su publicación en otra revista. Todos los autores de las aportaciones originales deberán confirmar la **aceptación de la cesión de estos derechos y declaración de intereses** al enviar el manuscrito a través del sistema de gestión en línea.

Una vez que ha iniciado el proceso de edición del artículo, no podrán agregarse ni eliminarse autores ni modificarse las adscripciones consignadas en el primer envío del artículo.

Los artículos publicados, una vez aceptados, aun cuando el caso clínico, un tratamiento, o una enfermedad hayan evolucionado de manera distinta a como quedó asentado, nunca serán retirados del histórico de la revista. Para ello existe un foro abierto (Cartas al editor) para retractaciones, enmiendas, aclaraciones o discrepancias.

Las adscripciones de los autores de los artículos son, de manera muy significativa, el respaldo de la seriedad, basada en la experiencia de quienes escriben. El hecho de desempeñarse en una institución de enseñanza, de atención hospitalaria, gubernamental o de investigación no describe la experiencia de nadie. Lo que más se acerca a ello, es la declaración de la especialidad acreditada junto con el cargo ocupado en un servicio o una dirección. Cuando solo se menciona el nombre de la institución hospitalaria ello puede prestarse a interpretaciones muy diversas: efectivamente, labora en un gran centro hospitalario, pero se desempeña en funciones estrictamente administrativas, ajenas al tema de la investigación, estrictamente clínico.

Los manuscritos aceptados serán propiedad de la Revista y no podrán ser publicados en parte o completos sin la autorización por escrito de *Anales de Otorrinolaringología Mexicana*. Por el simple hecho de que el (los) autor (es) someta el texto de su trabajo a consideración para su publicación en *Anales de Otorrinolaringología Mexicana* acepta todas las modificaciones de tipo editorial que los Editores de la revista juzguen necesarias. La responsabilidad de las ideas expresadas en los artículos, así como de la posible infracción a los derechos de autor de terceros, recae exclusivamente en el (los) autor (es) que firma (n) el trabajo.

TIPO DE ARTÍCULOS

Artículos de investigación original

Éste es un estudio de investigación no publicado (clínico o experimental), de interés en el área médica o quirúrgica que describe los resultados originales, con información y aportaciones evaluadas críticamente. Éste debe presentarse con el siguiente orden para su evaluación: Página de título, Resumen, Introducción, Material y método, Resultados, Discusión, Conclusiones, Agradecimientos, Referencias, tablas y figuras. El manuscrito no debe exceder en su totalidad de 20 cuartillas, 7 figuras o tablas y máximo 30 referencias.

Informes preliminares

Son informes breves y definidos que presentan hallazgos novedosos o relevantes, cuya estructura a presentar es similar a la de artículos originales, resaltando la información relevante, nueva o de interés de forma concisa con una explicación del evento incluida. Límite de palabras: 2,600, 3 tablas o figuras y máximo 20 referencias.

Artículos de revisión

Su objetivo primordial es emitir información actualizada sobre un tema específico por un experto en el campo. Suele ser por invitación de los editores. Los autores no invitados pueden presentar manuscritos, donde es recomendable se anexe la revisión acompañada de una lista de sus propios trabajos publicados en el campo que confirma su experiencia en el área. Debe ser conciso e incluir avances científicos, controversias en el campo a tratar, puntos de vista del experto siempre y cuando se encuentren fundamentados. Debe contener un máximo de 7,000 palabras.

El resumen debe estructurarse con los siguientes apartados: Antecedentes; Objetivo; Metodología; Resultados (de la búsqueda bibliográfica) y Conclusiones.

Cartas al editor

Deben estructurar: texto, referencias, reconocimientos. Deben tener un máximo de 500 palabras y 5 referencias.

Casos clínicos

Se publican artículos con temas específicos que pudiesen ser de ayuda a los clínicos en la toma de decisiones clínicas o de investigación. Debe presentarse: Título, Nombre(s) completo(s) del autor(es), Resumen en español e inglés, palabras clave. Resumen clínico, subtemas y su desarrollo o análisis crítico, Conclusión, Referencias. Los fármacos, drogas y sustancias químicas deben denominarse por su nombre genérico, la posología y vías de administración se indicarán conforme la nomenclatura internacional.

PREPARACIÓN DEL MANUSCRITO

Estructure el manuscrito en este orden: página del título, resumen en español e inglés, texto, agradecimientos, referencias, tablas, figuras y leyendas de figuras.

Requisitos técnicos

1. Doble espacio en todo el manuscrito en formato Word, letra times new roman de 12 puntos. 2. Iniciar cada sección del manuscrito en página aparte. 3. Seguir la siguiente secuencia: página del título (inicial), resumen en español e inglés incluidas las palabras clave; texto, agradecimientos, referencias, cuadros (cada uno en una página por separado), pies o epígrafes de las ilustraciones (figuras). 4. Las ilustraciones (fotografías sin montar) deben ser mayores a 360 ppm (alta definición) en formato TIF o JPG. Éstas **NO** deben insertarse en el archivo de texto.

Secciones

1. **Título**, debe incluir el título exacto, en español e inglés; los nombres completos del o los autores y sus afiliaciones institucionales. **Los editores de la revista Anales de Otorrinolaringología Mexicana se reservan el derecho de modificar el título cuando se considere apropiado.**

Incluir el (la) autor (a) de correspondencia con nombre, dirección, teléfono y correo electrónico. Si se presentó en alguna reunión científica, deberá expresarse en forma completa el nombre de la reunión, la fecha y el lugar en que se realizó. Declaraciones de descargo de responsabilidad o fuente (s) del apoyo recibido en forma de subvenciones, equipo, medicamentos, si las hay.

2. **Resumen**. Incluir resumen estructurado máximo de 250 palabras. Indicar objetivo, tipo de estudio, material y métodos, resultados con los hallazgos principales y conclusiones clave, seguido de cuatro a seis palabras clave (<http://www.nlm.nih.gov/mesh/>). No debe contener citas bibliográficas. El resumen se acompañará con una versión en idioma inglés, idéntico al de la versión en español.

3. **Introducción**. Expresar el propósito del artículo y resume el fundamento lógico del estudio u observación. Mencione las referencias estrictamente pertinentes.

4. **Material y método**. Describa claramente qué tipo de estudio es, la población de estudio y la forma como se seleccionaron los sujetos observados o de experimentación (pacientes o animales de laboratorio, incluidos los controles). Debe especificar el periodo en el que se hizo el estudio. Identifique las características importantes de los sujetos. Los métodos, aparatos (nombre y dirección del fabricante entre paréntesis), intervenciones y procedimientos con detalles suficientes para que otros investigadores puedan reproducir los resultados. Proporcione referencias de métodos utilizados, medicamentos o equipos y los métodos estadísticos. Consideraciones éticas.

5. **Aspectos éticos**. Cuando se informe sobre experimentos en seres humanos, señale si los procedimientos que se siguieron estuvieron de acuerdo con las normas éticas del comité (institucional o regional) que supervisa la experimentación en seres humanos y con la Declaración de Helsinki de 1975, enmendada en 1983. No use el nombre, las iniciales, ni el número de clave hospitalaria de los pacientes, especialmente en el material ilustrativo. Cuando dé a conocer experimentos con animales, mencione si se cumplieron las normas de institución o cualquier ley nacional sobre el cuidado y uso de los animales de laboratorio.

6. **Estadística**. Describa los métodos estadísticos con detalles suficientes para que el lector versado en el tema que tenga acceso a los datos originales pueda verificar los resultados presentados. Cuando sea posible, cuantifique los hallazgos y preséntelos con indicadores apropiados de error o incertidumbre de la medición (por ejemplo, intervalos de confianza). No dependa exclusivamente de las pruebas de comprobación de hipótesis estadísticas, tales como el uso de los valores de p, que no transmiten información cuantitativa importante. Analice la elegibilidad de los sujetos de experimentación. Dé los detalles del proceso de aleatorización. Describa la metodología utilizada para enmascarar las observaciones (método ciego). Informe sobre las complicaciones del tratamiento. Especifique el número de observaciones. Señale las pérdidas de sujetos de observación (por ejemplo, las personas que abandonan un ensayo clínico).

7. **Resultados**. Presente los resultados en sucesión lógica dentro del texto, cuadros e ilustraciones. No repita en el texto datos de cuadros o ilustraciones; enfatique o resume tan solo las observaciones importantes.

8. **Discusión**. Haga hincapié en los aspectos nuevos e importantes del estudio y en las conclusiones que se derivan de ellos. No repita información. Explique el significado de los resultados y sus limitaciones, incluyendo sus consecuencias para investigaciones futuras. Relacione las observaciones con otros estudios pertinentes. Establezca el nexo de las conclusiones con los objetivos de estudio evitando hacer afirmaciones generales y extraer conclusiones que no estén completamente respaldadas por los datos. Proponga nuevas hipótesis cuando haya justificación para ello, pero identificándolas claramente como tales; las recomendaciones, cuando sea apropiado.

9. **Conclusiones**. Resaltar los puntos importantes obtenidos del estudio o investigación.

10. **Agradecimientos**. Si se considera pertinente.

11. **Referencias**. Éstas son responsabilidad de los autores. Las referencias deberán enumerarse con números arábigos consecutivamente siguiendo el orden en que se mencionan por primera vez en el texto. El número aparecerá entre paréntesis. Las referencias citadas solamente en cuadros o ilustraciones se numerarán siguiendo una secuencia establecida por la primera mención que se haga en el texto de ese cuadro o esa figura en particular.

Use el formato de los Requisitos uniformes estilo de Vancouver que utiliza la U. S. National Library of Medicine en el Index Medicus. Nótese: Número de referencia sin guión, no comas ni puntos excepto para separar con comas cada autor. Con puntos, solo se separa autores y título. Solo minúsculas excepto letra inicial tras el punto y letra inicial de nombres propios. Sin punto final después de la cita.

Ejemplos de citas en revistas periódicas

- **Articular ordinario de revista:** 1. Vega KJ, Pina I, Krevsky B. Heart transplantation is associated with an increased risk for pancreatobiliary disease. *Ann Intern Med* 1996;124:980-3. Más de seis autores: 1. Parkin DM, Clayton D, Black RJ, Masuyer E, Friedl HP, Ivanov E, et al. Childhood leukaemia in Europe after Chernobyl: 5 year followup. *Br J Cancer* 1996;73:1006-12.
- **Autor corporativo:** 1. The Cardiac Society of Australia and New Zealand. Clinical exercise stress testing. Safety and performance guidelines. *Med J Aust* 1996; 164:282-4 • No se indica el nombre del autor: 1. Cancer in South Africa (editorial). *S. Afr Med J* 1994;84:15
 - Suplemento de un número 1. Payne DK, Sullivan MD, Massie MJ. Women's psychological reactions to breast cancer. *Semin Oncol* 1996;23(1 supl 2):89-97.
- **Parte de un número 1.** Poole GH, Mills SM. One hundred consecutive cases of flap lacerations of the leg in ageing patients. *N Z Med J* 1994;107 (986 Pt 1):377-8.
- **Indicación del tipo de artículo, según corresponda** 1. Enzensberger W, Fischer PA. Metronome in Parkinson's disease [carta]. *Lancet* 1996;347: 1337.

Libros y monografías

- **Individuos como autores** 1. Rigsven MK, Bond D. Gerontology and leadership skills for nurses. 2nd ed. Albany (NY): Delmar Publishers; 1996.
 - **Directores (editores) o compiladores como autores** 1. Norman IJ, Redfern SJ, editores. Mental health care for elderly people. New York: Churchill Livingstone; 1996.
 - **Una organización como autor y editor** 1. Institute of Medicine (US). Looking at the future of the Medicaid program. Washington (DC): The Institute; 1992.
 - **Capítulo de libro** 1. Phillips SJ, Whisnant JP. Hypertension and stroke. En: Laragh JH, Brenner BM, editores. Hypertension: pathophysiology, diagnosis and management. 2nd ed. New York: Raven Press; 1995:465-78.
 - **Actas de conferencias o congresos** 1. Kimura J, Shibasaki H, editores. Recent advances in clinical neurophysiology. Proceedings of the 10th International Congress of EMG and Clinical Neurophysiology; 1995 Oct15-19; Kyoto, Japan. Amsterdam: Elsevier; 1996.
 - **Artículo publicado en actas de conferencias o congresos** 1. Bengtsson S, Solheim BG. Enforcement of data protection, privacy and security in medical informatics. En: Lun KC, Degoulet P, Piemme TE, Rienhoff O, editores MEDINFO 92. Proceedings of the 7th World Congress on Medical Informatics; 1992 Sep 6-10; Geneva, Switzerland, Amsterdam: NorthHolland; 1992:1561-5.
 - **Tesis** 1. Kaplan SJ. Post-hospital home health care: the elderly's access and utilization [dissertation]. St. Louis (MO): Washington Univ.; 1995. Otros trabajos publicitarios.
 - **Artículo de periódico** 1. Lee G. Hospitalizations tied to ozone pollution: study estimates 50,000 admissions annually. The Washington Post 1996 Jun 21; Sect. A:3 (col 5).
 - **Diccionario y referencias similares** 1. Stedman's medical dictionary. 26th . ed. Baltimore: Williams & Wilkins; 1995. Apraxia; p. 119-20.
 - **Obras clásicas** 1. The Winter's Tale: act 5, scene 1, lines 13-16. The complete works of Williams Shakespeare. London: Rex; 1973.
 - **Trabajos inéditos** 1. Leshner AI. Molecular mechanism of cocaine addiction. N Engl J Med. En prensa 1997.
12. **Cuadros o tablas.** Numérelas consecutivamente con números arábigos, siguiendo el orden en que se citan por primera vez en el texto y asigne un título breve a cada uno. Las explicaciones irán como notas al pie y no en el encabezado. Explique todas las abreviaturas no usuales que se utilizaron en cada cuadro. Identifique las medidas estadísticas de variación, como la desviación estándar y el error estándar de la medida. No trace líneas horizontales ni verticales en el interior de los cuadros. Cerciórese de que cada cuadro sea citado en el texto. Los cuadros o tablas deben enviarse en un formato editable (word o excel) y no deberán insertarse en el texto como imagen.
13. **Ilustraciones (Figuras).** Deberán ser a color y numerarse con números arábigos. Anales de Otorrinolaringología Mexicana no se responsabiliza de pérdida de las ilustraciones y no serán regresadas al autor excepto si el trabajo no se publicase. No se aceptarán los letreros trazados a mano. Las letras, números, y símbolos deberán ser claros, y uniformes en todas las ilustraciones y de tamaño suficiente para que sigan siendo legibles. Los títulos y explicaciones detalladas se incluirán en los pies o epígrafes, no sobre las propias ilustraciones. **NO** debe repetirse la misma información en cuadros y figuras. Se optará por publicar el o la que muestre la información de manera más completa.

Si se utilizan fotografías de personas, éstas no deberán ser identificables o de lo contrario, habrá que anexar un permiso por escrito para poder usarlas (véase protección de los derechos del paciente a la privacidad). Si una figura ya fue publicada, se dará a conocer la fuente original y se presentará la autorización por escrito que el titular de los derechos de autor (copyright) concede para reproducirla. Este permiso es necesario, independientemente de quien sea el autor o la editorial, a excepción de los documentos del dominio público.

Unidades de medida. Las medidas de longitud, talla, peso y volumen se expresarán en unidades del sistema métrico decimal (metro, kilogramo, litro) o en sus múltiplos y submúltiplos. Las temperaturas deberán registrarse en grados Celsius. Los valores de presión arterial se indicarán en milímetros de mercurio. Todos los valores hepáticos y de química clínica se presentarán en unidades del sistema métrico decimal y de acuerdo con el Sistema Internacional de Unidades (SI).

Abreviaturas y símbolos. Utilice solo abreviaturas ordinarias (estándar). Evite abreviaturas en el título y resumen. Cuando se use por primera vez una abreviatura, ésta irá precedida del término completo (a menos que se trate de una unidad de medida común).

REFERENCIAS

International Committee of Medical Journal Editors. Uniform requirements for manuscripts submitted to biomedical journals. N Engl J Med 1997; 336: 309-15 Comité Internacional de Editores de Revistas Médicas. Requisitos uniformes para manuscritos destinados a revistas biomédicas. An ORL Mex 1998 volumen 43, número 2. Todo el texto de estas Instrucciones es una adaptación condensada del artículo citado; los ejemplos mencionados son los mismos usados en dicha cita.

DECLARACIONES

Conflicto de intereses

Los autores deben declarar si tienen algún conflicto de intereses.

Financiamiento

Los autores deben declarar si tienen relación comercial o financiera con algún patrocinador.

Uso de IA

Los autores deben declarar si hicieron uso de IA.

Contribución de cada autor

Ejemplo: diseño del estudio, recopilación de la información, análisis de datos, supervisión final, redacción del manuscrito, etc.

Declaración de derechos humanos y de los animales

Los autores deben declarar si el artículo contiene algún estudio con sujetos humanos o animales realizado por alguno de los autores.

Consentimiento informado

Los autores deben agregar el **consentimiento informado del paciente** para publicar su caso.

Referencias clave

Los autores deben incluir de 4 a 5 referencias importantes utilizadas en el artículo.

Permisos

Los autores deben declarar si las Figuras y Cuadros son originales.



CESIÓN DE DERECHOS DE AUTOR

Los abajo firmantes estamos conformes con lo mencionado en los incisos previos, como en el tipo de crédito asignado en este artículo:

• TÍTULO DEL ARTÍCULO: _____

• NOMBRE COMPLETO DEL AUTOR O AUTORES: _____

• LOS AUTORES ASEGURAN QUE SE TRATA DE UN TRABAJO ORIGINAL, QUE NO HA SIDO PREVIAMENTE PUBLICADO NI ENVIADO PARA SU PUBLICACIÓN A OTRA REVISTA. MANIFIESTAN QUE NO EXISTE CONFLICTO DE INTERESES CON OTRAS INSTANCIAS PÚBLICAS O PRIVADAS.

• LOS AUTORES ESTÁN DE ACUERDO EN QUE SU TEXTO SEA CORREGIDO DE ACUERDO CON EL CRITERIO DEL EDITOR Y EN CEDER SUS DERECHOS DE PUBLICACIÓN A LA ANALES DE OTORRINOLARINGOLOGÍA MEXICANA.

• NOMBRE Y FIRMA DE TODOS LOS AUTORES: NOMBRE Y FIRMA

_____	_____	_____
_____	_____	_____
_____	_____	_____
_____	_____	_____

• VISTO BUENO (NOMBRE Y FIRMA) DE AUTORIZACIÓN DE LA INSTITUCIÓN DONDE SE REALIZÓ EL TRABAJO:

NOMBRE Y FIRMA

_____	_____	_____
_____	_____	_____
_____	_____	_____

LUGAR: _____ FECHA: _____

NOTA IMPORTANTE

Los autores deben estar de acuerdo en que los artículos aceptados para publicación serán objeto de una revisión editorial (syntaxis y ortografía) para adaptarlos al estilo propio de la revista, descrito en las Instrucciones para los autores.

Una vez que reciba la comunicación de "artículo aceptado" su contenido no podrá ser corregido ni retirado. Si algún inconveniente hubiere, el mismo deberá aclararse en la correspondiente sección de cartas al editor en la edición inmediata siguiente al envío de la carta.