



<https://doi.org/10.24245/aorl.v67i1.5866>

Aplasia del seno maxilar

Maxillary sinus aplasia.

Carlos A Carrasco-Rueda,¹ Ilan Vinitzky-Brener,² Eduardo Rodríguez-Colín³

Resumen

ANTECEDENTES: La aplasia del seno maxilar se define como falla total en el desarrollo del seno, lo que representa una condición extremadamente rara y condiciona anomalías en el crecimiento y conformación del macizo facial, provocando alteraciones estéticas y en ocasiones ventilatorias.

CASO CLÍNICO: Paciente de 19 años con hipoplasia en la región nasomaxilar, enofthalmos, distopia e hipoplasia de la nariz que fue diagnosticado por tomografía con aplasia del seno maxilar.

CONCLUSIONES: La aplasia del seno maxilar es una afectación rara; sin embargo, conlleva generalmente alteraciones estéticas y funcionales para el paciente. Los médicos especialistas en la atención de alteraciones craneofaciales deben estar familiarizados con esta enfermedad para establecer el diagnóstico oportuno y hacer una planificación adecuada del tratamiento.

PALABRAS CLAVE: Seno maxilar.

Abstract

BACKGROUND: The aplasia of the maxillary sinus can be defined as a total failure in the development of the sinus, which represents an extremely rare condition and will be associated with abnormalities in the growth and conformation of the facial complex, causing aesthetic and sometimes ventilatory alterations.

CLINICAL CASE: A 19-year-old patient with hypoplasia in the nasomaxillary region, enophthalmos, dystopia and hypoplasia of the nostrils which was diagnosed by tomography with aplasia of the maxillary sinus.

CONCLUSIONS: The aplasia of the maxillary sinus is a rare condition; however, it generally entails aesthetic and functional alterations for the patient. Specialists in the care of craniofacial alterations must be familiar with this disease to make a timely diagnosis and adequate treatment planning.

KEYWORDS: Maxillary sinus.

¹ Especialista en Cirugía Oral y Maxilofacial, Jefe del servicio de Estomatología.

² Profesor en la Universidad Anáhuac México. Especialista en Cirugía oral y Maxilofacial, Servicio de Cirugía Maxilofacial.

³ Pasantes de servicio social de la carrera de Cirujano dentista. Instituto Nacional de Enfermedades Respiratorias Ismael Cosío Villegas, Ciudad de México, México.

Recibido: 25 de junio 2021

Aceptado: 29 de noviembre 2021

Correspondencia

Ilan Vinitzky Brener
ilanvinitzky@hotmail.com

Este artículo debe citarse como: Carrasco-Rueda CA, Vinitzky-Brener I, Rodríguez-Colín E. Aplasia del seno maxilar. An Orl Mex 2022; 67 (1): 99-103.

ANTECEDENTES

El seno maxilar inicia su crecimiento en la pared lateral de la zona etmoidal en la cápsula nasal en el tercer mes de vida intrauterina. Es el primero de los senos paranasales en aparecer. La cavidad maxilar es identificable en la semana 16 de gestación.¹

El seno maxilar normalmente es el mayor de los senos paranasales, con volumen aproximado de 6-8 cm³, aunque su tamaño varía dependiendo del individuo y su edad. Éste ocupa la mayor parte del cuerpo maxilar.²

La aplasia del seno maxilar se define como falla en el desarrollo del seno, lo que representa una condición extremadamente rara.² Fue reportada por primera vez por Morgagni en 1972.³ La causa precisa es incierta, aunque se ha sugerido que se relaciona con anomalías en el desarrollo intrauterino o reducción en la ventilación nasal debido a sinusitis en el primer año de vida.⁴ También se han descrito como posibles causas radiación, infecciones, traumatismos y enfermedades sistémicas, como talasemia, cretinismo y granulomatosis de Wegener. Asimismo, se han asociado síndromes, como craniosinostosis, osteodisplasia, síndrome de Down y síndrome congénito del primer arco.⁵ El antro ausente puede condicionar un crecimiento maxilar anormal, con consecuencias estéticas, como aplanamiento o hipoplasia en la región nasomaxilar (o ambos), del tejido blando que recubre el maxilar superior, la nariz y el borde superior del labio (pliegue nasolabial); su progresión afecta el ángulo de la cavidad oral, ocasiona desviación del tabique y punta nasal, alteración de áreas periorbitarias, desarrollando enoftalmos, hipotálamos o distopia (o los tres), entre otras alteraciones.⁴ El crecimiento de las estructuras pansinusales influye en el crecimiento global del macizo facial. Asimismo, es importante reconocer la enfermedad y hacer diagnósticos diferenciales

con otras afecciones, como el síndrome de Parry-Romberg, en el que la penetración es variable y progresiva y las características clínicas podrían asemejarse a la aplasia del seno maxilar.

En radiografías simples se observa únicamente opacidad en el seno afectado, por lo que la aplasia del seno maxilar puede confundirse con otras enfermedades, como sinusitis crónica o tumores del seno maxilar; para establecer el diagnóstico adecuado se requiere una tomografía computada o una tomografía de haz cónico, utilizando cortes finos y ventana para hueso donde se confirmará la ausencia completa del seno maxilar y pueden delinearse las anomalías estructurales de la fosa nasal. Es importante no confundir esta enfermedad con la hipoplasia severa del seno maxilar en la que pueden haber vestigios del seno afectado.^{5,6}

Geraghty y Dolan describieron criterios diagnósticos tomográficos de hipoplasia del seno maxilar, como: 1) alargamiento vertical de la órbita; 2) posición lateral del canal infraorbitario; 3) fosa canina elevada; 4) alargamiento de la fisura orbitaria superior; 5) alargamiento de la fisura pterigopalatina.¹

CASO CLÍNICO

Paciente masculino de 19 años de edad que fue remitido al servicio de Cirugía maxilofacial del Instituto Nacional de Enfermedades Respiratorias de la Ciudad de México por el Departamento de ortodoncia de la clínica dental universitaria para valoración por asimetría facial. El paciente estaba en su cuarto año de tratamiento ortodóntico con el objetivo de realizar ortodoncia camuflaje. El paciente no refirió antecedentes médicos de relevancia, incluidos antecedentes quirúrgicos o traumáticos. A la exploración física observamos al paciente neurológicamente íntegro, cráneo normocefálico, adecuada inserción del cabello, tenía distopia a expensas de enoftalmos del ojo



izquierdo, hipoplasia de la fosa nasal, desviación de la punta nasal a la izquierda, implantación baja del pabellón auricular izquierdo y depresión en la región infraorbitaria ipsilateral (**Figura 1**), perfil con pseudoprognatismo a expensas de hipoplasia maxilar, canteamiento maxilar, sin alteraciones en la región de ATM con adecuados movimientos mandibulares. Intraoralmente tenía mal oclusión clase III de Angle, sobremordida negativa y mal posición dental. En la tomografía computada con cortes finos y ventana para hueso se observó en los cortes coronales un alargamiento de la órbita izquierda, así como ausencia completa del seno maxilar izquierdo, desviación del tabique nasal e hiperplasia del cornete inferior izquierdo; en los cortes axiales se corroboró aplasia del seno maxilar izquierdo y en reconstrucción 3D se observó en la vista anterior depresión de la pared anterior del hueso maxilar. **Figura 2**

La estereolitografía evidenció las alteraciones descritas. **Figura 3**

Se planeó realizar tratamiento quirúrgico con la colocación de injerto autólogo para aumento del volumen en la región anterior del maxilar y de forma simultánea cirugía ortognática bimaxilar

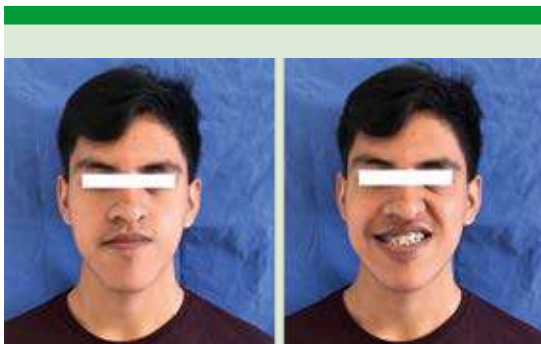

Figura 1. Fotografía frontal y frontal con sonrisa donde se observa asimetría e hipoplasia de la región nasomaxilar.

para corrección de canteamiento maxilar, ajuste de la oclusión dentaria y armonización orofacial.

DISCUSIÓN

La aplasia del seno maxilar es una anomalía congénita poco frecuente. Existen pocos casos reportados en la bibliografía, por lo que consideramos relevante la comunicación de este caso.

El examen tomográfico es eficaz para detectar hallazgos incidentales en el área maxilofacial,⁷ el seno maxilar es uno de los lugares más frecuentes.⁸ La mayoría de los casos de aplasia del seno maxilar reportados se encontraron al realizar estudios de imagen por otros motivos. En el caso comunicado las características clínicas sugerían una alteración esquelética evidente, lo que se corroboró con los estudios de imagen y cumplieron con los criterios de la clasificación de Geraghty y Dolan que, aunque es una clasificación de hipoplasia, puede adaptarse a las características de la aplasia del seno maxilar.

El tamaño, la localización y la uni-bilateralidad de la concha bullosa se correlacionan con la existencia de hipoplasia maxilar, especialmente en cuanto a la existencia, medialización o lateralización de la apófisis unciforme.⁹

La apófisis unciforme puede estar desplazada lateralmente en algunos casos de hipoplasia del seno maxilar. Cuando esto ocurre, la pared lateral nasal tiende a lateralizarse por debajo del cornete medio.⁹ Cuando la afectación del seno maxilar tiene lugar en la infancia, antes de la edad de 10 años, suele haber ausencia de apófisis unciforme y un mínimo vestigio de seno maxilar, lo que le permite a la órbita crecer. Cuando sucede durante la adolescencia, generalmente se relaciona con enfermedad nasosinusal inflamatoria u obstructiva, como desviación septal o sinusitis crónica.¹⁰

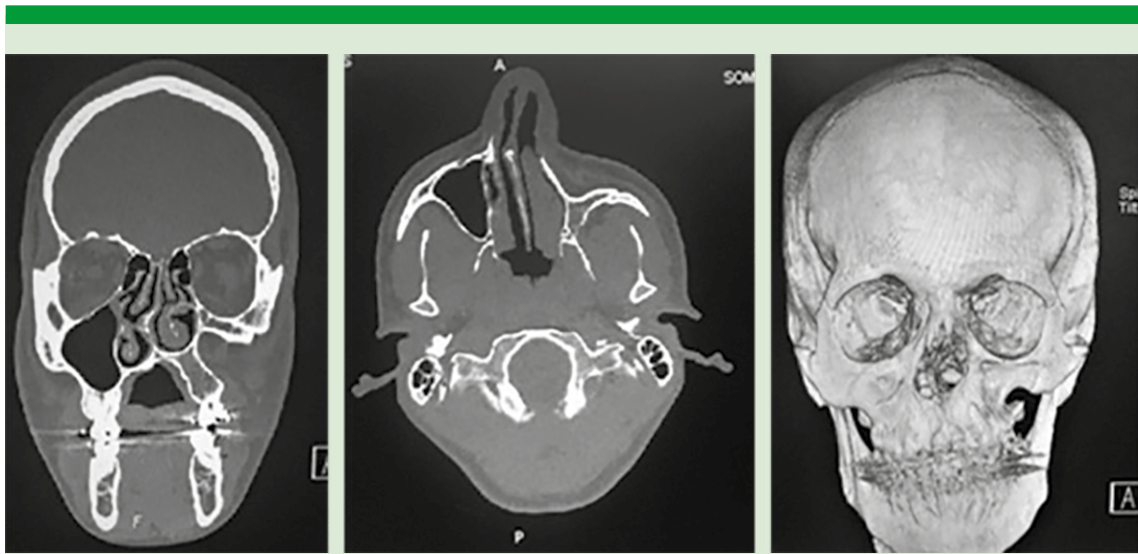


Figura 2. Corte coronal, axial y reconstrucción 3D que muestra la aplasia del seno maxilar izquierdo.

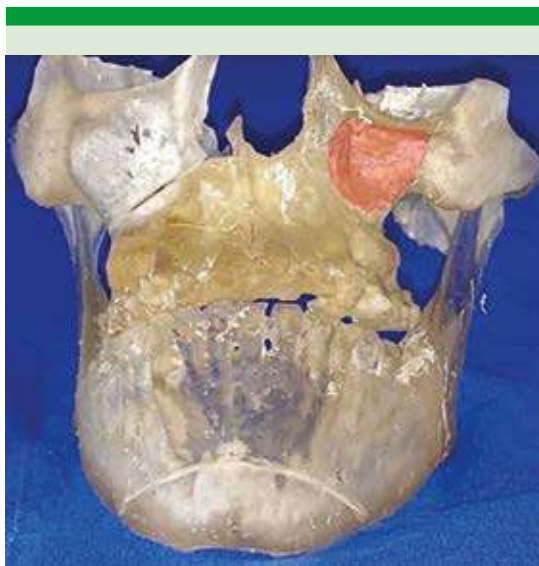

Figura 3. Estereolitografía de macizo facial que muestra la hipoplasia en la región nasomaxilar e infraorbitaria.

Bolger y colaboradores relacionan la severidad de la hipoplasia del seno maxilar con la falta de desarrollo del proceso unciforme y escasa

definición del pasaje del infundíbulo, en este caso debido a que se trataba de una aplasia, no existía el desarrollo del infundíbulo.¹¹

CONCLUSIONES

El seno maxilar participa de forma importante en el desarrollo normal del maxilar y en consecuencia de otros huesos faciales. La aplasia del seno maxilar es una afectación poco frecuente; sin embargo, cuando ocurre conlleva generalmente alteraciones estéticas y funcionales para el paciente. Los médicos especialistas en la atención de alteraciones craneofaciales deben estar familiarizados con esta alteración para establecer el diagnóstico de manera oportuna y hacer una planificación adecuada del tratamiento.

Responsabilidades éticas. Protección de personas y animales

Los autores declaran que para esta investigación no se han realizado experimentos en seres humanos ni en animales.



REFERENCIAS

1. Chrcanovic BR, Freire-Maia B. Maxillary sinus aplasia. *Oral Maxillofac Surg* 2010; 14 (3): 187-91. doi: 10.1007/s10006-009-0200-6.
2. Steier L, Steier G, Dođramaci EJ, Rossi-Fedele G. Maxillary sinus unilateral aplasia as an incidental finding following cone-beam computed (volumetric) tomography. *Aust Endod J* 2014; 40 (1): 26-31. doi: 10.1111/aej.12001.
3. Blanton PL, Biggs NL. Eighteen hundred years of controversy: the paranasal sinuses. *Am J Anat* 1969; 124 (2): 135-47. doi: 10.1002/aja.1001240202.
4. Erdem T, Aktas D, Erdem G, Miman MC, Ozturan O. Maxillary sinus hypoplasia. *Rhinology* 2002; 40 (3): 150-3.
5. Jafari-Pozve N, Sheikh M, Ataie-Khorasgani M, Jafari-Pozve S. Aplasia and hypoplasia of the maxillary sinus: A case series. *Dent Res J (Isfahan)* 2014; 11 (5): 615-7.
6. Güven DG, Yilmaz S, Ulus S, Subaşı B. Combined aplasia of sphenoid, frontal, and maxillary sinuses accompanied by ethmoid sinus hypoplasia. *J Craniofac Surg* 2010; 21 (5): 1431-3. doi: 10.1097/SCS.0b013e3181ecc2d9.
7. Milczuk HA, Dalley RW, Wessbacher FW, Richardson MA. Nasal and paranasal sinus anomalies in children with chronic sinusitis. *Laryngoscope*. 1993; 103 (3): 247-52. doi: 10.1288/00005537-199303000-00002.
8. Baykara M, Erdoğan N, Öztürk M, Erkan M Maxillary sinus aplasia. *Turk J Med Sci* 2002; 32: 273-275.
9. Plaza G, Ferrando J, Martel J, Toledano A, De los Santos G. Maxillary sinus hypoplasia. *Acta Otorrinolaringol* 2001; 52 (2): 122-128.
10. Bassiouny A, Newlands WJ, Ali H, Zaki Y. Maxillary sinus hypoplasia and superior orbital fissure asymmetry. *Laryngoscope* 1982; 92 (4): 441-8. doi: 10.1288/00005537-198204000-00014.
11. Bolger WE, Woodruff WW Jr, Morehead J, Parsons DS. Maxillary sinus hypoplasia: classification and description of associated uncinate process hypoplasia. *Otolaryngol Head Neck Surg* 1990; 103 (5 [Pt 1]): 759-65. doi: 10.1177/019459989010300516.