



## Linfoma de cabeza y cuello: correlación entre sitio anatómico de manifestación y subtipo histológico

Díaz-Lazcano El

### Resumen

**ANTECEDENTES:** los linfomas son neoplasias malignas de los linfocitos y sus células precursoras; es el tumor no epitelial más común en la cabeza y el cuello que representa 3%, de acuerdo con la bibliografía más reciente, y 12% de todas las lesiones malignas de la región. Una de las principales características de esta enfermedad es la variación entre el sitio anatómico de manifestación con el subtipo histológico.

**OBJETIVO:** identificar en los linfomas de cabeza y cuello la relación entre el sitio anatómico y el subtipo histológico en pacientes atendidos en el Hospital General de México.

**MATERIAL Y MÉTODO:** estudio retrospectivo efectuado en el Hospital General de México Dr. Eduardo Liceaga de 2009 a 2013.

**RESULTADOS:** se evaluaron 57 expedientes clínicos, cuyo resultado mostró que entre los linfomas de cabeza y cuello hubo predominio del linfoma de células B (50%) con el subtipo histológico difuso B de células grandes determinado por el anillo de Waldeyer, que correspondió a 69% de éstos; seguido del linfoma de células T (39%) con subtipo histológico T/NK de tipo nasal en la región nasosinusal, lo que representó 91% de éstos; cerca de 50% de los casos manifestó síntomas B.

**CONCLUSIÓN:** el linfoma de células T con subtipo extraganglionar T/NK de tipo nasal en la región nasosinusal fue el mayor representante de la enfermedad en nuestro hospital, seguido del linfoma de células B con subtipo difuso de células grandes en el anillo de Waldeyer.

**PALABRAS CLAVE:** linfoma, linfoma no Hodgkin, linfoma de Hodgkin, neoplasias, histopatología.

An Orl Mex 2016 June;61(3):176-182.

## Head and neck lymphoma: correlation between the anatomical site of presentation and histological subtype.

Díaz-Lazcano El

### Abstract

**BACKGROUND:** Lymphomas are cancers of lymphocytes and their precursor cells. It is the most common nonepithelial tumor of head and

Servicio de Otorrinolaringología y Cirugía de Cabeza y Cuello, Hospital General de México Dr. Eduardo Liceaga, Ciudad de México.

Recibido: 23 de junio 2016

Aceptado: 6 de agosto 2016

### Correspondencia

Dra. Elia Ivonne Díaz-Lazcano  
ivonnediaz.dra@gmail.com

### Este artículo debe citarse como

Díaz-Lazcano El. Linfoma de cabeza y cuello: correlación entre sitio anatómico de manifestación y subtipo histológico. An Orl Mex. 2016 jun;61(3):176-182.



neck, which represents 3% and, according to the most recent literature, 12% of all malignancies in this region. One of the main features of this disease is the geographical variation of correlation between the anatomical site of presentation with the histological subtype.

**OBJECTIVE:** To identify in head and neck lymphomas the relation between the anatomical site and the histological subtype in patients attending to General Hospital of Mexico.

**MATERIAL AND METHOD:** A retrospective study was designed at the General Hospital of Mexico Dr. Eduardo Liceaga, from 2009 to 2013.

**RESULTS:** Fifty-seven clinical records were assessed with the result that all lymphomas in head and neck had predominance of B cell lymphomas (50%), with the main histological subtype of diffuse large cell B determined by the Waldeyer's ring in 69% of these, followed by the T cell lymphoma (39%) with histological subtype T/NB of nasal types representing 91% of these and about 50% of cases had B symptoms.

**CONCLUSION:** T cell lymphoma with extraganglionic subtype T/NK of nasal type in nasosinusal region was the highest representative of the disease at the Hospital, followed by B cells lymphoma with subtype of diffuse large cell B in Waldeyer's ring.

**KEYWORDS:** lymphoma; non-Hodgkin lymphoma; Hodgkin lymphoma; neoplasms; histopathology

Servicio de Otorrinolaringología y Cirugía de Cabeza y Cuello, Hospital General de México Dr. Eduardo Liceaga, Ciudad de México.

#### Correspondence

Dra. Elia Ivonne Díaz-Lazcano  
ivonnediaz.dra@gmail.com

## ANTECEDENTES

Los linfomas son un grupo heterogéneo de enfermedades originadas en el sistema linfático con incremento en su frecuencia.<sup>1</sup> Se consideran neoplasias malignas de los linfocitos y de sus células precursoras.<sup>2</sup> Se estima que en 2008 hubo 74,300 casos nuevos de linfoma en Estados Unidos, divididos en 66,100 casos de linfoma no Hodgkin y 8,200 casos de linfoma de Hodgkin.<sup>2-4</sup>

En México, en 2003, el linfoma no Hodgkin constituyó la tercera causa de cáncer en hombres (8% de neoplasias registradas) después del cáncer de piel y de próstata. En mujeres fue la sexta causa de cáncer (4%). El linfoma es el tumor no epitelial más común en cabeza y cuello que representa 3% de acuerdo con la bibliografía más

reciente y 12% de todas las lesiones malignas de esta región.<sup>5</sup>

Aproximadamente 75% de los linfomas que afectan la cabeza y el cuello son nodales y 25% son extraganglionares.<sup>2</sup>

El linfoma no Hodgkin representa más de 60% de los casos de linfoma y afecta en primer lugar al aparato gastrointestinal, el segundo lugar lo ocupan la cabeza y el cuello, con índice de 11 a 33%.<sup>1,6</sup> Asimismo, el linfoma de Hodgkin de manera poco frecuente se manifiesta como enfermedad extraganglionic (frecuencia de 1%).<sup>7,8</sup>

La mayor parte de los subtipos de linfoma pueden afectar la cabeza y el cuello como lesión única o asociados con otros sitios.<sup>2,3,7</sup>

Varios tipos de linfoma no Hodgkin afectan la vía aerodigestiva. El subtipo difuso B de células grandes de manifestación ganglionar constituye el mayor número de casos en la población anglosajona. En cambio, el linfoma extraganglionar de células T/NK, un linfoma sumamente agresivo, afecta de manera particular a personas asiáticas y sudamericanas.<sup>2,6,9</sup>

Debido a su manifestación inicial, los otorrinolaringólogos, oncólogos y pediatras son a menudo los médicos de primer contacto de evaluación y los dos primeros tienen la posibilidad de realizar biopsias.

La historia clínica minuciosa y el examen físico pueden propiciar inferencias diagnósticas oportunas,<sup>2</sup> incluyéndose en el diagnóstico diferencial de lesiones en esta región y ayudar a precisar estudios más amplios que permitan establecer el diagnóstico y la correlación entre el sitio anatómico de aparición y el subtipo histológico.

El objetivo de este estudio es identificar en los linfomas de cabeza y cuello la relación entre el sitio anatómico y el subtipo histológico en los pacientes atendidos en el Hospital General de México.

## MATERIAL Y MÉTODO

Estudio retrospectivo en el que se revisaron 57 expedientes clínicos de pacientes con linfoma de cabeza y cuello, atendidos en el servicio de Otorrinolaringología y Cirugía de Cabeza y Cuello del Hospital General de México Dr. Eduardo Liceaga, entre 2009 y 2013. Los datos recolectados fueron: edad, género, tiempo de inicio de los síntomas medido en semanas, sitio anatómico de manifestación y resultado histopatológico según la clasificación de la Organización Mundial de la Salud publicada en 2001. Los resultados obtenidos se presentan en

tres grupos: linfomas de células B, linfomas de células T y linfoma de Hodgkin.

## RESULTADOS

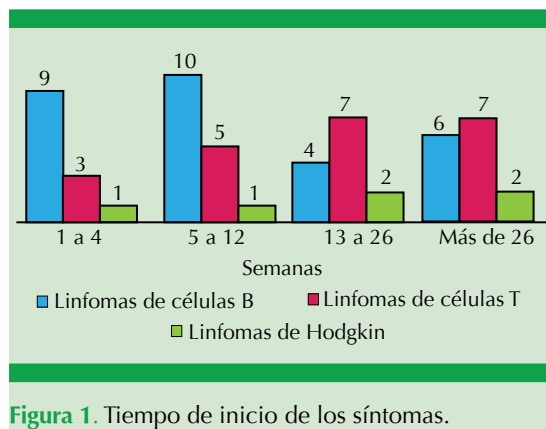
De los 57 expedientes de pacientes con diagnóstico de linfoma de cabeza y cuello, los linfomas no Hodgkin de células B representaron 50% de los casos (n=29), el linfoma de células T, 39% (n=22) y el linfoma de Hodgkin correspondió a 11% (n=6).

De todos los expedientes, 30 fueron de pacientes femeninas. Al estratificar por grupos se identificó que en el linfoma no Hodgkin de células B existía predominio de mujeres con 59%, a diferencia del linfoma no Hodgkin de células T.

La edad de los pacientes al tiempo del diagnóstico de linfoma de cabeza y cuello fue de 17 a 84 años. En la distribución por edad en el grupo de linfoma no Hodgkin de células B se encontró que el grupo de 60 a 79 años fue el más afectado, con 45%, lo que corresponde a 13 casos de los 29 del total de este grupo, con sólo 3% en mayores de 80 años (n=1). En el grupo del linfoma no Hodgkin de células T hubo 10 casos en el intervalo de 20 a 39 años, lo que corresponde a 45%, con sólo un caso (4.5%) en mayores de 80 años. En el caso del linfoma de Hodgkin también predominó el intervalo de 20 a 39 años, con 50%; en cuanto a la muestra del linfoma no Hodgkin de células B y T se contabilizaron 24 casos del género masculino y 27 del femenino.

En la Figura 1 se muestra el tiempo de inicio de los síntomas de los diversos tipos de linfoma.

Los síntomas B en el grupo de estudio, que incluyen fiebre mayor de 38°C durante tres días consecutivos, sudoración nocturna y pérdida de peso de más de 10% del peso corporal en los seis meses anteriores, se encontraron en 42% de



**Figura 1.** Tiempo de inicio de los síntomas.

los linfomas no Hodgkin de células B y en 64% de los linfomas de células T, mientras que en el linfoma de Hodgkin se manifestaron en 50% de los pacientes.

La manifestación extraganglionar más frecuente fue la región nasosinusal (21 casos), seguida del anillo de Waldeyer (14 casos), la orofaringe (7 casos), la laringe, (3 casos), la nasofaringe (2 casos) y la glándula parótida (un caso). De los casos con afectación en la región nasosinusal, 17 casos (77%) correspondieron a linfoma no Hodgkin de células T y 4 casos (14%) a linfoma no Hodgkin de células B. Del total de la población estudiada, en el anillo de Waldeyer se observaron 14 casos, dividido por grupos, el linfoma no Hodgkin de células B representó 13 casos (45%) y el linfoma no Hodgkin de células T, un solo caso (4.5%). En contraste, la afección ganglionar se observó en nueve casos; de éstos, tres en linfoma no Hodgkin de células B (10%) y 6 casos en linfoma de Hodgkin (100%).

Los subtipos histológicos fueron: linfoma de células del manto, linfoma B difuso de células grandes no especificado, linfoma linfoplasmocítico, linfoma B de la zona marginal del tejido linfoide asociado con mucosas, plasmocitoma, leucemia linfocítica crónica-linfoma de linfocitos pequeños, linfoma folicular, linfoma-

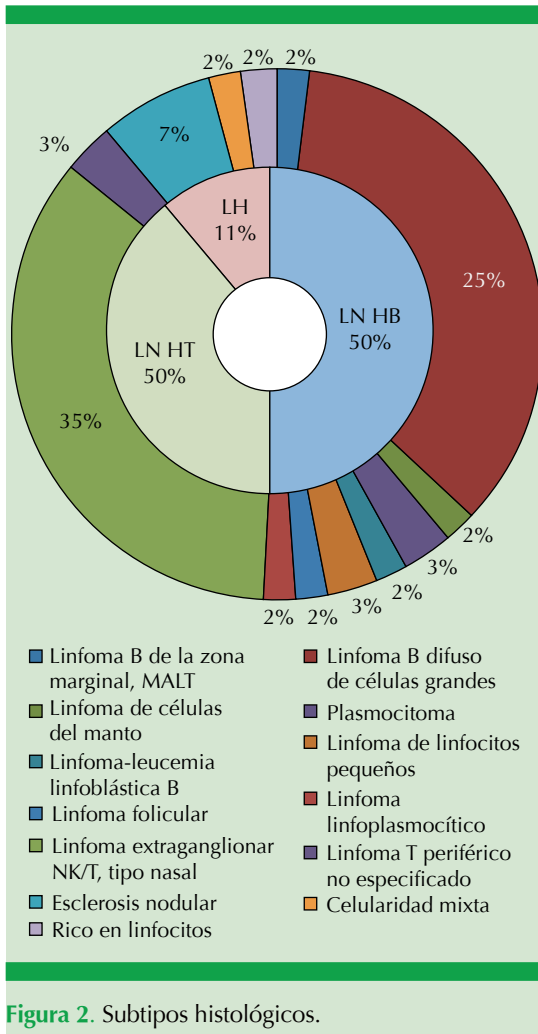
leucemia linfoblástica B, linfoma de células NK/T extranodal tipo nasal, linfoma T periférico no especificado, linfoma de Hodgkin clásico (tipo esclerosis nodular, celularidad mixta y rico en linfocitos). De éstos, sólo hubo un subtipo de células precursoras y el resto de los casos fueron de células maduras.

Los datos histopatológicos más comunes del linfoma de cabeza y cuello en el estudio estuvieron constituidos por linfoma difuso B de células grandes y el linfoma de células T/NK de tipo nasal, con 35% cada uno, seguido, en orden de frecuencia, de linfoma de Hodgkin de tipo esclerosis nodular con 7%, plasmocitoma, linfoma de linfocitos pequeños, linfoma T periférico no especificado, linfoma B de la zona marginal MALT, linfoma de células del manto, linfoma-leucemia linfoblástica B, linfoma folicular, linfoma linfoplasmocítico y linfoma de Hodgkin de celularidad mixta y rico en linfocitos (Figura 2).

El resultado de los subtipos histológicos por grupos demuestra que en el caso del linfoma de células B, el más común fue el linfoma difuso B de células grandes, con 69%, representado por 13 casos en el anillo de Waldeyer. En el grupo de linfomas de células T se observó que el subtipo más frecuente fue el linfoma de células T/NK de tipo nasal, con 91%, lo que representa 17 casos en la región nasosinusal.

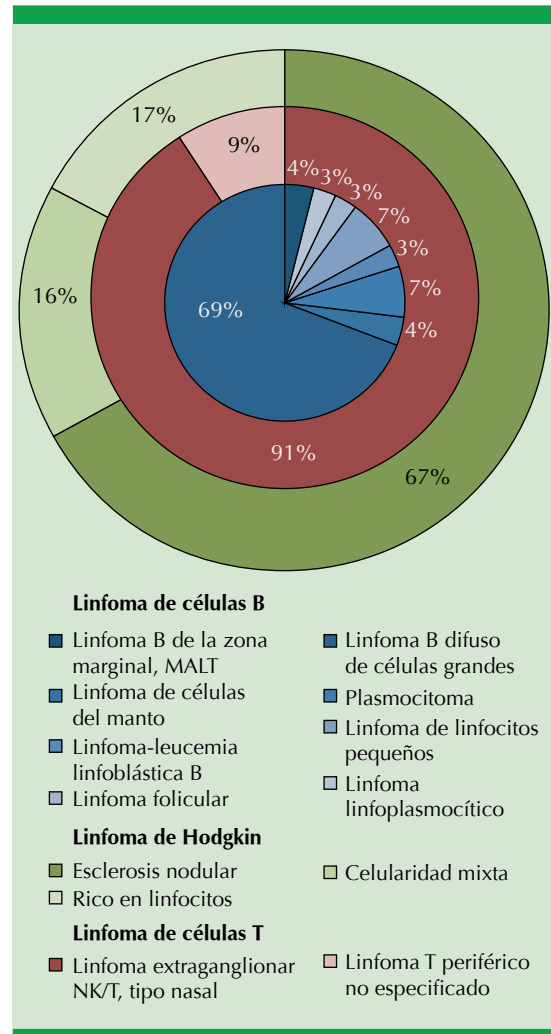
El linfoma de Hodgkin representó 10.5% de los linfomas de cabeza y cuello. Éstos constituyeron en el 100% un linfoma ganglionar y, en cuanto al subtipo histológico por grupos, hubo cuatro casos de tipo esclerosis nodular (7%), un caso de celularidad mixta (17%) y un caso de rico en linfocitos (17%).

En el único caso del linfoma de glándula parótida se obtuvo como subtipo el linfoma B de la zona marginal MALT. El linfoma primario



de laringe representó tres casos, constituidos por un caso de linfoma del grupo de células T con subtipo extraganglionar T/NK, tipo nasal y otros dos de células B con subtipo células del manto y otro linfoma de células B difuso de células grandes.

La manifestación del linfoma ganglionar que no corresponde al linfoma de Hodgkin la representaron tres casos: uno de linfocitos pequeños, otro linfoplasmocítico y uno difuso B de células grandes (Figura 3).



**DISCUSIÓN**

Estudios previos reportaron variación geográfica en la manifestación de los subtipos histológicos y la correlación con el sitio anatómico de manifestación del linfoma de cabeza y cuello.<sup>10</sup>

Shang-Wen y colaboradores coinciden en que los linfomas no Hodgkin más frecuentes corresponden en su mayor parte al anillo de Waldeyer como principal sitio anatómico, correspondiendo éste al linfoma difuso de células grandes el



subtipo histológico más común, seguido del linfoma no Hodgkin de células T/NK de tipo nasal en la región nasosinusal.<sup>6,11,12</sup>

En este estudio se encontró que predomina el linfoma de células B (50%), con el subtipo histológico difuso B de células grandes determinado por el anillo de Waldeyer, seguido del linfoma de células T (39%) con subtipo histológico T/NK de tipo nasal en la región nasosinusal.

Al tomar en cuenta únicamente la manifestación extraganglionar del linfoma no Hodgkin en cabeza y cuello, las amígdalas palatinas son el sitio anatómico más frecuente, seguidas por la nasofaringe, la cavidad oral, la nariz y los senos paranasales, la tiroides, la base de la lengua y la laringe, según algunas series.<sup>8,9,11-13</sup> En este estudio la región nasosinusal fue el sitio anatómico más frecuente de los linfomas extraganglionares, seguida por el anillo de Waldeyer, la orofaringe, la laringe, la nasofaringe y la glándula parótida.

La incidencia de linfoma no Hodgkin es ligeramente mayor en hombres que en mujeres y aumenta exponencialmente con la edad.<sup>2,7</sup> Nosotros reportamos un ligero predominio femenino en el linfoma no Hodgkin de células B, a diferencia del linfoma de células T, en el que se observó predominio masculino, con mayor número de casos en el grupo de 60 a 79 años de edad. Los síntomas B se manifiestan entre 4 y 20% de los pacientes con linfoma no Hodgkin,<sup>2,7,8</sup> representados en esta serie entre 41 y 64%, según la estirpe histológica.

En promedio, el diagnóstico de linfoma T/NK de tipo nasal se hace después de un año de iniciados los síntomas y en 80% de estos pacientes la lesión aún está localizada para ese momento.<sup>6</sup> El intervalo entre el inicio de los síntomas y la confirmación diagnóstica fue de 5 a 12 semanas.

El linfoma de Hodgkin tiene distribución de edad bimodal en los países industrializados, el primer pico ocurre en la tercera década de la vida y el segundo pico después de los 50 años de edad. Los hombres tienen incidencia ligeramente mayor que las mujeres.<sup>1,5,6,14</sup> En este estudio la mitad de los pacientes con linfoma de Hodgkin tenía entre 20 y 39 años de edad y sólo 33 estaban entre la quinta y sexta décadas de la vida. El subtipo histológico fue clásico con esclerosis nodular en la mayoría de los casos.

En raras ocasiones el linfoma de Hodgkin tiene afectación extraganglionar; en el estudio no se encontró ninguna como lo reporta la bibliografía.<sup>7,8,14,15</sup>

Los síntomas B ocurren entre 30 y 40% de los pacientes con estadio III o IV de la enfermedad, pero en menos de 10% de los pacientes con estadio I o II de la enfermedad;<sup>2,3</sup> en este estudio la mitad de los casos tenía síntomas B.

## CONCLUSIÓN

Debido al aumento del linfoma de cabeza y cuello, los otorrinolaringólogos y cirujanos de cabeza y cuello deben conocer la relación que existe entre el sitio anatómico de manifestación y el subtipo histológico por orden de frecuencia de su zona geográfica para lograr inferencias diagnósticas con el fin de ofrecer un tratamiento rápido y específico de cada linfoma y así mejorar el pronóstico de los pacientes.

En este estudio, el linfoma de células T con subtipo extraganglionar T/NK de tipo nasal en la región nasosinusal fue el mayor representante de la enfermedad en nuestro hospital, seguido del linfoma de células B con subtipo difuso de células grandes en el anillo de Waldeyer.

Debido a que es una muestra pequeña en nuestro hospital, tiene sus limitaciones para universalizar



las tendencias del linfoma de cabeza y cuello en México, por lo que es necesario establecer una base de datos en todo el país para comprender mejor la enfermedad.

## REFERENCIAS

1. Martín F, Flores S. Linfoma en otorrinolaringología. *Anales de Radiol Méx* 2005;1:11-21.
2. Bartlett NL. Lymphomas presenting in the head and neck. In: Flint PW, Haughey BH, Lund VJ, et al, editors. *Cummings Otolaryngology: Head & Neck Surgery*. Philadelphia: Mosby Elsevier, 2010;1673-1681.
3. García-Callejo F, Montoro-Elena MJ, López-Carratalá I, et al. Hodgkin's lymphoma in otorhinolaryngology. *Acta Otorrinolaringol Esp* 2011;62:287-294.
4. Puneeth L, Ali M, Ferial S, Ghina B, et al. Hodgkin lymphoma involving extranodal and nodal head and neck sites. *Cancer* 2010;116:3825-3829.
5. SINAVE/DGE/SALUD/Panorama Epidemiológico y Estadístico de la Mortalidad en México 2010. Disponible en <http://www.salud.gob.mx/www.dgepi.salud.gob.mx>
6. Shang-Wen C, Sheng-Tsung C, Chin-Li L, Wei-Shou H, et al. Upper aerodigestive tract lymphoma in Taiwan. *J Clin Pathol* 2010;63:888-893.
7. Hanna E, Wanamaker J, Adelstein D, Tubbs R. Extranodal lymphomas of the head and neck: A 20-year experience. *Arch Otolaryngol Head Neck Surg* 1997;123:1318-1323.
8. Enrique A, Quesada JL, Lorente J, López D. Linfomas de Hodgkin y no-Hodgkin en otorrinolaringología. *Acta Otorrinolaringol Esp* 2004;55:387-389.
9. Nobuko S, Yoichiro K, Kazushige T, Katsuhiko O, et al. Extranodal non-Hodgkin's lymphoma of the head and neck. A clinicopathologic study in the Kyoto-Nara area of Japan. *Cancer* 1990;66:1190-1197.
10. Hiroyoshi I, Tadashi W, Naoki M, Masahiro O, et al. Anatomic distribution of hematolymphoid malignancies in the head and neck: 7 years of experience with 122 patients in a single institution. *Acta Otolaryngol* 2012;132:1224-1231.
11. Razmpa E, Saedi B. Clinical feature of extranodal presentation of non Hodgkin lymphoma in head and neck. *Acta Med Iránica* 2009;47:489-492.
12. Logsdon MD, Ha CS, Cabanillas F, Hess MA, Cox JD. Lymphoma of the nasal cavity and paranasal sinuses. *Cancer* 1997;80:477-488.
13. Tavárez-Rodríguez JJ, Benito-Orejas JJ, Morais-Pérez D, Trueba-Arguñarena J. Hallazgo casual de un linfoma no Hodgkin en la base de la lengua. *Rev Soc Otorrinolaringol Castilla León Cantab La Rioja* 2013;4:9-13.
14. Coha B, Vucinic I, Malhovne I, Vukovic-Arar Z. Extranodal lymphomas of head and neck with emphasis on NK/T-cell lymphoma. *J Cran Max Facial Surg* 2013;1-4.
15. Salplahta D, Comanescu MV, Anghelina F, Ionita E, et al. Non-Hodgkin lymphomas of Waldeyer's ring. *Rom J Morphol Embryol* 2012;53:1057-1060.