

Angiosarcoma de la cara

Jorge del Bosque,¹ Rebeca Gil,² Héctor Padrón Rivera,³ Marianela Centeno Flores⁴

Resumen

Se comunica el caso de un paciente con un tumor de ocho meses de evolución, no doloroso, eritematoso, con edema considerable y sin aumento de la temperatura, en la mitad izquierda del rostro. Se realizó biopsia, la cual indicó angiosarcoma epitelioides de alto grado. Los angiosarcomas de la cara son tumores extremadamente raros.

Abstract

We communicate the case of a male patient with left hemifacial tumor of eight months of evolution, not painful, erythematous, with edema and without significant temperature increase. Biopsy revealed high-grade epithelioid angiosarcoma. Angiosarcoma of the face is an extremely rare tumor.

Palabras clave:

angiosarcoma de la cara y el cuero cabelludo, angiosarcoma epitelioides de alto grado.

Key words:

angiosarcoma of face and scalp, high-grade epithelioid angiosarcoma.

Caso clínico

Paciente del sexo masculino de 81 años de edad, con disminución de la agudeza visual y lesión en el conducto lagrimal izquierdo que se extendió a dos terceras partes de ese lado del rostro, de ocho meses de evolución y pérdida de peso. La lesión se ubicaba en el área infraorbitaria lateral izquierda y se extendía hasta el surco nasogeniano; era de tonalidad violácea, con edema e hiperemia malar, no dolorosa, con área ulcerosa de 2 x 2 cm, no friable, que abarcaba el lado izquierdo de la cara y medía aproximadamente 13 x 6 cm, así como ptosis palpebral izquierda, sin adenopatías en el

cuello. Los resultados de la biometría hemática completa fueron: leucocitos 8,260, glucemia 112 y creatinina 0.8. La radiografía de tórax y la TAC toracoabdominal no mostraron enfermedad metastásica.

Se realizó biopsia incisional de la piel de la mejilla izquierda que sustentó el diagnóstico histopatológico de angiosarcoma epitelioides de alto grado.

Se le prescribió al paciente quimiorradioterapia con platino semanal y radioterapia de 5,000 Cgys. Respondió de manera completa al tratamiento, aunque sufrió la pérdida del globo ocular después de la radioterapia (Figura 1).

¹ Cirujano otorrinolaringólogo, jefe del Servicio de Cabeza y Cuello.

² Radioterapeuta, jefe de la Unidad de Radioterapia del Servicio de Oncología.

³ Residente de cirugía oncológica.

⁴ Cirujano oncólogo.

Hospital Juárez de México.

Correspondencia: Dr. Jorge del Bosque. Hospital Juárez de México, Av. Instituto Politécnico Nacional núm. 5160, colonia Magdalena de las Salinas, CP 07760, México, DF.

Recibido: octubre, 2012. Aceptado: noviembre, 2012.

Este artículo debe citarse como: Del Bosque J, Gil R, Padrón-Rivera H, Centeno-Flores M. Angiosarcoma de la cara. *An Orl Mex* 2013;45-48.

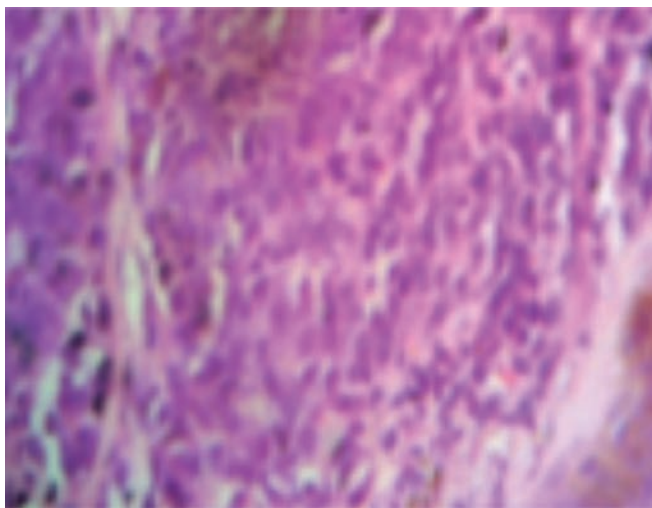


Figura 1. Reporte histopatológico: angiosarcoma epitelioides de alto grado.

Discusión

El angiosarcoma de la cara es un tumor maligno de endotelio vascular muy raro, extremadamente agresivo y de mal pronóstico.¹ Inicialmente se conocía como linfangiosarcoma.² Es más frecuente en el sexo masculino y constituye menos de 2% de los sarcomas de tejido blando.³ Aparece principalmente en el tejido celular cutáneo y subcutáneo. Hay tres presentaciones clínicas: espontánea en la cara y el cuero cabelludo, concomitante con linfedema crónico y posradioterapia. No existen factores predisponentes; si bien la exposición al sol se ha descrito como factor en la mayor parte de los casos, el único factor causal conocido es la radiación. Puede manifestarse con invasión ganglionar o enfermedad metastásica a pulmón, corazón o hueso.⁴

El angiosarcoma de cuero cabelludo es de mal pronóstico y frecuente en pacientes entre la séptima y la octava décadas de la vida. Se reporta una supervivencia de 12% a los cinco años; no está vinculado con el linfedema crónico ni con la exposición a la radiación. La escisión quirúrgica es el tratamiento de elección en caso de tumores pequeños; sin embargo, la mayor parte de las lesiones son muy grandes, lo que las hace imposibles de ser resecadas localmente, por lo que en estos casos se prefiere la radioterapia externa.⁵

El angiosarcoma de la piel se observa en pacientes con linfedema crónico. Los primeros casos fueron descritos por Stewart Trevers en seis pacientes con cáncer de mama posterior a radioterapia y mastectomía radical. Se encuentra en una por cada 200 mastectomías radicales; también se asocia con linfedema crónico por otros padecimientos, como linfoma no Hodgkin, cáncer de endometrio, metástasis inguinal de melanoma, carcinoma de cuero cabelludo y filariasis. Aparece como una lesión roja violácea de crecimiento lento; es de mal

pronóstico y la supervivencia es similar a la del angiosarcoma del cuero cabelludo.⁶⁻⁹

El angiosarcoma posradioterapia puede afectar a pacientes que han recibido radiaciones incluso 20 años antes; la apariencia clínica y el pronóstico son semejantes a los de otros casos de angiosarcoma.

Patogenia

Se ha descrito que el factor de crecimiento del fibroblasto sintetizado por las células endoteliales participa en el crecimiento del angiosarcoma, y que las citocinas intervienen en el avance e incremento de los mastocitos en la piel afectada.¹⁰

En términos histopatológicos, las lesiones pueden ser variables: bien diferenciadas o escasamente diferenciadas, con patrón epitelioides y se confunden ocasionalmente con melanomas o carcinomas. Se observa una proliferación intradérmica de vasos anastomosados tapizados por endotelio pleomórfico. Los estudios de inmunohistoquímica son positivos para el antígeno relacionado con el factor VIII para la lecitina,¹¹ CD34 (sensible en neoplasias vasculares, poco específico)¹² y CD31 (muy sensible y específico);¹³ las células epitelioides expresan vimentina en citoplasma y citoqueratina.¹⁴ Mediante microscopía electrónica se demuestran los cuerpos de Weibel-Palade intracelulares.¹⁵

La lesión es una placa violácea y roja de crecimiento rápido y de bordes bien definidos; puede ser nodular o ulcerada. Por lo general, se confunde con celulitis, lo que retrasa su diagnóstico temprano.

La respuesta del tumor al tratamiento es escasa, principalmente en las recaídas o en la enfermedad metastásica. El tratamiento de elección es la resección quirúrgica local amplia con radioterapia coadyuvante; sin embargo, tiene un alto índice de recurrencia local por ser una enfermedad altamente difusa, no detectada clínicamente, por lo que debe complementarse con radioterapia.^{16,17} Esto explica el alto riesgo de recaída fuera del campo de radiación y diseminación hematológica y el hecho de que se sugiera la quimioterapia. En algunos estudios se ha demostrado que la quimioterapia paliativa aumenta el periodo libre de enfermedad en uno a cinco meses.¹⁸⁻²³ En los pacientes que no son aptos para resección quirúrgica por extensión de la enfermedad o múltiples comorbilidades, se ha utilizado radioterapia, quimioterapia e inhibidores de la angiogénesis. T de Yao describió el uso de radioterapia coadyuvante con bevacizumab en un paciente del sexo masculino de 88 años de edad.²⁴ Koontz y su grupo, en 2008, prescribieron bevacizumab, radioterapia y cirugía en tres pacientes con angiosarcoma de la cara en la región nasal, y obtuvieron una respuesta completa de 26 meses en uno de ellos y de 8.5 meses en los otros dos.²³⁻²⁷ Schlemmer y colaboradores (2008) llevaron a cabo un estudio retrospectivo de 32 pacientes con angiosarcoma de la cara, en el que

observaron respuesta parcial en 5.8 meses con paclitaxel; respuesta completa con cirugía en 42 meses, con radioterapia en tres meses y con quimioterapia en dos meses.^{21,22}

Holloway y colaboradores, en 2005, prescribieron doxorubicina y radioterapia a pacientes con angiosarcoma de la cara, y encontraron una duración de respuesta de cuatro años de control.¹⁷ Eiling y su grupo, en 2002, administraron doxorubicina liposomal y radioterapia, con respuesta completa de cuatro meses en pacientes con enfermedad ganglionar.²⁸ Lankester reportó una respuesta completa de 15 meses con el mismo esquema.¹⁸

El control locorregional a cinco años es aproximadamente de 40 a 50%. La supervivencia libre de metástasis es de 20 a 40% y la supervivencia global a cinco años es de 10 a 30%.¹⁶ En una serie de 72 casos, la supervivencia referida fue de 12% a cinco años. Los principales factores de mal pronóstico son: alto grado, satelosis, tamaño mayor de 5 cm y márgenes cercanos o positivos.^{20,21,24}

En la actualidad, se ha prescrito inmunoterapia con interferón alfa a pacientes con angiosarcoma de la cara y cuero cabelludo en caso de metástasis. Guillot, sin embargo, no encontró aumento en la supervivencia con esta medida. En un estudio realizado en Japón por Ohguri, que incluyó a 20 pacientes con angiosarcoma tratados con radioterapia e interleucina 2 entre 1988 y 2002, se demostró aumento del periodo libre de metástasis ($p < 0.05$).²⁴

El angiosarcoma de la cara y cuero cabelludo es un tumor con alto potencial metastásico y quimiorresistente; la mejor respuesta se obtiene en lesiones pequeñas que han sido reseca- das completamente, por lo que se recomienda que en todos los pacientes mayores de edad con una lesión eritematosa en la cara o el cuero cabelludo se realice una biopsia oportuna, con la sospecha de que se trate de una lesión maligna y no tratarla como una lesión benigna.

Referencias

- Guillot B, Raison-Peyron N, Acevedo M, Meunier L, et al. Angiosarcoma of the scalp and face: failure of an interferon alpha treatment. *Eur J Dermatol* 2000;10:300-302.
- Reed RJ, Palomeque FE, Hairston MA III, Kremenz ET. Lymphangiosarcoma of the scalp. *Arch Dermatol* 1966;94:396-402.
- Viqueira F, Castro T, Daniel S. Angiosarcoma de cara y cuero cabelludo. *Folia dermatológica cubana* 2007;1.
- Requena L, Sanguenza OP. Cutaneous vascular proliferation. Part III. Malignant neoplasms with significant vascular component, and disorders erroneously considered as vascular neoplasm. *J Am Acad Dermatol* 1998;38:143-175.
- Repiso B, Pérez-Gil A, Argueta O, Ríos JJ, et al. Angiosarcoma of the face and scalp. A case report. *Actas Dermosifiliogr* 1999;90:104-108.
- Stewart FW, Treves N. Lymphangiosarcoma in postmastectomy. Lymphedema. *Cancer* 1948;1:64-81.
- Sordillo PP, Chapman R, Hadju SI. Lymphangiosarcoma. *Cancer* 1981;48:1674-1679.
- Chen KTK, Bauer V, Flam M. Angiosarcoma in post-surgical lymphedema: an unusual occurrence in a man. *Am J Dermatopathol* 1991;13:488-492.
- McBride CM, Reeder JW, Smith JL. Angiosarcoma in the lymphedematous limb. *South Med J* 1969;62:378-380.
- Lanchachipa P, Sánchez L, Matos R, Inti Jamanca W, et al. Angiosarcoma cutáneo de la cara y cuero cabelludo. *Dermatología Peruana* 2002;12:222-226.
- Holden CA, Spittle MF, Wilson-Jones E. Angiosarcoma of the face and scalp, prognosis and treatment. *Cancer* 1987;59:1046-1057.
- Suster S, Wong TY. On the discriminatory value of anti-HPCA-1 (CD34) in the differential diagnosis of benign and malignant cutaneous vascular proliferations. *Am J Dermatopathol* 1994;16:353-363.
- de Young BR, Wick MR, Fitzgibbon JF, Sirgi KE, Swanson PE. CD31: an immunospecific marker for endothelial differentiation in human neoplasms. *Appl Immunohistochem* 1993;1:97-100.
- De Young BR, Swanson PE, Argenyi ZB, Ritter JH, et al. CD31 immunoreactivity in mesenchymal neoplasm of the skin and subcutis: report of 145 cases and review of putative immunohistologic markers of endothelial differentiation. *J Cutan Pathol* 1995;22:215-222.
- Gray M, Rosemberg A, Bhan A, Dickersin G. Cytokeratin expresion by epithelioid vascular neoplasms. *Mod Pathol* 1989;2:34.
- Nagano T, Yamada Y, Ikeda T, Kanki H, et al. Docetaxel: a therapeutic option in the treatment of cutaneous angiosarcoma: report of 9 patients. *Cancer* 2007;110:648-651.
- Holloway CL, Turner AR, Dundas GS. Cutaneous angiosarcoma of the scalp: a case report of sustained complete response following liposomal doxorubicin and radiation therapy. *Sarcoma* 2005;9:29-31.
- Lankester KJ, Brown RSD, Spittle MF. Complete resolution of angiosarcoma of the scalp with liposomal daunorubicin and radiotherapy. *Clin Oncol* 1999;11:208-210.
- Benbenisty KM, Lang PG, Maize JC. Extensive angiosarcoma on chronically sun-damaged skin. *Am J Clin Dermatol* 2004;5:53-55.
- Pestoni C, Paredes-Suarez C, Peteiro C, Toribio J. Early detection of cutaneous angiosarcoma of the face and scalp and treatment with placitaxel. *J Eur Acad Dermatol Venereol* 2005;19:357-359.
- Fata F, O'Reilly E, Ilson D. Paclitaxel in the treatment of patients with angiosarcoma of the scalp or face. *Cancer* 1999;86:2034-2037.
- Wollina U, Füller J, Graefe T, Kaatz M, Lopatta E. Angiosarcoma of the scalp: treatment with liposomal

- doxorubicin and radiotherapy. *J Cancer Res Clin Oncol* 2001;127:396-399.
23. Zietz C, Rössle M, Haas C, Sendelhofert A, et al. MDM-2 oncoprotein overexpression, p53 gene mutation, and VEGF up-regulation in angiosarcomas. *Am J Pathol* 1998;153:1425-1433.
24. Ohguri T, Imada H, Nomoto S, Yahara K, et al. Angiosarcoma of the scalp treated with curative radiotherapy plus recombinant interleukin-2 immunotherapy. *Int J Radiat Oncol Biol Phys* 2005;61:1446-1453.
25. Ranpura V, Hapani S, Chuang J, Wu S. Risk of cardiac ischemia and arterial thromboembolic events with the angiogenesis inhibitor bevacizumab in cancer patients: a metaanalysis of randomized controlled trials. *Acta Oncol* 2010;49:287-297.
26. Mendenhall WM, Mendenhall CM, Werning JW, Reith JD, Mendenhall NP. Cutaneous angiosarcoma. *Am J Clin Oncol* 2006;29:524-528.
27. Mark RJ, Poen JC, Tran LM, Fu YS, Juillard GF. Angiosarcoma: a report of 67 patients and a review of the literature. *Cancer* 1996;77:2400-2406.
28. Eiling S, Lischner S, Busch JO, Rothaupt D, et al. Complete remission of a radioresistant cutaneous angiosarcoma of the scalp by systemic treatment with liposomal doxorubicin. *Br J Dermatol* 2002;147:150-153.